Síganos en Twitter: @actaMHA

CASO CLÍNICO

ISSN 1870-7203

Sarcoma de Kaposi rectal: presentación inusual

Rectal Kaposi sarcoma: unusual presentation

Benjamín Gallo Arriaga,*,‡ Benjamín Gallo Chico,*,|| Carlos Hidalgo Valadez,*,‡,** J Jesús Ibarra Rodríguez,§ Gabriel Alberto Santiago Pascual,‡ Erika Pérez Rodríguez,‡ Alejandra Anahí Guadalupe Rentería Segura,‡ José Aguirre Trigueros¶

Citar como: Gallo AB, Gallo CB, Hidalgo VC, Ibarra RJJ, Santiago PGA, Pérez RE et al. Sarcoma de Kaposi rectal: presentación inusual. Acta Med GA. 2026; 24 (3): 269-271. https://dx.doi.org/10.35366/123148

Resumen

Introducción: el sarcoma de Kaposi (SK) es una afección sistémica que se produce principalmente por la infección por virus del herpes humano 8. En 40-51% de los pacientes el SK afecta el tracto gastrointestinal. **Caso clínico:** masculino de 42 años, el cual ingresa por dolor anal y rectorragia; la colonoscopia reveló lesión a 2-3 cm del margen anal ulcerado; la biopsia reportó SK y prueba positiva de virus de inmunodeficiencia humana (VIH). Se inició tratamiento anti-VIH, con remisión parcial de la lesión; se realizó resección transanal completa, sin complicaciones. **Conclusión:** en pacientes con VIH, las patologías poco comunes pueden simular enfermedades más frecuentes.

Palabras clave: sarcoma de Kaposi rectal, VIH, SIDA, presentación infrecuente.

Abstract

Introduction: Kaposi sarcoma (KS) is a systemic disease caused by human herpes virus 8 infection. In 40-51% of patients with KS, the gastrointestinal tract is affected. **Case report:** a 42-year-old male was admitted for anal pain and rectal bleeding. Colonoscopy revealed an ulcerated lesion 2-3 cm from the anal margin. Biopsy reported KS and a positive (Human Immunodeficiency Virus) HIV test. Anti-HIV treatment started with partial remission of the lesion. Complete transanal resection was performed without complications. **Conclusion:** in HIV-positive patients, uncommon pathologies can mimic more frequent diseases.

Keywords: rectal Kaposi's sarcoma, HIV, AIDS, uncommon presentation.

Abreviaturas:
HVH-8 = virus del herpes humano 8
SIDA = síndrome de inmunodeficiencia adquirida
SK = sarcoma de Kaposi
VIH = virus de inmunodeficiencia humana

INTRODUCCIÓN

El sarcoma de Kaposi (SK) es una neoplasia agresiva de origen endotelial causada por la infección del virus del herpes humano 8 (HVH-8). Se conocen cuatro formas clínicas de SK: clásico, endémico, iatrogénico y epidémico. El SK epidémico afecta a las personas con síndrome de inmunodeficiencia adquirida (SIDA), y principalmente a los hombres.

En la literatura se ha reportado que su involucro es relativamente común; la mayoría de los pacientes son asintomáticos. Normalmente afecta la piel, aunque también puede afectar otros órganos y el tracto gastrointestinal; el recto es un sitio donde no es común observarlo.[1]

* Servicio de Cirugía Gastrointestinal, Hospital Angeles León (HAL). León, Guanajuato, México.
‡ Departamento de Medicina y Nutrición, División de Ciencias de la Salud, Universidad de Guanajuato. México.
§ Servicio de Gastroenterología, HAL. León, Guanajuato, México.
¶ Servicio de Anatomía Patológica, HAL. León, Guanajuato, México.
|| ORCID: 0009-0003-4283-4628
** ORCID: 0009-0007-2017-7988

Correspondencia:
Dr. Benjamín Gallo Arriaga
Correo electrónico: benjasgallo@gmail.com

Recibido: 23-09-2024. *Aceptado:* 25-10-2024.

www.medigraphic.com/actamedica

PRESENTACIÓN DEL CASO

Paciente masculino de 42 años. En septiembre de 2022 fue ingresado a cirugía gastrointestinal por dolor anal y rectorragia.

Se realizó una colonoscopia, encontrando una lesión en la cara anterior del recto, en la porción del tercio distal, de aproximadamente 4 cm *(Figura 1)*. Al utilizar un filtro Narrow Band Imaging (NBI) la lesión se oscureció, sugiriendo alta vascularización.

El reporte histopatológico indicó tejido submucoso con proliferación fusocelular de aspecto vascular, con patrón kaposiforme e inmunorreactante para CD34 y CD31. Fue debido a este resultado que se sospechó de infección por virus de inmunodeficiencia humana (VIH), por lo que se solicitaron estudios de laboratorio, confirmándolo.

Se inició tratamiento antirretroviral con bictegravir, emtricitabina y alafenamida de tenofovir. Siete meses después, ya con carga viral indetectable, se realizó una nueva colonoscopia, donde se observó disminución del tamaño de la lesión (respuesta parcial) *(Figura 2)*. Las nuevas biopsias del tumor reportaron restos de sarcoma de Kaposi (proliferación fusocelular formadora de vasos, pequeños capilares con eritrocitos extravasados, formando un patrón kaposiforme), así como hiperplasia folicular linfoide. Durante este tiempo el paciente no presentó molestias anorrectales.

Al haber respuesta parcial con el tratamiento antirretroviral, posterior a seis meses de tratamiento, se decidió, en conjunto con infectología, efectuar resección transanal del tumor residual por riesgo de desarrollar metástasis a distancia. Se resecó una lesión de 2 × 2 cm.

El reporte histopatológico de la pieza quirúrgica reportó márgenes circunferenciales libres de lesión y de profundidad, inmunorreactividad positiva para CD34 y CD31, así como el HVH-8, factor VIII y Ki-67 < 15% *(Figura 3)*. Durante los siguientes meses el paciente se mantuvo asintomático y sin carga viral detectable.

DISCUSIÓN

El sarcoma de Kaposi fue descrito por Moritz Kaposi. Se trata de un tipo de tumor vascular que afecta principalmente la piel y las membranas mucosas; frecuentemente se manifiesta en pacientes con SIDA. La estimulación por citocinas provoca la proliferación de células endoteliales; en casos de SK asociado a SIDA (epidémico), hay afectación en ganglios linfáticos así como en órganos sólidos.

El compromiso visceral es más común en casos de SK gastrointestinal relacionado con SIDA en pacientes con la enfermedad diseminada.[2] Se ha reportado que en 40-51% de los pacientes el SK afecta el tracto gastrointestinal;[3] la mayoría son asintomáticos. No obstante, el recto ha sido escasamente reportado en la literatura.[4]

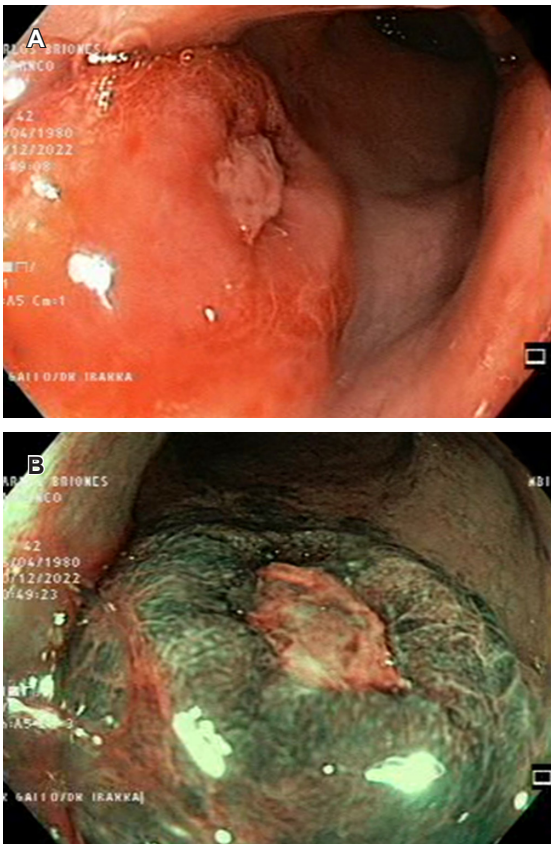

Figura 1: Colonoscopia exploratoria. **A)** Lesión tumoral de ~4 cm. **B)** Lesión vista con filtro Narrow Band Imaging (NBI).

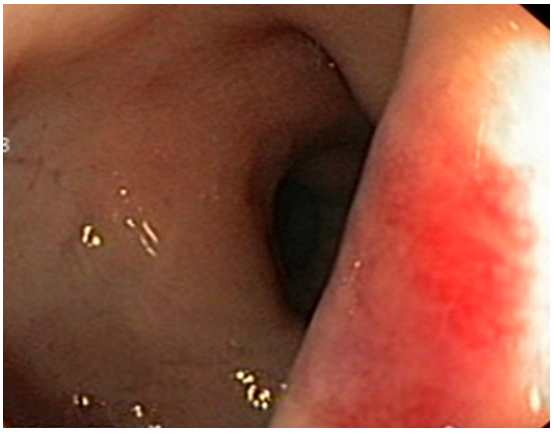

Figura 2: Colonoscopia exploratoria realizada siete meses después de la resección tumoral.

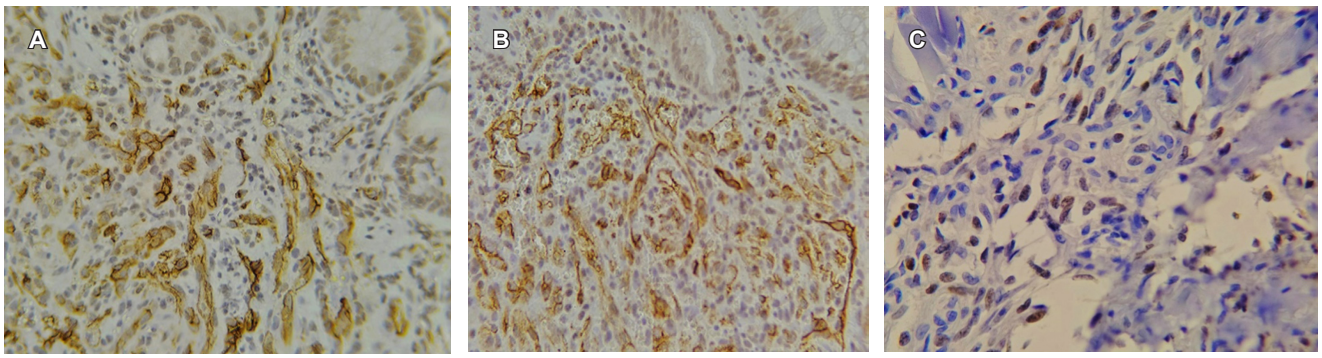

Figura 3: Microfotografías del tumor resecado. **A y B)** Inmunomarcación de CD34 y CD31, evidenciando neoplasia mesenquimal maligna caracterizada por la proliferación microvascular. **C)** Inmunomarcación para virus del herpes humano 8; muestra positividad nuclear en células estromales vasculares que confirman la presencia del sarcoma de Kaposi.

El diagnóstico diferencial incluye enfermedad inflamatoria intestinal, colitis ulcerosa,[5] linfoma, leiomiomas y angiosarcoma.

En este caso, la decisión de abordar quirúrgicamente el tumor se tomó en conjunto con infectología, debido a la respuesta parcial del SK al tratamiento antirretroviral, la posibilidad de desarrollar metástasis y la accesibilidad de la localización del tumor.

CONCLUSIÓN

Se evidenció la presentación de sarcoma de Kaposi en un sitio poco común, como lo es el recto.

REFERENCIAS

1. Kumar A, Nautsch D. Kaposi's sarcoma of the rectum in a homosexual male with HIV-AIDS. *ACG Case Rep J*. 2016; 3 (4): e192.
2. Olanipekun T, Kagbo-Kue S, Egwakhe A, Mayette M, Fransua M, Flood M. Lower gastrointestinal Kaposi sarcoma in HIV/AIDS: a diagnostic challenge. *Gastrointest Tumors*. 2019; 6 (1-2): 51-55.
3. Schulberg S, Al-Feghali V, Bain K, Shehebar J. Non-cutaneous AIDS-associated Kaposi's sarcoma presenting as recurrent rectal abscesses. *BMJ Case Rep*. 2018; 2018: bcr2018225749.
4. Gajendran M, Loganathan P, Jimenez G, Catinella AP, Ng N, Umapathy C et al. A comprehensive review and update on ulcerative colitis. *Dis Mon*. 2019; 65 (12): 100851.
5. Kumar V, Soni P, Garg M, Abduraimova M, Harris J. Kaposi sarcoma mimicking acute flare of ulcerative colitis. *J Investig Med High Impact Case Rep*. 2017; 5 (2): 2324709617713510.

Si desea consultar los datos complementarios de este artículo, favor de dirigirse a **editorial.actamedica@saludangeles.mx**