Síganos en Twitter: @actaMHA

ARTÍCULO DE REVISIÓN

ISSN 1870-7203

# Lesiones meniscales y osteoartritis secundaria de rodilla: revisión bibliográfica

## Meniscal injuries and secondary osteoarthritis of the knee: literature review

Ricardo O Muñoz Trujillo,* Francisco J Gómez Torres‡

**Citar como:** Muñoz TRO, Gómez TFJ. Lesiones meniscales y osteoartritis secundaria de rodilla: revisión bibliográfica. Acta Med GA. 2026; 24 (3): 255-261. https://dx.doi.org/10.35366/123146

## Resumen

La osteoartrosis (OA) de rodilla es una enfermedad degenerativa articular que produce cambios crónicos en las estructuras del aparato cápsulo-ligamentario, hueso subcondral, cartílago articular, y los meniscos de la rodilla. Existen múltiples factores de riesgo para el desarrollo de la enfermedad: género, edad, índice de masa corporal elevado y actividad física de alta demanda, destacando la práctica de deportes de alto impacto que incrementan la sobrecarga articular y propician un ambiente inflamatorio dentro de la rodilla. Los meniscos juegan un papel central en la fisiología y biomecánica articular, así como en la amortiguación de las cargas y, por ende, una lesión meniscal representa el inicio de una serie de cambios patológicos que culmina en la degeneración articular acelerada. Actualmente la resonancia magnética es el estándar de oro en el diagnóstico de las lesiones meniscales. En cuanto al tratamiento, la tendencia ha evolucionado de la meniscectomía total abierta hacia la cirugía artroscópica con reparación meniscal primaria y meniscectomías parciales cada vez más pequeñas, priorizando así la preservación del tejido meniscal y extendiendo la vida de la articulación. Esta revisión busca enfatizar la necesidad de un enfoque multidisciplinario y actualizado en el diagnóstico, tratamiento y seguimiento de la evolución de las lesiones meniscales.

**Palabras clave:** gonartrosis secundaria, meniscectomía, menisco medial, artrosis, remodelación meniscal.

## Abstract

Knee osteoarthritis (OA) is a degenerative joint disease which produces chronic changes in structures of the knee such as the capsular-ligamentous apparatus, subchondral bone, articular cartilage, and the menisci. There are multiple risk factors for the development of the disease: gender, age, high body mass index, high-demand physical activity, highlighting the practice of high-impact sports, all of which increase joint overload and promote an inflammatory environment within the knee. The menisci play a central role in joint physiology and biomechanics, as well as in the cushioning of loads and therefore a meniscal injury represents the beginning of a series of pathological changes that culminate in prompt joint degeneration. Currently, magnetic resonance imaging is the gold standard in the diagnosis of meniscal injuries. Regarding treatment, the trend has evolved from open total meniscectomy to arthroscopic surgery with primary meniscal repair and increasingly smaller partial meniscectomies, thus prioritizing the preservation of meniscal tissue and extending the life of the joint. This paper intends to emphasize the need for a multidisciplinary and updated approach in the diagnosis, treatment and follow-up of meniscal injuries.

**Keywords:** secondary osteoarthritis, meniscectomy, medial meniscus, osteoarthritis, meniscal remodeling.

* Residente de Ortopedia y Traumatología, Universidad Autónoma de Ciudad Juárez. Chihuahua, México. ORCID: 0009-0007-2757-1128

‡ Médico cirujano ortopedista y traumatólogo, Especialista en Reconstrucción Articular, Hospital Angeles Pedregal. México. ORCID: 0009-0002-4665-3237

**Correspondencia:**
Ricardo O Muñoz Trujillo
Correo electrónico: othoniel.mt@gmail.com

Francisco J Gómez Torres
Correo electrónico: doc.fj.gomez@gmail.com

www.medigraphic.com/actamedica

*Recibido:* 06-03-2025. *Aceptado:* 28-05-2025.

**Abreviaturas:**
GA = gonartrosis
OA = osteoartrosis

## INTRODUCCIÓN

Las lesiones meniscales son uno de los principales motivos de consulta y cirugía en ortopedia; son causantes de dolor crónico, incomodidad y disfunción articular motora. Se estima que tienen una prevalencia de 60-70 casos anuales por cada 100,000 habitantes, de los cuales cerca de 12-14% son deportistas[1] y aproximadamente 75% de los casos reportan al menisco medial como sitio de lesión por su menor grado de movilidad, por su papel estabilizador y en la transmisión de cargas.[2]

Hoy en día, la cirugía artroscópica de exploración y/o remodelación de meniscos es una de las cirugías de mayor demanda en el ámbito mundial.[3] Antes de la llegada de la cirugía artroscópica, la cirugía a cielo abierto era el estándar de oro en el tratamiento de lesiones meniscales con altos índices de infección y dolor residual. Estas técnicas se centraban en la remodelación meniscal soslayando su funcionalidad.[4]

En la actualidad, el entendimiento del papel fundamental de los meniscos en la fisiología y biomecánica de la rodilla ha generado que la cirugía artroscópica reemplace a la cirugía a cielo abierto en el tratamiento de las lesiones meniscales, ya que permite realizar tanto la reparación primaria como meniscectomías parciales más pequeñas, ambas con el beneficio de la preservación de un mayor volumen de tejido sano.[5-7]

## DISCUSIÓN

Se conoce como enfermedad degenerativa articular (EDA) de la rodilla u osteoartrosis (OA) de rodilla, también llamada gonartrosis (GA) a aquellos cambios degenerativos o postraumáticos, inflamatorios y crónicos del aparato cápsulo-ligamentario, estructuras condrales, hueso subcondral, membrana sinovial y márgenes articulares cuyo efecto ulterior es la destrucción de las estructuras articulares y remodelación del tejido óseo y blandos periarticulares.[8]

### Factores de riesgo

Existen diversos factores de riesgo en el desarrollo de la GA entre los cuales se mencionan la edad, género, índice de masa corporal, hipotrofia o atrofia cuadricipital, actividad física, antecedente de traumatismos o enfermedades articulares, deformidades angulares en varo o valgo, etcétera.[8]

Se tiene a bien indagar el grado de actividad física de los pacientes, ya que éste debe levantar sospechas acerca de probables lesiones meniscales, del cartílago articular y de ligamentos, entre otros. Esto toma especial importancia cuando se observa que aquellos pacientes con antecedentes de practicar soccer, fútbol americano, baloncesto, voleibol, crossfit, o cualquier actividad que genere una sobrecarga articular son más propensos a desarrollar gonartrosis secundaria a largo plazo[9] al generar un mecanismo de pivote sobre las estructuras articulares.

### Fisiopatología de las lesiones meniscales y su papel en el desarrollo de OA

De acuerdo con la teoría de la biomecánica de los tejidos blandos, tanto el cartílago hialino presente en el cartílago articular, como el fibrocartílago presente en los meniscos se componen de un aproximado de 80% de una fase líquida y 20% de fase sólida, y en conjunto ambas trabajan bajo el principio de anisotropía permitiendo a las estructuras cartilaginosas amortiguar las cargas y distribuirlas de manera homogénea. Dicho estímulo de presurización es tanto fisiológico como necesario para la homeostasia condral.[10]

La propia anatomía y estructura de los meniscos le permiten adaptarse a la arquitectura de los cóndilos femorales en un encaje recíproco.[11] Esta cualidad favorece que la zona avascular (zona blanca-blanca/zona 3) se mantenga nutrida a través del recambio metabólico mediante un mecanismo similar a una esponja, contrario a la zona 1 y 2 que sí presentan vascularización. Es por este motivo que la zona 3 también es más propensa a sufrir cambios degenerativos en los adultos, siendo la principal causa de lesión meniscal *(Figuras 1 y 2)*.[12]

Cabe resaltar que, si bien los meniscos son estructuras cuya arquitectura les permite soportar cargas, dichas cargas deben ser fisiológicas debido a que el estímulo de sobrecarga daña a los condrocitos, los cuales generan en respuesta la liberación de interleucinas proinflamatorias y la migración de células inflamatorias desde la membrana sinovial, generando un aumento de metaloproteinasas que actúan sobre el tejido meniscal dañado y sano.[13-15] Sin embargo, en el caso de los deportistas en los cuales el estímulo de carga es cíclico e intenso, esto produce microlesiones en el hueso subcondral, generando en respuesta esclerosis, y en conjunto con la presión ejercida por los cóndilos femorales, un fenómeno de presión-cizallamiento que lesiona el tejido meniscal.[16]

Se habla de que una lesión meniscal es degenerativa (degeneración mixoide) cuando ésta se presenta en contexto de un traumatismo de baja energía o el hallazgo de una lesión sin antecedente traumático;[12] por otro lado, para poder decir que una lesión es de origen traumática, debe documentarse por estudio de imagen o artroscopia una rotura meniscal en conjunto con el antecedente in-

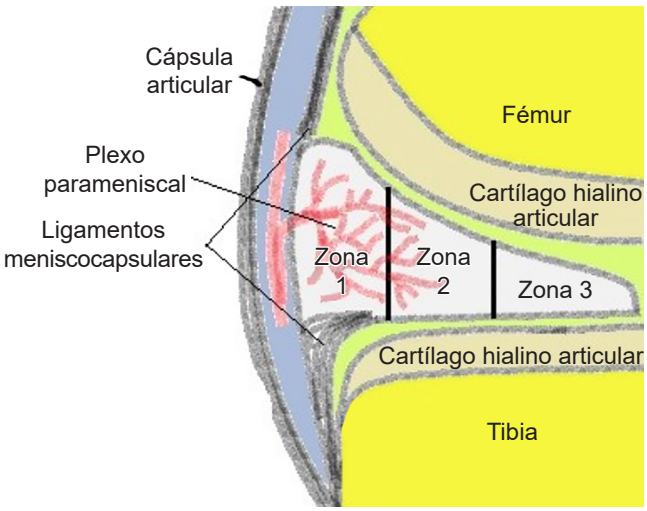


**Figura 1:** Zonas vasculares de los meniscos. Zona 1: zona roja-roja. Zona 2: zona roja-blanca. Zona 3: zona blanca-blanca.

equívoco de un traumatismo de alta energía sobre tejido meniscal previamente sano.[12]

De acuerdo con la Asociación Internacional de Artroscopia, Cirugía de Rodilla y Medicina Deportiva Ortopédica (ISAKOS), la clasificación morfológica de las roturas meniscales es la siguiente: lesiones radiales, horizontales, radiales, flap horizontal, flap vertical, y complejas.[12] Esta clasificación brinda suficiente información respecto a la forma, longitud, profundidad, y localización de la lesión.

En el caso de las lesiones traumáticas, existe la clasificación de Trillat,[12] la cual explica la evolución de una rotura meniscal por etapas *(Figura 3)*.

## Diagnóstico de las lesiones meniscales

La resonancia magnética continúa siendo el estándar de oro para el diagnóstico de las lesiones meniscales con una alta sensibilidad y especificidad, de aproximadamente 95 y 81% para el menisco medial y 85 y 93% para el menisco lateral;[17] la imagen sagital es la de mayor utilidad para la detección de las lesiones *(Figura 4)*, siguiendo los siguientes criterios:[17]

1. Aumento en la intensidad de la señal intrasustancia en T2 (líquido sinovial intrameniscal) y que la imagen sea visible en dos planos distintos no contiguos. Algunos de los signos característicos son:
   a. Ausencia de la imagen de corbata de moño.
   b. Doble ligamento cruzado posterior.
   c. Doble ligamento cruzado anterior.
   d. Hendidura caminante.
   e. Fragmento en la escotadura.
   f. Cambios en la morfología meniscal en una rodilla sin cirugías previas.

Otros hallazgos que pudieran sugerir una probable lesión meniscal son: quiste parameniscal, edema óseo subcondral, extrusión meniscal.

## Evolución del tratamiento y tendencia actual

Aproximadamente hasta 1970, el estándar de oro en el tratamiento de las lesiones meniscales era la meniscectomía abierta, como se menciona en un artículo de 1975 de la revista *Journal of Sports Medicine*:[18] "la meniscectomía total no es una opción sino la única opción de tratamiento"; sin embargo, hoy en día la conducta médica ha virado hacia las reparaciones primarias como primera línea de tratamiento de una lesión meniscal, aunque existen escenarios en los que la meniscectomía parcial es inevitable. Pero ¿qué es lo que demostraba la evidencia en antaño que sugería la meniscectomía total abierta como línea de tratamiento?

Como relata Hughston, después de la exéresis meniscal, se realizaba un avance proximal y anterior del origen de la porción tibial del ligamento oblicuo posterior de la rodilla para reinsertarlo en el epicóndilo medial, y la porción central del ligamento se aplicaba con el ligamento colateral medial y la inserción tibial del ligamento se reinserta en el cóndilo tibial de manera anterior. Esta técnica mejoraba la estabilidad del tendón semimembranoso y aumentaba su papel como estabilizador activo de la rodilla y en conjunto con la remodelación meniscal, generaban una mejoría franca de la sintomatología de los pacientes.[18]

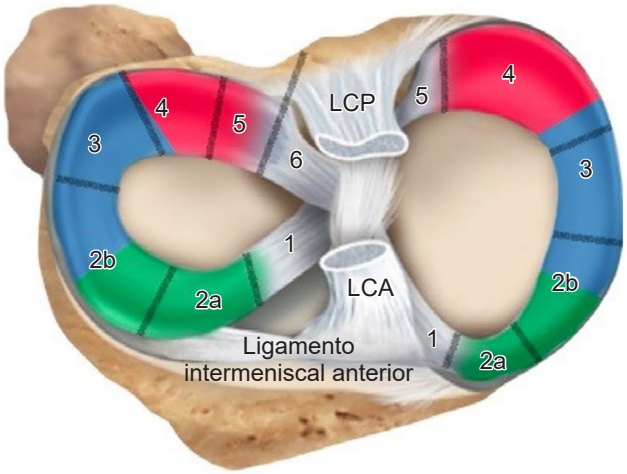


**Figura 2:** Zonas de menisco medial y lateral y relaciones anatómicas relevantes.
LCA = ligamento cruzado anterior. LCP = ligamento cruzado posterior.

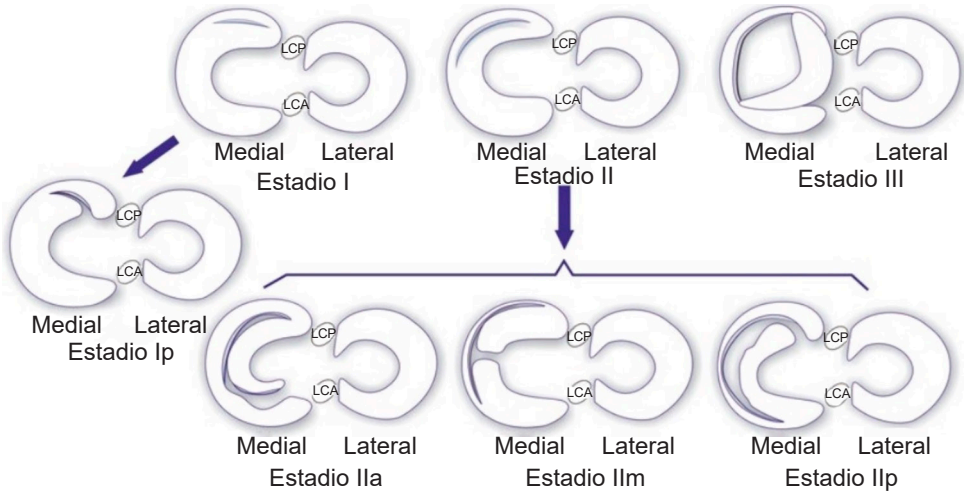


**Figura 3:**

Clasificación de Trillat para lesiones meniscales traumáticas.
LCA = ligamento cruzado anterior. LCP = ligamento cruzado posterior.

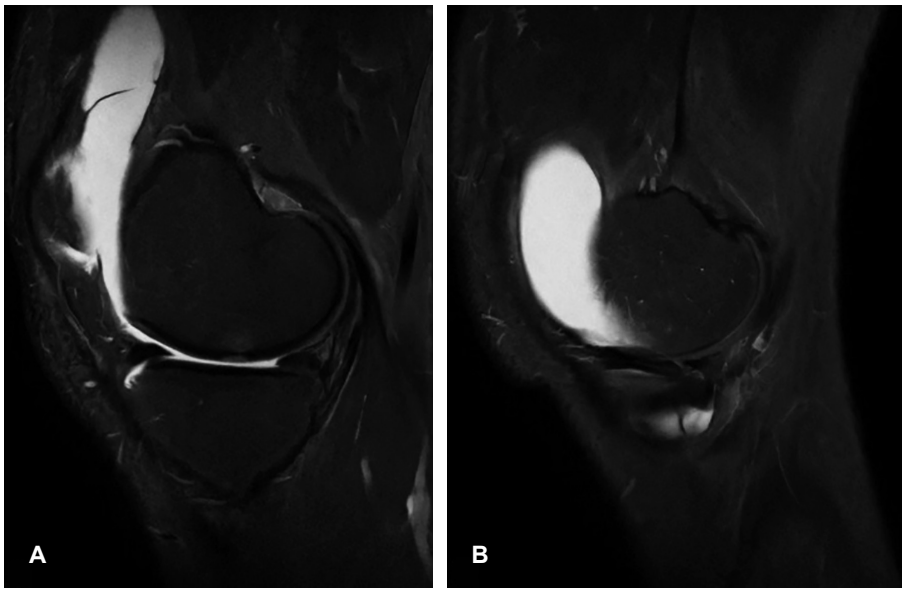


**Figura 4:**

Resonancia magnética simple en secuencia T2 con supresión grasa en un plano sagital. **A)** Se aprecian cambios en la intensidad de la señal de patrón heterogéneo en cuerno posterior de menisco medial, hiperintensidad de la señal en cartílago hialino articular de cóndilo femoral medial, edema óseo subcondral, un quiste parameniscal anterior. Nótese la presencia de un aumento de volumen de líquido sinovial. **B)** Lesión meniscal compleja con patrón longitudinal horizontal desde el cuerno anterior hacia posterior, con un trazo radial en la unión del cuerpo con el cuerno posterior.

Sin embargo, la evidencia actual muestra que hasta 90% de los pacientes tratados con una meniscectomía subtotal o total presentarán indudablemente datos de artrosis temprana;[19-24] motivo por el cual, la conducta médica actual centra la cirugía artroscópica[25] como el estándar de oro para la reparación primaria y remodelaciones meniscales, tratando de conservar la mayor cantidad de tejido meniscal posible, ya que la remodelación del tejido conlleva en sí misma un cambio en la distribución de las cargas transmitidas hacia el cartílago articular subyacente; por ejemplo, la resección de 30% del menisco generará un aumento de la presión de hasta 350% *(Figura 5)*,[20] lo que se traduce en un proceso acelerado de degeneración articular (OA);[22] sin embargo, los datos no son concluyentes respecto a cuál meniscectomía, medial o lateral, tiene un pronóstico menos favorable, aunque pareciera ser que el pronóstico es similar en ambos casos.[19]

El tratamiento artroscópico basa su aplicación en la capacidad de cicatrización de las zonas vascularizadas del menisco, las zonas 1 y 2. El tipo de sutura empleada para la reparación (fuera-dentro, dentro-fuera, todo dentro, o técnicas combinadas) dependerá principalmente del sitio anatómico de la lesión.[26] Por mucho tiempo, la técnica de sutura dentro-fuera ha sido considerada el estándar de oro hasta años recientes en los que la técnica de todo dentro ha ido ganando terreno con la nueva generación de dispositivos para su realización. Cabe mencionar que además de los puntos de sutura, se deberán tratar los bordes de la zona de lesión con una fresa para meniscos para "reavivar" los bordes y generar así sangrado, el cual después producirá

un sello de fibrina, generando así la cicatrización de la lesión.[27] Investigaciones recientes reportan casos en los que la reparación en zona avascular (la cual no es suturable) se logra con la adición de coágulos de fibrina, produciendo la cicatrización *(Tabla 1)*.[28,29]

## Trasplante meniscal

A partir de la década de 1980 se comenzaron a realizar investigaciones sobre el trasplante de menisco de tipo aloinjerto. Hoy en día es una técnica cada vez más usada

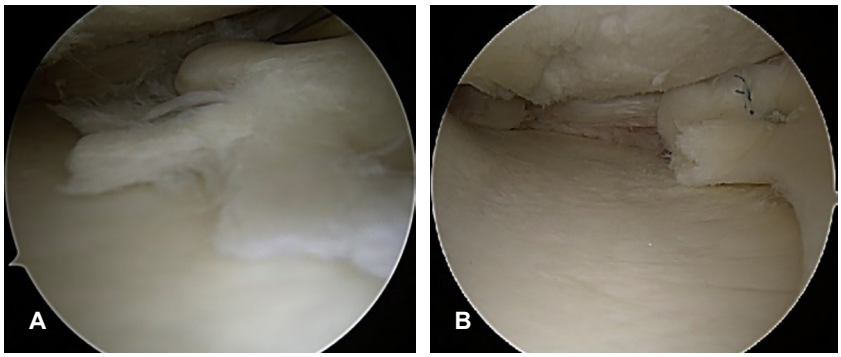


**Figura 5:**

Imagen artroscópica de una lesión meniscal irreparable. **A)** Se observa la pérdida de la continuidad en sentido radial y longitudinal del tejido meniscal con presencia de degeneración mixoide en el borde libre. Ésta era una rotura compleja en menisco medial no reparable. **B)** Tras la resección del segmento meniscal irreparable, se efectuó la fijación de la unión meniscocapsular utilizando una técnica de sutura todo-dentro.

**Tabla 1:** Clasificación morfológica de las lesiones meniscales y manejo terapéutico recomendado.

| Tipo de lesión | Características | Manejo recomendado | Justificación |
|---|---|---|---|
| Longitudinal | Desgarro vertical a lo largo del menisco: encontrado a menudo en zonas vasculares | Reparación | Buen potencial de curación, especialmente en zonas vasculares (roja-roja/roja-blanca), principalmente en pacientes más jóvenes |
| Asa de balde | Desgarro vertical desplazado; un fragmento se desplaza hacia el centro, asemejándose al asa de un balde | Reparación | Se prefiere la reparación para restaurar la función meniscal, particularmente en pacientes activos con desgarros en zonas 1 y 2 |
| Radial | Desgarro que se extiende desde el borde interno hacia la periferia cruzando fibras | Reparación o meniscectomía parcial | Las reparaciones son difíciles debido a la rotura de las fibras, a menudo se requiere meniscectomía, excepto en casos específicos con técnicas de reparación avanzadas |
| Horizontal | Desgarro que divide el menisco horizontalmente: a menudo degenerativo | Meniscectomía parcial | Común en pacientes mayores con degeneración: la eliminación del tejido dañado proporciona alivio de los síntomas |
| Flap (colgajo) | Un pequeño trozo del menisco se separa y provoca un colgajo, provoca síntomas mecánicos | Meniscectomía parcial | A menudo es necesaria la meniscectomía para eliminar el fragmento inestable y aliviar los síntomas |
| Oblicuo | Desgarro diagonal desde la periferia hacia el borde medial, que a menudo crea un colgajo suelto | Meniscectomía parcial | Se prefiere la meniscectomía debido a la poca estabilidad y al mayor riesgo de volver a desgarrarse |
| Lesión de raíz | Desgarro en la unión de la raíz del menisco a la tibia, genera síntomas mecánicos | Reparación | La reparación es crucial para restaurar la función y prevenir la degeneración articular temprana |
| Degenerativo | Común en adultos mayores, a menudo complejo e irregular | Meniscectomía parcial | La reparación generalmente no tiene éxito debido a la mala calidad del tejido, se prefiere la meniscectomía para aliviar los síntomas |
| Complejo | Combinación de patrones de desgarro (p. ej. longitudinal + radial); forma irregular | Meniscectomía parcial | La meniscectomía generalmente se recomienda para eliminar secciones dañadas |

en pacientes cuidadosamente seleccionados que cumplan con los criterios para su realización; sin embargo, hace falta más investigación al respecto con ensayos clínicos aleatorizados doble ciego para poder definir bien la eficacia del tratamiento, ya que los estudios con los que se cuentan hoy en día son series de casos con grado III y IV en la escala de evidencias.[30]

## CONCLUSIÓN

La evidencia actual destaca la importancia de preservar el tejido meniscal para reducir el riesgo de desarrollar osteoartritis secundaria después de una lesión meniscal. Un diagnóstico temprano es fundamental para un pronóstico favorable, y el tratamiento mínimamente invasivo es esencial para maximizar los resultados a largo plazo, especialmente en pacientes jóvenes y físicamente activos. Siempre que sea posible, se debe optar por una reparación primaria en lugar de una meniscectomía parcial, con el fin de conservar la función meniscal y proteger la salud articular.

Para casos donde la reparación no es viable, el trasplante meniscal surge como una opción prometedora; no obstante, se requieren más estudios, incluidos ensayos clínicos aleatorizados de alta calidad, para consolidar esta alternativa con evidencia sólida. Además, un enfoque multidisciplinario, que integre rehabilitación, educación del paciente y seguimiento continuo es fundamental para maximizar los beneficios del tratamiento y prevenir la progresión de la degeneración articular. En conjunto, un enfoque individualizado y centrado en el paciente permite optimizar los resultados y mejorar la calidad de vida a largo plazo en pacientes con lesiones meniscales.

## REFERENCIAS


1. Ahmed I, Radhakrishnan A, Khatri C, Staniszewska S, Hutchinson C, Parsons N et al. Meniscal tears are more common than previously identified, however, less than a quarter of people with a tear undergo arthroscopy. *Knee Surg Sports Traumatol Arthrosc*. 2021; 29(11):3892-3898. doi: 10.1007/s00167-021-06458-2. Epub 2021 Feb 1. PMID: 33521890; PMCID: PMC8514344.
2. Gee SM, Tennent DJ, Cameron KL, Posner MA. The burden of meniscus injury in young and physically active populations. *Clin Sports Med*. 2020; 39 (1): 13-27.
3. Abram SGF, Hopewell S, Monk AP, Bayliss LE, Beard DJ, Price AJ. Arthroscopic partial meniscectomy for meniscal tears of the knee: a systematic review and meta-analysis. *Br J Sports Med*. 2020; 54 (11): 652-663.
4. Sanchis M, Sanchis V, Torres JI. Long-term results after conventional total meniscectomy: a point of reference. *Arthroscopy*. 1988; 4 (3): 206-210.
5. Pasinski M, Zabrzynska M, Adamczyk M, Sokolowski M, Glos T, Ziejka M et al. A current insight into Human Knee Menisci. *Transl Res Anat*. 2023; 32: 100259. doi: 10.1016/j.tria.2023.100259.
6. Temboury Vilaseca F, Moreno García A, Nagib Raya MA, Alcántara Martos T. Actualización en patología meniscal. *Rev Soc Andaluza Traumatol Ortop*. 2021; 38 (4): 8-24.
7. Doral MN, Bilge O, Huri G, Turhan E, Verdonk R. Modern treatment of meniscal tears. *EFORT Open Rev*. 2018; 3 (5): 260-268.
8. Hsu H, Siwiec RM. Knee osteoarthritis [Internet]. In: StatPearls [Internet]. Treasure Island (FL): StatPearls Publishing; 2023. Available in: https://www.ncbi.nlm.nih.gov/books/NBK507884/
9. Bahns C, Bolm-Audorff U, Seidler A, Romero Starke K, Ochsmann E. Occupational risk factors for meniscal lesions: a systematic review and meta-analysis. *BMC Musculoskelet Disord*. 2021; 22 (1): 1042.
10. Palanca D, Peña E, Calvo B, Martínez MA, Doblaré M, Seral F. Análisis mediante elementos finitos del efecto de las roturas meniscales y meniscectomías. *Rev Esp Cir Ortop Traumatol*. 2004; 48 (4): 298-303.
11. Zdanowicz U, Smigielski R. Chapter 1. Meniscus anatomy. In: LaPrade RF, Arendt EA, Faucett SC, editors. The menisci: a comprehensive review of their anatomy, biomechanical function and surgical treatment. Germany: Springer; 2017.
12. Rocha Piedade S. Chapter 3. Classification of meniscal tears. In: LaPrade RF, Arendt EA, Faucett SC, editors. The menisci: a comprehensive review of their anatomy, biomechanical function and surgical treatment. Germany: Springer; 2017.
13. Caterine S, Hourigan M, Getgood A. Chapter 2. The biomechanical function of the menisci. In: LaPrade RF, Arendt EA, Faucett SC, editors. The menisci: a comprehensive review of their anatomy, biomechanical function and surgical treatment. Germany: Springer; 2017.
14. Abusara Z, Andrews SHJ, Von Kossel M, Herzog W. Menisci protect chondrocytes from load-induced injury. *Sci Rep*. 2018; 8 (1): 14150.
15. Norberg C, Filippone G, Andreopoulos F, Best TM, Baraga M, Jackson AR et al. Viscoelastic and equilibrium shear properties of human meniscus: Relationships with tissue structure and composition. *J Biomech*. 2021; 120: 110343.
16. Haut Donahue TL, Narez GE, Powers M, Dejardin LM, Wei F, Haut RC. A Morphological study of the meniscus, cartilage and subchondral bone following closed-joint traumatic impact to the knee. *Front Bioeng Biotechnol*. 2022; 10: 835730.
17. Wadhwa V, Omar H, Coyner K, Khazzam M, Robertson W, Chhabra A. ISAKOS classification of meniscal tears-illustration on 2D and 3D isotropic spin echo MR imaging. *Eur J Radiol*. 2016; 85 (1): 15-24.
18. Hughston JC. A simple meniscectomy. *J Sports Med*. 1975; 3 (4): 179-187.
19. Pengas IP, Assiotis A, Nash W, Hatcher J, Banks J, McNicholas MJ. Total meniscectomy in adolescents: a 40-year follow-up. *J Bone Joint Surg Br*. 2012; 94 (12): 1649-1654.
20. Camillieri G. Chapter 4: Meniscectomy: updates on techniques and outcomes. In: LaPrade RF, Arendt EA, Faucett SC, editors. The menisci: a comprehensive review of their anatomy, biomechanical function and surgical treatment. Germany: Springer; 2017.
21. Aprato A, Sordo L, Costantino A, Sabatini L, Barberis L, Testa D et al. Outcomes at 20 years after meniscectomy in patients aged 50 to 70 years. *Arthroscopy*. 2021; 37 (5): 1547-1553.
22. Fairbank TJ. Knee joint changes after meniscectomy. *J Bone Joint Surg Br*. 1948; 30B (4): 664-670.
23. Azam M, Shenoy R. The role of arthroscopic partial meniscectomy in the management of degenerative meniscus tears: a review of the recent literature. *Open Orthop J*. 2016; 10: 797-804.
24. Lee DH, D'Lima DD, Lee SH. Clinical and radiographic results of partial versus total meniscectomy in patients with symptomatic discoid lateral meniscus: A systematic review and meta-analysis. *Orthop Traumatol Surg Res*. 2019; 105 (4): 669-675.
25. Weber J, Koch M, Angele P, Zellner J. The role of meniscal repair for prevention of early onset of osteoarthritis. *J Exp Orthop*. 2018; 5 (1): 10.

26. Luvsannyam E, Jain MS, Leitao AR, Maikawa N, Leitao AE. Meniscus tear: pathology, incidence, and management. *Cureus*. 2022; 14 (5): e25121.
27. Joshi A, Sable AS, Usman S, Sabnis B, Sane P, Bagaria V. Clinical outcomes of arthroscopic partial meniscectomy at 10 years follow-up: a retrospective cohort study. *J Arthrosc Surg Sports Med*. 2024; 5 (1): 17-23.
28. Desai T, Babu SS, Lal JV, Kaushik YS, Lukose AM, Sandesh GM et al. Fibrin clot augmented repair of longitudinal tear of medial meniscus. *Arthrosc Tech*. 2021; 10 (11): e2449-e2455.
29. Kopf S, Beaufils P, Hirschmann MT, Rotigliano N, Ollivier M, Pereira H et al. Management of traumatic meniscus tears: the 2019 ESSKA meniscus consensus. *Knee Surg Sports Traumatol Arthrosc*. 2020; 28 (4): 1177-1194.
30. Nelson CG, Bonner KF. Inside-out meniscus repair. *Arthrosc Tech*. 2013; 2 (4): e453-e460.

**Conflicto de intereses:** los autores declaran que no tienen ningún conflicto de intereses.

Si desea consultar los datos complementarios de este artículo, favor de dirigirse a **editorial.actamedica@saludangeles.mx**