ARTÍCULO ORIGINAL
ISSN 1870-7203

Osteointegración de injertos y sustitutos óseos bioactivos en el manejo de defectos o pérdidas óseas en pacientes pediátricos

Osseointegration of grafts and bioactive bone substitutes in the management of bone defects or losses in pediatric patients

Nancy Daniela Zavala Luna,*,§ Félix Gustavo Mora Ríos,‡,¶ Pedro García Benavides,*,‖
Roberto Carlos Domínguez González,*,** Ana Karen Hernández Rico,*,‡‡
Karen Braña Román,*,§§ Brian Misael Muñoz Hernández,*,¶¶
Edwin David Romero Guzmán,*,*** Mitzy Fernanda Peña Meléndez*,‡‡‡

Citar como: Zavala LND, Mora RFG, García BP, Domínguez GRC, Hernández RAK, Braña RK et al. Osteointegración de injertos y sustitutos óseos bioactivos en el manejo de defectos o pérdidas óseas en pacientes pediátricos. Acta Med GA. 2026; 24 (3): 215-221. https://dx.doi.org/10.35366/123139

Resumen

Introducción: los defectos óseos se definen como la carencia de un segmento óseo; la etiología tumoral y traumática representa la principal causa en pacientes pediátricos. Los aloinjertos siguen siendo el tratamiento más utilizado; sin embargo, existen moléculas bioactivas que prometen menores tasas de infección, rechazo o pseudoartrosis. **Objetivo:** evaluar la osteointegración de los aloinjertos y los sustitutos óseos bioactivos (SOB) en el manejo de defectos óseos en pacientes pediátricos. **Material y métodos:** se realizó un estudio descriptivo y retrospectivo, analizando a 59 pacientes con defectos óseos tratados con la colocación de aloinjerto o vidrio bioactivo del 01 de enero de 2013 al 01 de enero de 2024. Se midió la osteointegración con base en la escala ISOLS (*International Symposium on Limb Salvage*) a los seis meses postquirúrgicos. **Resultados:** se incluyeron 59 pacientes, de los cuales el 59% eran hombres y el 41% mujeres, con una edad media de 12.92 años. La etiología fue tumoral en el 68%, pseudoartrosis en el 20% y traumática en el 12%. Los defectos afectaron predominantemente la tibia (36%) y el fémur (31%).

Abstract

Introduction: bone defects are defined as the lack of a bone segment; tumor and traumatic etiology represent the main cause in pediatric patients. Allografts continue to be the most used treatment, however there are bioactive molecules that promise lower rates of infection, rejection or pseudoarthrosis. **Objective:** to evaluate the osseointegration of allografts and bioactive bone substitutes (SOB) in the management of pediatric bone defects. **Material and methods:** a descriptive, retrospective study was carried out analyzing 59 patients with bone defects treated with the placement of allograft or bioactive glass from January 1, 2013 to January 1, 2024, measuring osseointegration based on the ISOLS (International Symposium on Limb Salvage) scale at 6 months post-surgery. **Results:** 59 patients were included, 59% male vs 41% female, mean age of 12.92 years. Etiology 68% tumor, 20% pseudoarthrosis, 12% traumatic. Predominantly affecting tibia (36%) and femur (31%), using allografts (76.7%) and SOB (24%), ISOLS excellent (78%) or good (12%), the association between type of graft and the resulting ISOLS

* Universidad La Salle, Servicio de Traumatología y Ortopedia, Instituto Seguridad y Servicios Sociales de los Trabajadores del Estado (ISSSTE), Hospital Regional "Gral. Ignacio Zaragoza". México.
‡ Universidad La Salle, Servicio de Ortopedia Pediátrica. Hospital Regional "Gral. Ignacio Zaragoza", ISSSTE. México.

ORCID:
§ 0009-0001-9882-0503
¶ 0000-0002-2985-9009
‖ 0009-0008-8220-1661
** 0009-0007-9235-770X
‡‡ 0009-0000-8211-5685
§§ 0009-0000-5316-0292
¶¶ 0009-0003-7011-7028
*** 0009-0006-1147-8175
‡‡‡ 0009-0009-4588-822X

Correspondencia:
Nancy Daniela Zavala Luna
Correo electrónico: danielazluna@gmail.com

Recibido: 30-11-2024. *Aceptado:* 17-10-2025.

www.medigraphic.com/actamedica

Se utilizaron aloinjertos en el 76.7% de los casos y SOB en el 24%. Según la escala ISOLS, el 78% de los pacientes presentó resultados excelentes y el 12% buenos. La asociación entre el tipo de injerto y el resultado en la escala ISOLS no mostró diferencia estadísticamente significativa (p = 0.666). **Conclusión:** ambos tipos de injerto prometen resultados favorables; sin embargo, la diferencia en el número de pacientes tratados con aloinjertos versus SOB no permite establecer una ventaja terapéutica clara de uno sobre otro.

Palabras clave: osteointegración, injertos, sustitutos óseos, defectos óseos, pediátricos.

did not show a statistically significant difference (p = 0.666). **Conclusion:** both types of grafts promise favorable results, however the difference in the number of patients treated with allografts vs SOB does not allow us to establish a therapeutic advantage of one over the other.

Keywords: osseointegration, grafts, bone substitutes, bone defects, pediatrics.

Abreviaturas:
BAG = *Bioactive Glasses*
ISOLS = *International Symposium on Limb Salvage* (Sociedad Internacional de Preservación de Extremidades)
SOB = sustitutos óseos bioactivos

INTRODUCCIÓN

Los defectos óseos se definen como la carencia de un segmento de hueso, ya sea pequeño o grande.[1] Traumatismos de alta energía (fracturas abiertas), infecciones o pseudoartrosis que requieren desbridamientos extensos, así como resecciones tumorales, están asociados a pérdidas críticas de tejido óseo.[2] Un defecto de "tamaño crítico" es aquel que no sana espontáneamente a pesar de la estabilización quirúrgica y requiere intervención adicional, como la colocación de injerto; las pautas generales incluyen defectos mayores de 1 a 2 cm, así como pérdida de más del 50% de la circunferencia ósea, el sitio anatómico y el hueso involucrado.[2,3]

Los defectos óseos se clasifican en tres tipos: tipo 1, pérdida ósea que afecta menos del 50% del diámetro del hueso; tipo 2, compromiso de más del 50% pero con contacto en uno o más puntos de la cortical; y tipo 3, llamados segmentarios, cuando el defecto no posee continuidad en ningún punto de la cortical.[4] Para el éxito del tratamiento es esencial la creación de un lecho de tejido limpio, sano y viable en la envoltura de tejido blando circundante.[3,4]

En población adulta, los defectos óseos son raros, con una frecuencia estimada del 0.4%, y aún más raros en niños; son más frecuentes en fracturas abiertas (11.4% en la serie de Keating y su equipo).[5] Hope y su colega reportaron una serie de 92 casos de fracturas abiertas de tibia en niños, encontrando sólo seis casos de defectos óseos.[6] Buckley y colaboradores encontraron tres casos de defectos óseos en un total de 42 fracturas abiertas de tibia.[7] Resalta la falta de estudios en poblaciones pediátricas específicas; las únicas publicaciones existentes mencionan casos aislados o incluyen pacientes pediátricos dentro de series de adultos.[8]

En 2013, Gouron y su grupo realizaron un estudio del uso de la técnica de Masquelet (membrana inducida con posterior colocación de injerto óseo) para el manejo de defectos óseos segmentarios en 14 niños, usando principalmente autoinjerto obtenido de cresta ilíaca y complementándolo con aloinjertos y fosfato cálcico bifásico, mostrando resultados satisfactorios según la etiología y la edad, esta última limitada por la disponibilidad de autoinjerto.[9]

El tratamiento de los defectos óseos críticos requiere la colocación de injertos, preferentemente autólogos; sin embargo, la cantidad y calidad de tejido disponible son limitadas, y la multiplicación de sitios quirúrgicos puede conducir a complicaciones adicionales en el sitio donante (hematoma, sangrado, infecciones y dolor crónico). Los aloinjertos y xenoinjertos son alternativas comunes por sus similitudes fisiológicas respecto al componente mineral; sin embargo, presentan propiedades de osteoinducción limitadas y problemas de bioseguridad.[10,11]

Los autoinjertos son el estándar de oro, con menor riesgo de rechazo inmunológico y fuertes propiedades osteoconductivas, osteoinductivas y osteogénicas.[12] Se presentan en forma de injerto esponjoso, cortical o aspirado de médula ósea, siendo el método más efectivo para la regeneración ósea al promover la formación de hueso mediante osteoconducción y la inducción de células madre locales hacia células óseas.[13]

Los aloinjertos y xenoinjertos son tan eficientes como el injerto autólogo en áreas bien vascularizadas, en contraste con las menos vascularizadas, donde su incorporación suele ser difícil.[14] Aun así, tienen capacidad osteoconductiva, pero osteoinductividad limitada, además de desventajas como variabilidad en las técnicas de preparación, respuesta inmune, fracturas o no unión debido a diferencias en la calidad del hueso receptor y donante.[13,14]

Los sustitutos óseos o injertos sintéticos buscan superar las desventajas del hueso autólogo y alogénico, imitando la composición mineral y la estructura trabecular del tejido

óseo.[15] Estos crean un entorno controlado que promueve la proliferación celular y el crecimiento de nuevo tejido, construyendo andamios altamente porosos, biocompatibles y biodegradables, cuya tasa de degradación coincide con el tiempo de regeneración necesario.[10-16]

Los biomateriales incluyen polímeros naturales (alginatos, proteínas, colágenos, gelatina, fibrinas y albúmina), sintéticos (alcohol polivinílico y poliglicólida) o biocerámicas (hidroxiapatita y fosfato tricálcico).[16,17]

Larry Hench fue pionero en el desarrollo de los *Bioactive Glasses* (BAG), en la década de 1970. Se trata de vidrios de silicato que contienen sodio, calcio y fosfato capaces de unirse químicamente al hueso. Aunque su uso declinó inicialmente por propiedades mecánicas deficientes, el interés se renovó al demostrarse que los iones activos de silicio y calcio estimulan procesos de autorreparación.[18,19] Estos materiales presentan capacidad osteoconductiva, propiedades antibacteriales[19,20] y mejoran la actividad osteoblástica, elevando la síntesis de marcadores como colágeno tipo I-III, osteocalcina, osteonectina y osteopontina, así como de reabsorción (catepsina K y MMP-9).

El mecanismo de los BAG consiste en la formación de una capa rica en silicio que da lugar a una capa de hidroxiapatita que se une químicamente al hueso, presentando además capacidad angiogénica al combinarse con factores de crecimiento endotelial.[19] Los iones alcalinos de la superficie del vidrio aumentan rápidamente el pH, lo que explica sus propiedades antibacterianas,[20,21] y pueden transportar y liberar agentes antimicrobianos, siendo ideales para prevenir o manejar infecciones óseas.[22]

En pacientes pediátricos, las principales causas de defectos óseos son tumores benignos o malignos, fracturas severas y sus complicaciones (pseudoartrosis, osteomielitis), trastornos metabólicos como osteogénesis imperfecta y malformaciones óseas que requieren corrección quirúrgica. En Estados Unidos, en 2014, se diagnosticaron aproximadamente 3,000 casos de cáncer óseo en población pediátrica, representando entre el 4 y 7% de todos los cánceres en niños y adolescentes.[23]

Los tumores benignos más comunes son osteocondromas, displasia fibrosa, quistes óseos simples, condromas, osteoma osteoide, quistes aneurismáticos y fibromas condromixoides.[24] Aunque no ponen en riesgo la vida, predisponen a fracturas con traumatismos de baja energía. Los tumores malignos como osteosarcoma y sarcoma de Ewing son agresivos y requieren tratamiento multimodal (cirugía, quimioterapia y radioterapia), con secuelas como discrepancia de longitud, fracturas, reabsorción del injerto e infecciones.[25,26]

Las lesiones traumáticas en niños han aumentado con el desarrollo de la tecnología y los deportes de alto riesgo, exponiéndolos a fracturas abiertas con complicaciones como retardo en la consolidación (16%), infecciones (11%) y pseudoartrosis (7.5%).[25] Los defectos óseos postraumáticos segmentarios son poco frecuentes y pueden ser secundarios a infección o pseudoartrosis.[27]

El objetivo del manejo de los defectos óseos es conservar o regenerar el tejido óseo nativo, evitando complicaciones y minimizando procedimientos mutilantes como amputaciones.[28] Aunque el autoinjerto sigue siendo el estándar, su uso en pediatría es limitado por la inmadurez esquelética y el riesgo de daño fisario.[29,30]

En las últimas décadas se han desarrollado injertos que no comprometen la integridad del paciente, con mejores tasas de osteointegración y menos complicaciones a corto y largo plazo.[30,31] La osteointegración se evalúa mediante la escala ISOLS *(International Symposium On Limb Salvage)*, que clasifica la unión injerto-hueso de la siguiente manera:

1. Excelente: línea de osteotomía no visible.
2. Buena: unión mayor al 75% con línea de osteotomía visible.
3. Aceptable: unión entre 25-75%.
4. Pobre: unión menor al 25% o sin evidencia de callo óseo.[28-32]

El hueso es el segundo tejido más trasplantado después de la sangre. Los injertos sintéticos, particularmente los BAG, han mostrado gran potencial debido a sus propiedades biomecánicas, de porosidad y control de efectos inmunológicos, imitando de forma muy cercana la composición del hueso nativo.[33-35]

Planteamiento del problema: la cantidad de pacientes pediátricos que requieren reconstrucciones óseas con injertos va en aumento, independientemente de su etiología. A pesar de los avances en ciencia regenerativa y las múltiples opciones de injertos óseos disponibles, existen pocos estudios sobre el uso de sustitutos óseos bioactivos en población pediátrica, lo que hace crucial analizar su efectividad en el tratamiento de defectos o pérdidas óseas en estos pacientes.

MATERIAL Y MÉTODOS

Se realizó un estudio descriptivo, retrospectivo, que analizó de forma sistemática a 59 pacientes pediátricos diagnosticados con defectos óseos tratados quirúrgicamente mediante aloinjerto o sustitutos óseos bioactivos (SOB), en el periodo del 01 de enero de 2013 al 01 de enero de 2024 en el Hospital Regional "Gral. Ignacio Zaragoza".

Criterios de inclusión: pacientes menores de 18 años con diagnóstico confirmado de defecto óseo crítico, tratamiento quirúrgico con aloinjerto o SOB y disponibilidad de radiografías postquirúrgicas a los seis meses para evaluar osteointegración mediante la escala ISOLS.

Tabla 1: Descripción en extenso de las variables (N = 59).

Variable	n (%)
Edad	12.92 ± 3.911
Sexo	
Mujer	24 (41.0)
Hombre	35 (59.0)
Etiología	
Tumoral	40 (68.0)
Traumática	7 (12.0)
Pseudoartrosis	12 (20.0)
Hueso afectado	
Húmero	4 (7.0)
Radio	3 (5.0)
Cúbito	4 (7.0)
Fémur	18 (31.0)
Tibia	21 (36.0)
Mandíbula	3 (5.0)
Otros	6 (10.0)
Injerto	
Aloinjerto	45 (76.0)
SOB	14 (24.0)
ISOLS	
Excelente	46 (78.0)
Bueno	7 (12.0)
Aceptable	3 (5.0)
Pobre	3 (5.0)

ISOLS = *International Symposium on Limb Salvage* (Simposio Internacional sobre Preservación de Extremidades).
SOB = sustitutos óseos bioactivos.

Criterios de exclusión: enfermedades metabólicas óseas graves que afecten la consolidación (excepto casos específicos de osteogénesis imperfecta), infección activa no controlada al momento del tratamiento y documentación quirúrgica o radiológica incompleta.

Criterios de eliminación: seguimiento postquirúrgico incompleto a los seis meses y radiografías de mala calidad que impidan la evaluación de la osteointegración.

Selección de la muestra: se utilizó una muestra por conveniencia, incluyendo todos los pacientes que cumplieron los criterios de inclusión durante el periodo de estudio. La elección de esta muestra se justifica debido a la baja frecuencia de defectos óseos pediátricos y la necesidad de incluir todos los casos disponibles para un análisis representativo.

Variables estudiadas: edad (años), sexo (masculino/femenino). etiología del defecto óseo (tumoral, traumático, pseudoartrosis), hueso afectado (fémur, tibia, otros), tipo de injerto utilizado (aloinjerto o SOB) y osteointegración según la escala ISOLS (excelente, buena, aceptable, pobre).

Análisis estadístico: se realizó un análisis descriptivo de frecuencias, proporciones, media y desviación estándar. La asociación entre tipo de injerto y resultado ISOLS se evaluó mediante prueba de χ^2. La comparación del promedio de ISOLS entre grupos se realizó con t de Student o prueba equivalente según la normalidad de los datos. Se consideró estadísticamente significativo un valor de $p < 0.05$. Todos los análisis se realizaron con el software estadístico SPSS versión XX.

El estudio fue diseñado y reportado siguiendo las recomendaciones de la guía STROBE *(Strengthening the Reporting of Observational Studies in Epidemiology),* asegurando la calidad y transparencia de los resultados.

RESULTADOS

En el estudio se incluyeron un total de 59 pacientes; existió una mayor proporción del sexo masculino que del femenino (59 vs 41%). Asimismo, la edad media fue 12.92 ± 3.9 años.

La etiología más común de los defectos óseos fue tumoral, con 68.0%, seguida de pseudoartrosis en 20.0% y traumática en 12.0%. Los huesos más comúnmente afectados fueron el fémur y la tibia en 31 y 36%, respectivamente; todos los demás huesos tuvieron proporciones menores a 7.0%. Se usó en su mayoría aloinjertos (76.0%), seguido de SOB (24%) *(Tabla 1)*.

La mayoría de los casos tuvieron un ISOLS excelente (78.0%) o bueno (12.0%), y sólo 5.0 y 5.0% tuvieron uno aceptable o pobre, respectivamente *(Tabla 2 y Figura 1)*.

Se analizó la asociación entre el tipo de injerto utilizado y la ISOLS resultante *(Tabla 3)*, encontrando que aloinjerto

Tabla 2: Proporción de ISOLS en cada injerto (N = 59).

Variable	n (%)
Aloinjerto	
Excelente	34 (75.6)
Bueno	6 (13.3)
Aceptable	2 (4.4)
Pobre	3 (6.7)
SOB	
Excelente	12 (85.7)
Bueno	1 (7.1)
Aceptable	1 (7.1)
Pobre	0 (0.0)

ISOLS = *International Symposium on Limb Salvage* (Simposio Internacional sobre Preservación de Extremidades).
SOB = sustitutos óseos bioactivos.

y SOB tuvieron proporciones similares en los niveles de osteointegración de acuerdo a la escala ISOLS resultante, sin diferencias estadísticamente significativas (p = 0.666); tampoco hubo diferencias estadísticamente significativas entre el promedio de ISOLS y los tipos de injerto utilizados (p = 0.417) *(Tabla 4)*.

Adicionalmente, se realizaron análisis exploratorios de variables como sexo, edad y hueso afectado en relación con la osteointegración. Aunque ninguna de estas comparaciones alcanzó significancia estadística, los resultados sugieren que la osteointegración fue consistente, independientemente de la edad, el género o el hueso afectado *(Figura 2)*.

Figura 1:

Osteointegración de sustitutos óseos bioactivos en defecto secundario a exéresis de lesión tumoral. Imagen transoperatoria/ postoperatoria inmediata.

Tabla 3: Comparación de ISOLS según tipo de injerto (N = 59).

Injerto		ISOLS				Total
		Excelente	Bueno	Aceptable	Pobre	
Aloinjerto	Recuento	34	6	2	3	45
	% dentro de ISOLS	73.9	85.7	66.7	75.0	75.0
SOB	Recuento	12	1	1	0	14
	% dentro de ISOLS	26.1	14.3	33.3	0.0	23.3
Total	Recuento	46	7	3	3	59
	% dentro de ISOLS	100.0	100.0	100.0	100.0	100.0

ISOLS = *International Symposium on Limb Salvage* (Simposio Internacional sobre Preservación de Extremidades).
SOB = sustitutos óseos bioactivos.
p = 0.016.

Tabla 4: Promedio de ISOLS entre tipos de injerto (N = 59).

Variable/resultado	Aloinjerto	SOB	p
Media de ISOLS entre los 3 grupos de etiología (tumoral, pseudoartrosis, traumática)"	1.42	1.21	0.067*
Media de ISOLS entre aloinjerto y SOB	1.42	1.21	0.417*

* Distribución no paramétrica, p calculada con la prueba correspondiente.
ISOLS = *International Symposium on Limb Salvage* (Simposio Internacional sobre Preservación de Extremidades). SOB = sustitutos óseos bioactivos.

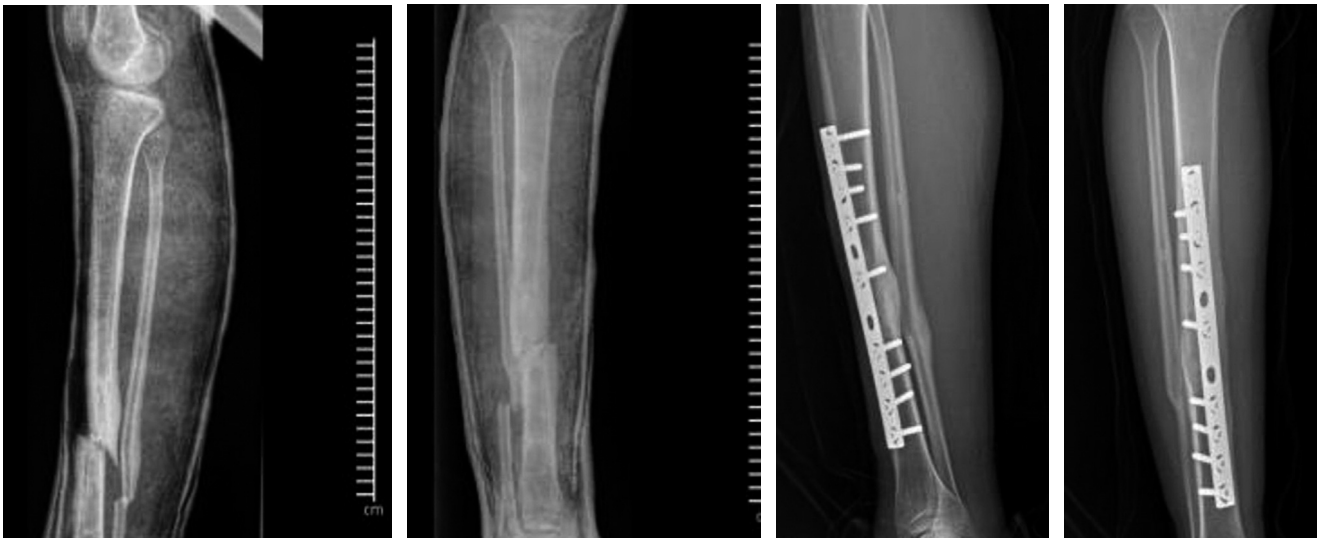

Figura 2: Control radiográfico a los seis meses postquirúrgicos de la osteointegración de sustitutos óseos bioactivos en el mismo caso de la *Figura 1*.

DISCUSIÓN

Los resultados radiológicos de este estudio sobre osteointegración de los aloinjertos y sustitutos óseos bioactivos (SOB) muestran que ambos tipos de injerto lograron una osteointegración aceptable, sin diferencias estadísticamente significativas. Esto coincide con estudios internacionales recientes, como el de Gouron y su equipo[9] y Pelissier y colaboradores,[36] quienes reportaron resultados similares en población pediátrica con defectos óseos segmentarios tratados con membrana inducida y aloinjertos o injertos sintéticos, logrando consolidación satisfactoria sin diferencias claras entre los tipos de injerto. Sin embargo, a diferencia de los estudios mencionados, nuestra muestra incluyó un mayor número de pacientes tratados con aloinjerto comparado con SOB (45 vs 14),[15] lo que limita la capacidad de establecer ventajas terapéuticas definitivas de un tipo de injerto sobre otro. Esto resalta la necesidad de estudios con muestras más equilibradas y de mayor tamaño para confirmar diferencias clínicas o radiológicas entre ambos tratamientos.

Comparando con la población de estudios previos en donde incluyen poblaciones mixtas o adultas, nuestro estudio se centra exclusivamente en pacientes pediátricos, un grupo en el que los defectos óseos son mucho menos frecuentes y con consideraciones especiales por madurez esquelética y riesgos fisarios. Esta diferencia poblacional hace que los resultados de nuestro estudio sean especialmente relevantes para la práctica clínica en ortopedia pediátrica.

En cuanto a la literatura nacional, hasta donde se pudo revisar, no existen antecedentes publicados sobre el uso de SOB en pacientes pediátricos con defectos óseos en México, lo que convierte a este estudio en una contribución pionera en el ámbito nacional.

En resumen, aunque los resultados sugieren que ambos tipos de injerto son efectivos para lograr osteointegración, se requiere investigación futura con mayor número de pacientes y seguimiento a largo plazo para determinar si los sustitutos óseos bioactivos pueden ofrecer ventajas terapéuticas sobre los aloinjertos convencionales.

CONCLUSIÓN

Ambos tipos de injerto, aloinjertos y sustitutos óseos bioactivos (SOB), muestran resultados favorables en la osteointegración de defectos óseos pediátricos, cumpliendo el objetivo planteado de evaluar su efectividad en esta población. Sin embargo, la diferencia en el número de pacientes tratados con aloinjertos versus SOB (45 vs 14) limita la posibilidad de establecer una ventaja terapéutica clara de un tipo de injerto sobre el otro.

Entre las limitaciones del estudio se encuentran su diseño retrospectivo, el tamaño relativamente pequeño de la muestra, y la desigual distribución entre los grupos de injerto, así como la falta de seguimiento a largo plazo que impida evaluar complicaciones tardías o durabilidad de la osteointegración.

Por estas razones, se requiere continuar con nuevos estudios, preferiblemente prospectivos y multicéntricos, con muestras mayores y equilibradas entre los tipos de

injerto, para determinar si los sustitutos óseos bioactivos pueden ofrecer ventajas terapéuticas adicionales sobre los aloinjertos y optimizar la reconstrucción ósea en pacientes pediátricos.

REFERENCIAS

1. Hernández-Flores C, Delgado A, Domínguez-Hernández VM. Evaluación biomecánica de un modelo de defecto óseo en tibia de rata. *Rev Mex Ing Biomed*. 2011; 32 (1): 12-19.
2. Nauth A, Schemitsch E, Norris B, Nollin Z, Watson JT. Critical-size bone defects: is there a consensus for diagnosis and treatment? *J Orthop Trauma*. 2018; 32 Suppl 1: S7-11.
3. Obremskey W, Molina C, Collinge C et al. Current practice in the management of open fractures among orthopaedic trauma surgeons. Part B: management of segmental long bone defects. A survey of Orthopaedic Trauma Association members. *J Orthop Trauma*. 2014; 28 (8): e203-207.
4. Vejarano-Solano JC, Ruiz-Semba CF, Ganoza-Arróspide CJ, Hurtado-Fernández JE. Reconstrucción de defectos óseos segmentarios postraumáticos mediante técnica de inducción de membrana. *Rev Med Hered*. 2015; 26 (2): 76-86.
5. Keating JF, Simpson AHRW, Robinson CM. The management of fractures with bone loss. *J Bone Joint Surg Br*. 2005; 87 (2): 142-150.
6. Hope PG, Cole WG. Open fractures of the tibia in children. *J Bone Joint Surg Br*. 1992; 74 (4): 546-553.
7. Buckley SL, Gotschall C, Robertson W Jr, Sturm P, Tosi L, Thomas M et al. The relationships of skeletal injuries with trauma score, injury severity score, length of hospital stay, hospital charges, and mortality in children admitted to a regional pediatric trauma center. *J Pediatr Orthop*. 1994; 14 (4): 449-453. doi: 10.1097/01241398-199407000-00005.
8. Sales de Gauzy J, Fitoussi F, Jouve JL, Karger C, Badina A, Masquelet AC. Traumatic diaphyseal bone defects in children. *Orthop Traumatol Surg Res*. 2012; 98 (2): 220-226.
9. Gouron R, Deroussen F, Plancq MC, Collet LM. Bone defect reconstruction in children using the induced membrane technique: a series of 14 cases. *Orthop Traumatol Surg Res*. 2013; 99 (7): 837-843.
10. Granel H, Bossard C, Nucke L et al. Optimized bioactive glass: the quest for the bony graft. *Adv Healthc Mater*. 2019; 8 (11): e1801542.
11. Cueva del CJF, Valdés-Gutiérrez GA, Elizondo-Vázquez F et al. Tratamiento de pérdidas óseas, pseudoartrosis, artrodesis y tumores óseos benignos con un xenoimplante mexicano (estudio clínico). *Cir Cir*. 2009; 77 (4): 287-291.
12. Baldwin P, Li DJ, Auston DA, Mir HS, Yoon RS, Koval KJ. Autograft, allograft, and bone graft substitutes: clinical evidence and indications for use in the setting of orthopaedic trauma surgery. *J Orthop Trauma*. 2019; 33 (4): 203-213.
13. García-Gareta E, Coathup MJ, Blunn GW. Osteoinduction of bone grafting materials for bone repair and regeneration. *Bone*. 2015; 81: 112-121.
14. Shibuya N, Jupiter DC. Bone graft substitute: allograft and xenograft. *Clin Podiatr Med Surg*. 2015; 32 (1): 21-34.
15. Wopenka B, Pasteris JD. A mineralogical perspective on the apatite in bone. *Materials Science and Engineering*. 2005; C 25 (2): 131-143.
16. Mouriño V, Cattalini JP, Roether JA, Dubey P, Roy I, Boccaccini AR. Composite polymer-bioceramic scaffolds with drug delivery capability for bone tissue engineering. *Expert Opin Drug Deliv*. 2013; 10 (10): 1353-1365.
17. Garg T, Singh O, Arora S, Murthy R. Scaffold: a novel carrier for cell and drug delivery. *Crit Rev Ther Drug Carrier Syst*. 2012; 29 (1): 1-63.
18. Albareda J, Sueiro-Fernández J, Zamora RJM. Injertos óseos versus sustitutos óseos. *ResearchGate*. 2011.
19. Martínez CA, Ozols A. Biomateriales utilizados en cirugía ortopédica como sustitutos del tejido óseo. *Rev Asoc Argent Ortop Traumatol*. 2012; 77 (2): 140-46.
20. Heikkila JT, Kukkonen J, Aho AJ, Moisander S, Kyyrönen T, Mattila K. Bioactive glass granules: a suitable bone substitute material in the operative treatment of depressed lateral tibial plateau fractures: a prospective, randomized 1-year follow-up study. *J Mater Sci Mater Med*. 2011; 22 (4): 1073-1080.
21. Lindfors NC, Koski I, Heikkila JT, Mattila K, Aho AJ. A prospective randomized 14-year follow-up study of bioactive glass and autogenous bone as bone graft substitutes in benign bone tumors. *J Biomed Mater Res B Appl Biomater*. 2010; 94 (1): 157-164.
22. Kargozar S, Baino F, Hamzehlou S, Hill RG, Mozafari M. Bioactive glasses: sprouting angiogenesis in tissue engineering. *Trends Biotechnol*. 2018; 36 (4): 430-444.
23. Kargozar S, Montazerian M, Hamzehlou S, Kim HW, Baino F. Mesoporous bioactive glasses: promising platforms for antibacterial strategies. *Acta Biomater*. 2018; 81: 1-19.
24. Rodríguez-Rodríguez EI, Taura-Suárez L. Tumores óseos en edad pediátrica. *AMC*. 2019; 23 (5): 681-693.
25. Mora RFG, Bustamante TBB, Mejía RLC, et al. Frecuencia de tumores óseos benignos en niños. *Rev Esp Med Quir*. 2012; 17 (3): 179-185.
26. Plaza D, Sastre A, García-Miguel P. Tumores óseos. *An Pediatr Contin*. 2008; 6 (5): 266-275.
27. Brito RA, Martínez SI, Torres MA, et al. Fracturas con pérdida ósea segmentaria en niños. Reporte de dos casos tratados con injerto corticoesponjoso autólogo. *Acta Ortop Mex*. 2006; 20 (6): 289-293.
28. Gentile L, Iglesias SL, Lobos Centeno E, Vanoli F, Allende Nores CA. Defectos óseos diafisarios postraumáticos en la extremidad superior de niños. *Rev Asoc Argent Ortop Traumatol*. 2017; 82 (4): 277-293.
29. López-Martínez JJ, García-Sandoval PP, Fernández-Hernández JA et al. Funcionalidad y osteointegración de los aloinjertos óseos en osteosarcomas de huesos largos. *Acta Ortop Mex*. 2012; 26 (1): 30-34.
30. Silva AFS, Criollo PFS. Aloinjerto óseo estructural en cirugía de salvamento de extremidades. Revisión teórica. Quito. 2021; 3 (1): 46-61.
31. Aponte-Tinao L, Ayerza MA, Muscolo DL, Farfalli GL. Survival, recurrence, and function after epiphyseal preservation and allograft reconstruction in osteosarcoma of the knee. *Clin Orthop Relat Res*. 2015; 473 (5): 1789-1796.
32. Jorge FD, Varaona JM, Basso M. Uso de aloinjerto estructural e infecciones posquirúrgicas. *Rev Asoc Argent Ortop Traumatol*. 2022; 87 (1): 23-33.
33. Uzcátegui J, Gabaldón L, Rivas A, Brito M, Cosse J. Reconstrucción del húmero con aloinjerto masivo tras resección en bloque por sarcoma de Ewing. Evolución a largo plazo. A propósito de un caso. *Revista Venezolana de Cirugía Ortopédica y Traumatología*. 2016; 48 (1).
34. Haugen HJ, Lyngstadaas SP, Rossi F, Perale G. Bone grafts: which is the ideal biomaterial? *J Clin Periodontol*. 2019; 46 Suppl 21: 92-102. doi: 10.1111/jcpe.13058.
35. Dinopoulos H, Dimitriou R, Giannoudis PV. Bone graft substitutes: what are the options? *Surgeon*. 2012; 10 (4): 230-209.
36. Pelissier P, Masquelet AC, Bareille R, Pelissier SM, Amedee J. Induced membranes secrete growth factors including vascular and osteoinductive factors and could stimulate bone regeneration. *J Orthop Res*. 2004; 22 (1): 73-79. doi: 10.1016/S0736-0266(03)00165-7.

Si desea consultar los datos complementarios de este artículo, favor de dirigirse a **editorial.actamedica@saludangeles.mx**