ISSN 1870-7203

Bloqueo analgésico guiado por tomografía computarizada como opción terapéutica en la neuralgia del nervio pudendo

Computed tomography-guided analgesic block as a therapeutic option in pudendal nerve neuralgia

Pedro Arnulfo Chavira Ramos,*,‡ Diana Chávez Lizárraga,*,§ Ricardo Axel Gómez López,*,¶ Sergio Díaz Bello,*,|| Emmanuel Cantú Chávez,*,** Ana Sofía Peña Blesa,*,‡‡ Edgar Rogelio Austria Franco,*,§§ Heriberto Hernández Fraga,*,¶¶ Jesús Alberto Pérez Contreras*,***

Citar como: Chavira RPA, Chávez LD, Gómez LRA, Díaz BS, Cantú CE, Peña BAS et al. Bloqueo analgésico guiado por tomografía computarizada como opción terapéutica en la neuralgia del nervio pudendo. Acta Med GA. 2026; 24 (2): 168-171. https://dx.doi.org/10.35366/122628

Abstract

Introduction: it's suggested to use Nantes criteria, image and neurophysiology studies to rule out differential diagnoses. **Clinical case:** 25-year-old female, lumbar pain, radiating to right gluteal and dyspareunia. Three of the five Nantes criteria were integrated and no response to conservative treatment. Electromyography reports demyelinating sensory neuropathy of the right pudendal nerve. An analgesic block of the pudendal nerve guided by tomography was made. **Results:** follow-up after two and four months showed 90% improvement, decreased pain, no dyspareunia, VAS 2 of 10 and ODI 10%. **Conclusions:** diagnostic suspicion is crucial for the timely management of pudendal nerve neuralgia.

Keywords: neuralgia, pudendal nerve, pain, Nantes criteria, analgesic block.

INTRODUCCIÓN

La neuralgia del nervio pudendo continúa siendo un reto diagnóstico, dado que se desconoce su etiología y resulta desapercibida en múltiples ocasiones. De acuerdo con la Fundación Internacional de Neuropatía Pudenda se estima que la incidencia es de 1 por cada 100,000. Afectando a 1% de la población y a 4% de los pacientes que acuden con dolor pélvico a consulta, con relación 2:1 mujeres:hombres.[1]

El nervio pudendo se origina desde las ramas ventrales de las raíces espinales S2-S4, y se encarga de la inervación de los músculos perineales y de estructuras del área genital.[2] Tras originarse de las raíces sacras, el nervio pudendo sigue un trayecto característico. Inicialmente se dirige hacia el foramen piriforme, rodea el ligamento sacroespinoso y hacia la pelvis a través del foramen ciático menor. Avanza hacia la fosa isquioanal y, antes de alcanzar la tuberosidad isquiática, discurre por el canal de Alcock, desde donde finalmente se divide en sus ramas terminales hacia la región perineal.[3]

* Hospital Angeles México. México.
‡ Traumatología y Ortopedia, Cirugía de Columna. ORCID: 0009-0000-0909-7476
§ Medicina General e Investigación. ORCID: 0009-0009-4931-2041
¶ Neurocirugía y Cirugía de Columna. ORCID: 0009-0005-0758-0911
|| Neurocirugía y Cirugía de Columna. ORCID: 0009-0005-2350-8565
** Neurocirugía y Cirugía de Columna. ORCID: 0009-0000-6553-6840
‡‡ Anestesia y Medicina del Dolor. ORCID: 0009-0008-0519-3354
§§ Radiología Intervencionista e Imagen. ORCID: 0009-0008-6422-0199
¶¶ Radiología Intervencionista e Imagen. ORCID: 0000-0002-1540-154X
*** Neurocirugía y Cirugía de Columna. ORCID: 0000-0001-8641-2150

Correspondencia:
MC. Diana Chávez Lizárraga
Correo electrónico: diancha@gmail.com

Recibido: 25-11-2025. *Aceptado:* 02-02-2026.

www.medigraphic.com/actamedica

La neuralgia del nervio pudendo, principalmente ocasionada por un atrapamiento en la trayectoria, da como resultado alteraciones a nivel urinario, gastrointestinal y/o genital que pueden variar desde dolor hasta disfunción de estos aparatos.[4] Las zonas de atrapamiento se pueden subdividir en cuatro tipos: 1. Distal al músculo piriforme, 2. Entre los ligamentos sacrotuberoso y sacroespinoso, 3. Canal de Alcock y 4. A nivel de las ramas terminales.[5]

Además de las zonas de atrapamiento, la neuralgia del nervio pudendo puede ser ocasionada por microtraumatismos acumulativos como estreñimiento crónico, lesiones del canal de parto, sedestación prolongada, actividades deportivas o traumatismos directos.

Se trata fundamentalmente de un diagnóstico clínico, para el cual se recomienda la aplicación de los criterios de Nantes *(Tabla 1)*.

Una de las grandes limitaciones es que no existe un estudio de gabinete específico, aun así, es necesario realizar estudios complementarios como radiografías, resonancia magnética y tomografía computarizada para descartar diagnósticos diferenciales.

El abordaje neurofisiológico es útil para el diagnóstico, principalmente los potenciales evocados somatosensoriales o la latencia motora terminal del nervio pudendo, los cuales pueden llegar a confirmar el diagnóstico.

El tratamiento se debe establecer de manera multidisciplinaria e inicia desde el apoyo psicosocial, medidas auxiliares con base en la limitación del estímulo compresivo del nervio, el uso de almohadilla para sentarse, el uso de estación de trabajo de pie, así como el cese de ejercicios de flexión y extensión de cadera, utilizar variantes de inhibidores selectivos de la recaptación de serotonina-norepinefrina y neuromoduladores. Cuando el tratamiento farmacológico no es efectivo se opta por el uso de bloqueo del nervio pudendo, y cuando este último resulta efectivo, confirma el diagnóstico.

Tabla 1: Criterios de Nantes para diagnóstico clínico de neuralgia del nervio pudendo.

1. Dolor perineal (territorio anatómico del nervio pudendo)
2. Empeora el dolor al sentarse
3. El paciente no se despierta por las noches secundario al dolor
4. No hay pérdida objetiva de la sensibilidad en el examen clínico
5. Respuesta positiva al bloqueo del nervio pudendo

CASO CLÍNICO

Paciente femenino de 25 años de edad, después de un accidente automovilístico presentó dolor en área lumbar, progresivo, 8/10 en escala visual análoga, 60% en el índice de discapacidad de Oswestry (ODI), irradiación al área glútea derecha y dispareunia, evolucionando con dolor incapacitante a la sedestación, con mejoría únicamente al estar acostada.

Se integraron tres de los cinco criterios de Nantes: dolor a la sedestación, no interrumpe el sueño y no refiere una zona específica.

La paciente fue tratada durante tres meses con terapia de piso pélvico, antiinflamatorios no esteroideos, evitar sedestación prolongada, utilizar almohadilla glútea y rehabilitación física, sin presentar respuesta favorable.

Se realizó resonancia magnética, en la cual se evidenció degeneración y protrusión discal a nivel L4-L5, así como hidrartrosis derecha de 1 mm. Con el objetivo de descartar compresión nerviosa, se continuó el protocolo diagnóstico mediante tractografía, la cual no demostró datos de compresión a lo largo del trayecto del nervio; sin embargo, mostró hallazgos sugestivos de neuritis y congestión pélvica *(Figura 1)*.

Posteriormente, se realizó electromiografía que reportó neuropatía sensitiva desmielinizante del nervio pudendo derecho. Con estos hallazgos se integró el diagnóstico de neuralgia del nervio pudendo.

Descripción de tratamiento quirúrgico

Se propuso el bloqueo analgésico del nervio pudendo guiado por tomografía. Se realizó el marcaje con rejilla guiado por tomografía, tomando como referencia la espina ciática y el área glútea, se introdujo aguja espinal y se confirmó la localización con el uso de medio de contraste *(Figura 2)*.

Se aplicó la combinación farmacológica de 40 mg de acetato de metilprednisolona, ropivacaína y solución salina 0.9%.

RESULTADOS

Posterior al bloqueo farmacológico, la paciente refirió mejoría del 90% del dolor, lo que proporcionó evidencia sólida que respalda el diagnóstico de neuralgia del nervio pudendo y la eficacia del tratamiento. En el seguimiento a los dos y cuatro meses, la paciente continuó mostrando mejoras significativas y sostenidas, reportando disminución del dolor y ausencia de dispareunia, capacidad de realizar actividades diarias sin dolor, escala visual analógica 2/10 solo en actividades de impacto y ODI del 10%.

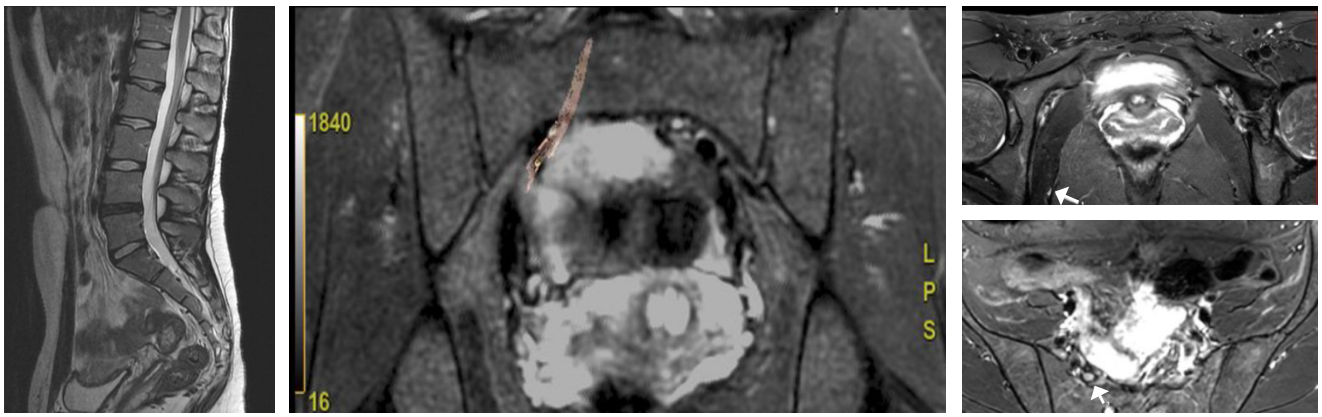

Figura 1: Resonancia magnética secuencia T2, corte sagital y axial que demuestra degeneración discal L4-L5, hidrartrosis facetaria y tractografía de nervio pudendo, sin datos compresivos.

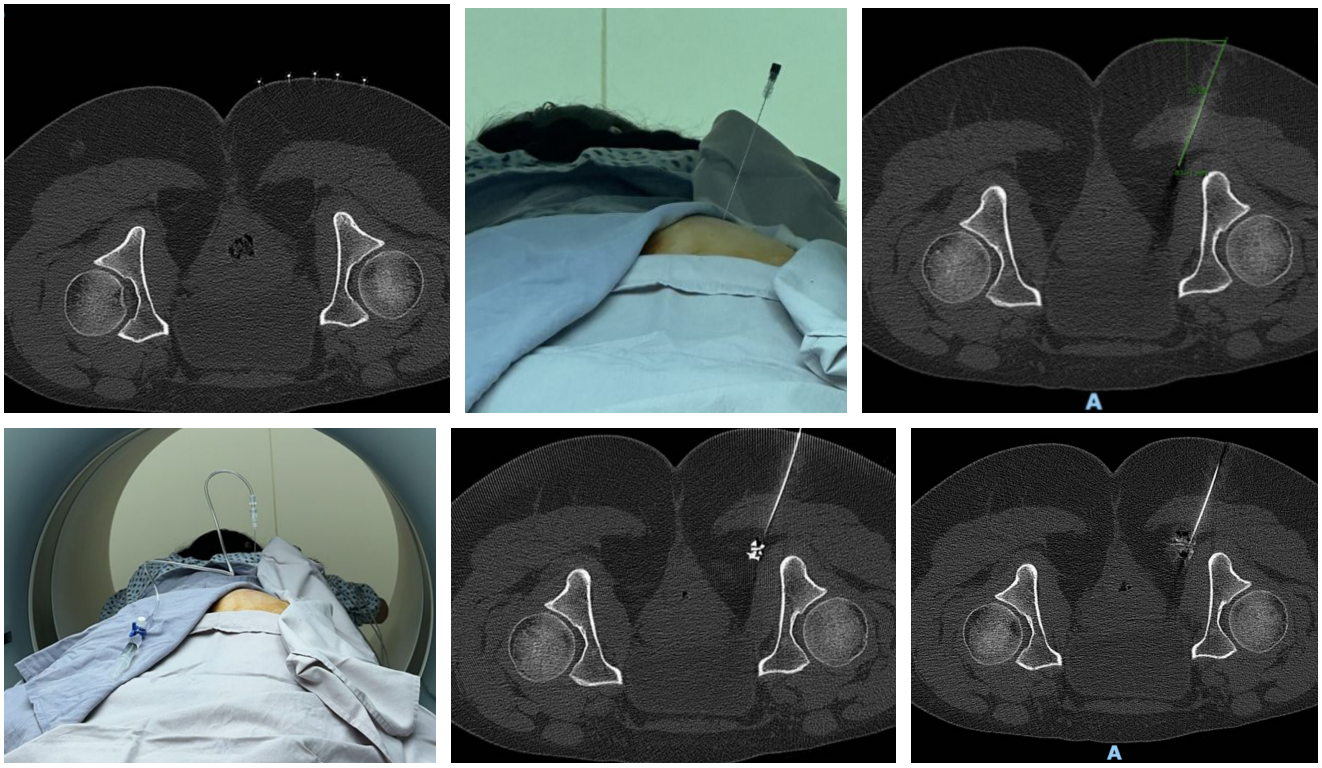

Figura 2: Marcaje en rejilla en tomografía computarizada y medición de distancia y angulación de aguja espinal. Seguimiento tomográfico de la trayectoria de la aguja espinal.

DISCUSIÓN

El diagnóstico de neuralgia del nervio pudendo puede pasar desapercibido, por lo que el clínico debe realizar un interrogatorio y exploración física basado en los síntomas desencadenantes.

Es importante documentar con base en los criterios de Nantes, excluir una causa compresiva y realizar el bloqueo del nervio como parte del algoritmo diagnóstico terapéutico cuando las medidas de primera línea terapéutica fracasaron.

Se decidió el uso del bloqueo del nervio pudendo guiado por tomografía considerada la técnica con mayor exactitud en la aplicación directa del medicamento, utilizando corticosteroide más anestésico local, con lo que se logró la mejoría mayor al 90% de los síntomas.

El tratamiento es multimodal, incluyendo terapia física de piso pélvico, medicación antineurítica y/o bloqueos del nervio pudendo, los cuales pueden realizarse cada dos meses antes de considerar el estimulador espinal como una alternativa.

CONCLUSIÓN

Es importante tener una alta sospecha clínica que apoye el diagnóstico de neuralgia del nervio pudendo, así como realizar diagnóstico diferencial para iniciar el tratamiento de forma adecuada con prioridad en el manejo del dolor y mejorar la calidad de vida.

REFERENCIAS

1. Labat JJ, Riant T, Robert R, Amarenco G, Lefaucheur JP, Rigaud J. Diagnostic criteria for pudendal neuralgia by pudendal nerve entrapment (Nantes criteria). *Neurourol Urodyn*. 2008; 27 (4): 306-310. doi: 10.1002/nau.20505.
2. Zapletal J, Nanka O, Halaska MJ, Maxova K, Hajkova Hympanova L, Krofta L et al. Anatomy of the pudendal nerve in clinically important areas: a pictorial essay and narrative review. *Surg Radiol Anat*. 2024; 46 (2): 211-222. doi: 10.1007/s00276-023-03285-7.
3. Oelhafen K, Shayota BJ, Muhleman M, Klaassen Z, Tubbs RS, Loukas M. Benjamin Alcock (1801-?) and his canal. *Clin Anat*. 2013; 26 (6): 662-666. doi: 10.1002/ca.22080.
4. Levesque A, Bautrant E, Quistrebert V, Valancogne G, Riant T, Beer Gabel M et al. Recommendations on the management of pudendal nerve entrapment syndrome: A formalised expert consensus. *Eur J Pain*. 2022; 26 (1): 7-17. doi: 10.1002/ejp.1861.
5. Bautrant E, de Bisschop E, Vaini-Elies V, Massonnat J, Aleman I, Buntinx J et al. Modern algorithm for treating pudendal neuralgia: 212 cases and 104 decompressions. *J Gynecol Obstet Biol Reprod (Paris)*. 2003; 32 (8 Pt 1): 705-712.

Si desea consultar los datos complementarios de este artículo, favor de dirigirse a **editorial.actamedica@saludangeles.mx**