CASO CLÍNICO
ISSN 1870-7203

Embolización de arterias uterinas: una estrategia exitosa para el manejo del sangrado uterino en cáncer cervicouterino avanzado

Uterine artery embolization: a successful strategy for the management of uterine bleeding in advanced cervical cancer

Roberto Hernández Juárez,* José Luis Ríos Reina,‡ Eliel Anastasio Alvarado Estrada,§ Marcel Arias Renteria¶

Citar como: Hernández JR, Ríos RJL, Alvarado EEA, Arias RM. Embolización de arterias uterinas: una estrategia exitosa para el manejo del sangrado uterino en cáncer cervicouterino avanzado. Acta Med GA. 2026; 24 (2): 153-156. https://dx.doi.org/10.35366/122622

Resumen

El carcinoma cervicouterino sigue siendo una de las principales causas de morbilidad y mortalidad mundial. En etapas avanzadas, el sangrado transvaginal es una complicación grave que afecta la calidad de vida y el pronóstico. Este reporte presenta el caso de una paciente de 39 años con carcinoma cervicouterino epidermoide estadio IV A, quien presentó sangrado transvaginal intenso, anemia y choque hipovolémico. Se realizó una embolización de arterias uterinas (EAU) exitosa para controlar el sangrado. Aunque los resultados fueron positivos, se necesita más investigación clínica para establecer protocolos y evaluar su aplicabilidad en carcinoma cervicouterino avanzado.

Palabras clave: radiología intervencionista, embolización de la arteria uterina, cáncer cérvico uterino, hemorragia vaginal.

Abstract

Cervical cancer (CC) remains one of the leading causes of morbidity and mortality worldwide. In advanced stages, transvaginal bleeding is a serious complication that affects both the quality of life and the prognosis. This case report presents a 39-year-old patient with stage IV A squamous cell carcinoma of the cervix, who experienced severe transvaginal bleeding, anemia, and hypovolemic shock. Uterine artery embolization (UAE) was successfully performed to control the bleeding. While the results were positive, further clinical research and controlled studies are needed to establish protocols and assess the applicability of UAE in advanced CC patients.

Keywords: interventional radiology, uterine artery embolization, cervical cancer, vaginal hemorrhage.

INTRODUCCIÓN

Una de las principales complicaciones del cáncer cervicouterino es el sangrado, que afecta hasta al 70% de los casos con diagnóstico avanzado y es la causa inmediata de muerte en el 6% de estos.[1-3] En este contexto, la embolización de arterias uterinas (EAU) ha surgido como una opción eficaz para controlar las hemorragias

* Médico residente de tercer año. Departamento de Radiología e Imagen. Facultad Mexicana de Medicina. Universidad la Salle. Hospital Angeles León. León, Guanajuato, México. ORCID: 0009-0005-2475-3159
‡ Radiólogo intervencionista. Jefe de departamento y profesor titular de la especialidad en radiología e imagen del Hospital Angeles Mocel. Ciudad de México, México. ORCID: 0009-0001-9932-1044
§ Médico residente de segundo año. Departamento de Radiología e Imagen. Facultad Mexicana de Medicina. Universidad la Salle. Hospital Angeles Mocel. Ciudad de México, México. ORCID: 0009-0008-0957-4867
¶ Departamento de Anestesiología, Centro Médico Nacional Siglo XXI. Facultad de Medicina de la Universidad de Guadalajara. Guadalajara, Jalisco, México. ORCID: 0009-0005-2234-9645

Correspondencia:
Dr. Roberto Hernández Juárez
Correo electrónico: Dr.robertto2021@gmail.com

Recibido: 21-03-2025. *Aceptado:* 04-04-2025.

www.medigraphic.com/actamedica

pélvicas, especialmente cuando las opciones quirúrgicas son limitadas.

Este trabajo muestra la efectividad de la EAU como una estrategia mínimamente invasiva que mejora la calidad de vida de las pacientes, posicionándose como una valiosa herramienta en el manejo paliativo del carcinoma cervicouterino avanzado.[3-5]

PRESENTACIÓN DEL CASO

Paciente femenino de 39 años, sin antecedentes personales ni familiares relevantes, diagnosticada con carcinoma cervicouterino epidermoide hace seis meses; presenta datos de choque hemorrágico. En la exploración física dirigida, se identifica una tumoración ulcerada de 7 cm en el cuello uterino con invasión vaginal y sangrado activo. Los estudios de laboratorio e imagen muestran: hemoglobina (Hb) 5.9 y tumoración dependiente del cérvix con infiltración hacia la vejiga, estadio IV A *(Figura 1)*. Dadas las opciones terapéuticas limitadas, se realiza una embolización de arterias uterinas *(Figuras 2-3)*, que resultó exitosa en el control del sangrado.

Bajo anestesia general endovenosa y guiada por fluoroscopia, se punciona la arteria femoral común derecha mediante la técnica de Seldinger. Se cateteriza la arteria iliaca interna izquierda con un catéter hidrofílico Cobra de 5 Fr y microcatéter de 2.8 Fr, identificando una arteria uterina tortuosa, con aumento de vascularización y áreas de sangrado activo. Se realiza la embolización con emboesferas de 300-500 micras y un *coil* de 2 mm × 4 cm en el tronco de la arteria uterina izquierda *(Figura 2)*.

En el lado derecho, el procedimiento se repite con un catéter Simmons de 5 Fr, utilizando emboesferas de 300-500 y 500-700 micras debido al aumento de vascularización en el fondo uterino. Se coloca un *coil* de 3 mm × 8 cm en el tronco de la arteria uterina y se confirma la embolización completa, así como la preservación de la vascularidad pélvica *(Figura 3)*.

DISCUSIÓN

La embolización de arterias uterinas (EAU) ha demostrado ser efectiva en el tratamiento de hemorragias en pacientes con cáncer endometrial o tumores metastásicos pélvicos, aunque la evidencia sobre su uso en carcinoma cervicouterino es aún limitada. Algunos estudios sugieren que esta técnica podría ser útil para controlar el sangrado, pero no existen protocolos establecidos ni evidencia suficiente para generalizar su uso en estos casos.[1-5]

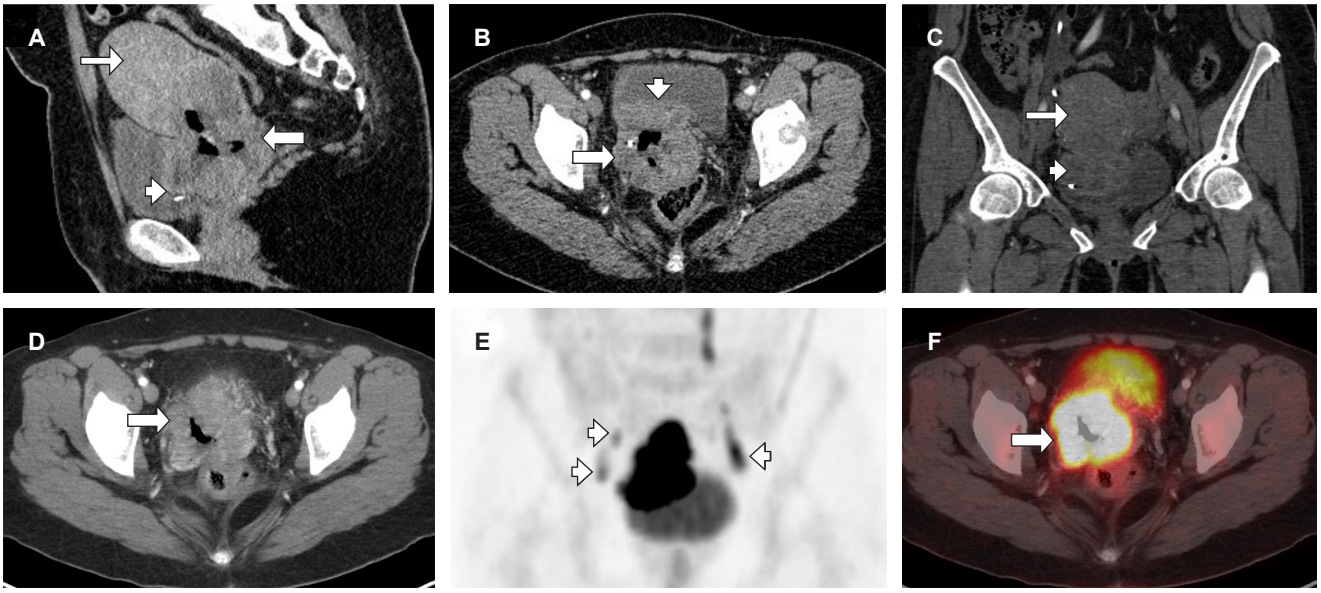

Figura 1: A y B) Imágenes de tomografía computarizada en fase arterial, **C)** fase venosa y **D)** proyección de máxima intensidad, cortes axiales y reconstrucciones sagital y coronal, que muestran: útero con aumento de tamaño, bordes irregulares y lobulados (flecha delgada), con proceso neoformativo e infiltración hacia la pared vesical posterior (punta de flecha). Se observa pérdida de la interfase, densidad heterogénea y aumento de la vascularización a nivel del cérvix (flecha gruesa). **E y F)** Imágenes de tomografía por emisión de positrones/tomografía computarizada (PET-CT) que muestran adenopatías en la cadena iliaca común bilateral (puntas de flecha), cérvix con engrosamiento tumoral e incremento anómalo del metabolismo (valor de captación estandarizado [SUV] máximo de 26.5) (flecha gruesa).

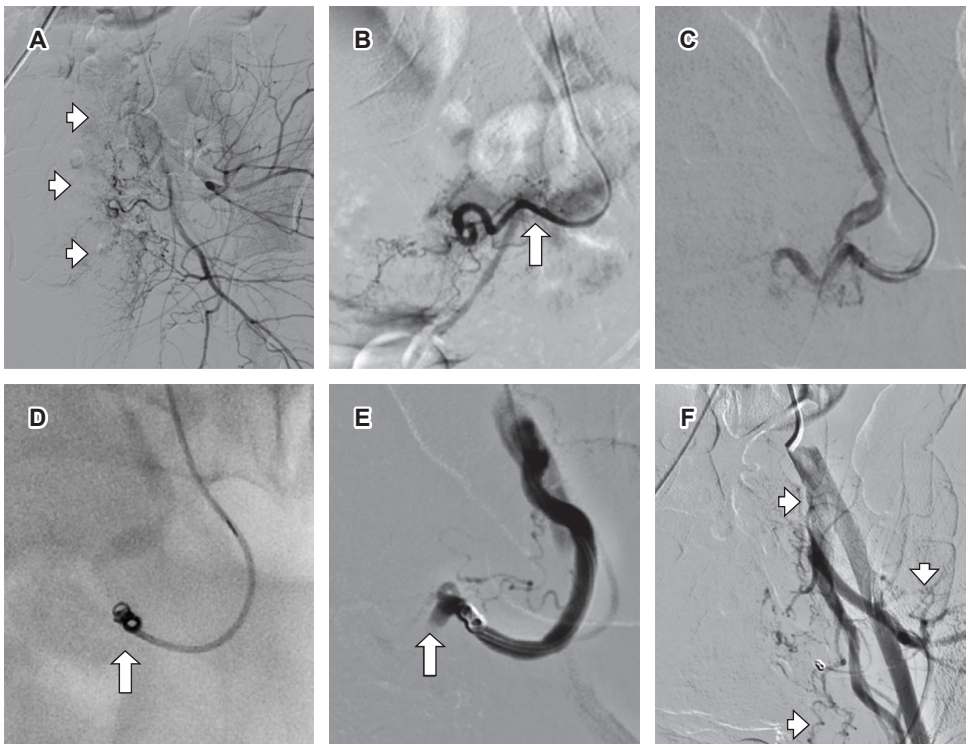

Figura 2:

Imágenes digitales que muestran: **A y B)** Cateterización de la arteria iliaca interna izquierda con un catéter hidrofílico Cobra 5 Fr, observándose un aumento de la vascularización uterina y áreas de sangrado activo (puntas de flechas). Se realiza cateterismo superselectivo de la arteria uterina ipsilateral, utilizando un microcatéter de 2.8 Fr (flecha). **C)** Embolización realizada con emboesferas de 300-500 micras. **D)** Colocación de un *coil* de 2 mm × 4 cm en la arteria uterina izquierda (flecha). **E y F)** Se confirma la embolización completa (flecha) y la preservación de la vascularización pélvica (puntas).

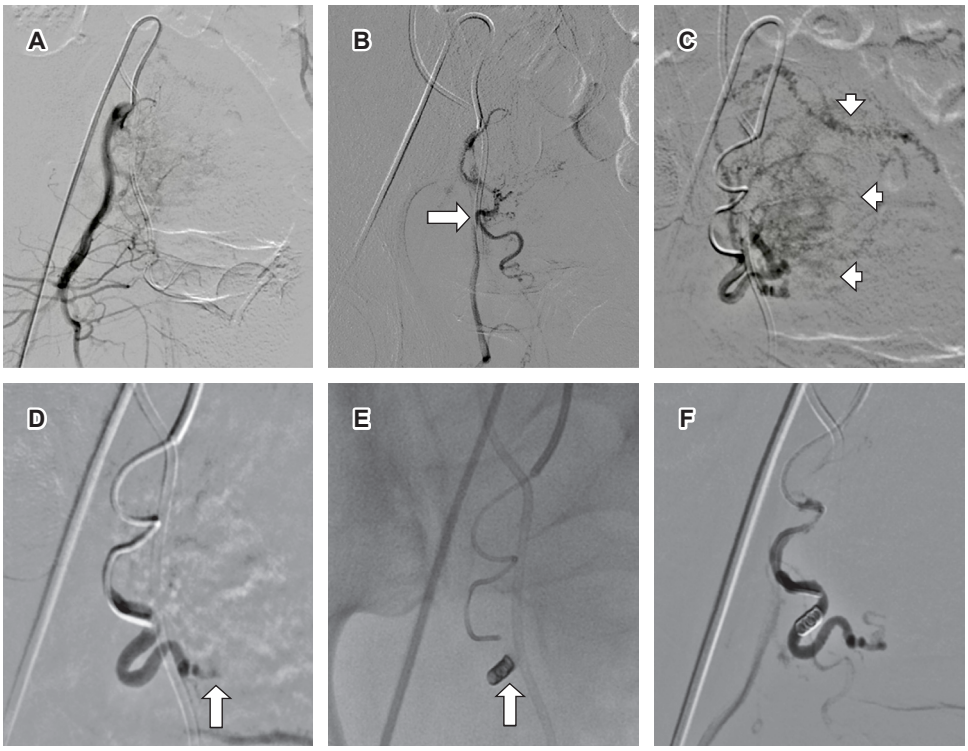

Figura 3:

Imágenes digitales que muestran: **A y B)** cateterización de la arteria iliaca interna derecha con un catéter Simmons 5 Fr, seguida de cateterismo superselectivo de la arteria uterina ipsilateral utilizando un microcatéter de 2.8 Fr (flecha). **C)** Aumento de la vascularización en el fondo uterino y áreas de sangrado activo (puntas de flechas). **D)** Se realiza la embolización utilizando emboesferas de 300-500 µm y 500-700 µm debido al incremento de la vascularización en el fondo uterino (flecha). **E)** Colocación de un *coil* de 3 mm × 8 cm en el tronco de la arteria uterina derecha (flecha). **F)** Se confirma la embolización completa y la preservación de la vascularización pélvica.

Este reporte destaca la efectividad de la EAU en el control de una hemorragia persistente, lo que respalda su utilidad como una alternativa mínimamente invasiva en un contexto paliativo, cuando las opciones quirúrgicas son limitadas. Sin embargo, se necesitan más estudios, con muestras más grandes y seguimientos prolongados, para evaluar los beneficios y riesgos de esta técnica.

CONCLUSIONES

La EAU es una opción terapéutica eficaz en el manejo de sangrados en pacientes con carcinoma cervicouterino avanzado. Su uso debe considerarse dentro de un enfoque multidisciplinario y continúa siendo un área relevante para futuras investigaciones.

REFERENCIAS

1. Sung H, Ferlay J, Siegel RL, Laversanne M, Soerjomataram I, Jemal A et al. GLOBOCAN estimates of incidence and mortality worldwide for 36 cancers in 185 countries. *CA Cancer J Clin*. 2021; 71 (3): 209–249. doi: 10.3322/caac.21660.
2. Bhatla N, Aoki D, Sharma DN, Sankaranarayanan R. Cancer of the cervix uteri: 2021 update. *Int J Gynecol Obstet*. 2021; 155 (Suppl 1): 28-44. doi: 10.1002/ijgo.13865
3. Munteanu O, Secara D, Neamtu MN, Baros A, Dimitriade A, Dorobat B et al. Our experience in using the endovascular therapy in the management of hemorrhages in obstetrics and gynecology. *Diagnostics (Basel)*. 2022; 12 (6): 1436. doi: 10.3390/diagnostics12061436.
4. Dariushnia SR, Nikolic B, Stokes LS, Spies JB, Society of Interventional Radiology Standards of Practice Committee. Quality improvement guidelines for uterine artery embolization for symptomatic leiomyomata. *J Vasc Interv Radiol*. 2014; 25 (11): 1737-1747. doi: 10.1016/j.jvir.2014.08.029.
5. Lipman J. Uterine artery embolization in the office-based lab. *Tech Vasc Interv Radiol*. 2024; 27(1). doi: 10.1016/j.tvir.2024.100954

Si desea consultar los datos complementarios de este artículo, favor de dirigirse a **editorial.actamedica@saludangeles.mx**