CASO CLÍNICO
ISSN 1870-7203

Reconstrucción de lordosis segmentaria mediante la técnica ALIF como procedimiento de rescate para la pseudoartrosis por un TLIF: diagnóstico y tratamiento

Reconstruction of segmental lordosis by ALIF technique as a rescue procedure for pseudoarthrosis due to TLIF: diagnosis and treatment

Ricardo Axel Gómez López,*,‡,** Pedro Arnulfo Chavira Ramos,*,§,‡‡ Sergio Díaz Bello,*,‡,§§
Diana Chávez Lizárraga,*,¶,¶¶ Emmanuel Cantú Chávez,*,‡,***
Ana Sofía Peña Blesa,*,||,‡‡‡ Jesús Alberto Pérez Contreras*,‡,§§§

Citar como: Gómez LRA, Chavira RPA, Díaz BS, Chávez LD, Cantú CE, Peña BAS et al. Reconstrucción de lordosis segmentaria mediante la técnica ALIF como procedimiento de rescate para la pseudoartrosis por un TLIF: diagnóstico y tratamiento. Acta Med GA. 2026; 24 (2): 142-146. https://dx.doi.org/10.35366/122619

Resumen

Introducción: los procedimientos de fusión lumbar conllevan riesgo de pseudoartrosis. Pocos estudios han caracterizado la eficacia clínica de los procedimientos de salvamento. **Caso clínico:** masculino de 65 años, con dolor lumbar posterior a procedimiento quirúrgico de fusión intervertebral lumbar transforaminal (TLIF, por sus siglas en inglés) L5-S1 realizado hace cuatro años. Con claudicación y dolor radicular izquierdo. Se evidencia enfermedad de segmento adyacente, así como pseudoartrosis L5-S1. Se inició tratamiento conservador, sin mejoría. Se propone reconstrucción de la lordosis segmentaria mediante técnica de fusión intervertebral lumbar anterior (ALIF, por sus siglas en inglés). El paciente presentó mejoría del dolor y la discapacidad, con evidencia de artrodesis y mejoría de parámetros espinopélvicos en el seguimiento a tres meses. **Conclusiones:** el uso de ALIF como cirugía de revisión para pseudoartrosis de TLIF demostró una alta efectividad de artrodesis, así como mejoría de los parámetros espinopélvicos segmentarios y de alineamiento sagital global.

Palabras clave: ALIF, TLIF, dolor, lordosis segmentaria, balance sagital, cirugía de revisión.

Abstract

Introduction: lumbar fusion procedures carry the risk of developing pseudoarthrosis. Despite their prevalence, few studies have characterized the clinical efficacy of life-saving procedures. **Clinical case:** a 65-year-old male with lumbar pain since undergoing an L5-S1 TLIF *(Transforaminal Lumbar Interbody Fusion)* procedure four years ago. With claudication and left-sided radicular pain. X-ray revealed adjacent segment disease and L5-S1 pseudoarthrosis. Conservative treatment was initiated without improvement of symptoms. Reconstruction of segmental lordosis by ALIF *(Anterior Lumbar Interbody Fusion)* is proposed as a rescue procedure. The patient presented improvement in pain and disability Index and evidence of arthrodesis and improvement in segmental spinopelvic parameters at the 3-month follow-up. **Conclusions:** using ALIF as a revision surgery for TLIF pseudoarthrosis proved highly effective for arthrodesis, improvement of spinopelvic parameters, and global sagittal alignment.

Keywords: ALIF, TLIF, pain, segmental lordosis, sagittal balance, revision surgery.

* Hospital Angeles México. Ciudad de México.
‡ Neurocirugía y Cirugía de Columna.
§ Traumatología y Ortopedia, Cirugía de Columna.
¶ Medicina General e Investigación.
|| Anestesia y Medicina del Dolor.

ORCID:
** 0009-0005-0758-0911
‡‡ 0009-0000-0909-7476
§§ 0009-0005-2350-8565
¶¶ 0009-0009-4931-2041
*** 0009-0000-6553-6840
‡‡‡ 0009-0008-0519-3354
§§§ 0000-0001-8641-2150

Correspondencia:
Dr. Ricardo Axel Gómez López
Correo electrónico: diancha@gmail.com

Recibido: 06-11-2024. *Aceptado:* 13-03-2025.

www.medigraphic.com/actamedica

Abreviaturas:
ALIF = *Anterior Lumbar Interbody Fusion* (fusión intervertebral lumbar anterior)
PEEK = polieteretercetona
TLIF = *Transforaminal Lumbar Interbody Fusion* (fusión intervertebral lumbar transforaminal)

INTRODUCCIÓN

La fusión lumbar está influenciada por la técnica quirúrgica, incluida la preparación de la placa terminal, factores del paciente y la elección del injerto óseo. Si la fusión es incompleta, existe el riesgo de desarrollar una pseudoartrosis dolorosa.[1] A pesar de su prevalencia, pocos estudios han caracterizado la eficacia clínica de los procedimientos de salvamento.[2]

La técnica ALIF (*Anterior Lumbar Interbody Fusion*) es una opción atractiva para la fusión intersomática lumbar de revisión, ya que proporciona un amplio acceso para la extracción de implantes y la colocación de injertos con mayor área para fomentar la fusión,[3] disminuyendo el riesgo de lesión neurológica.[4]

El procedimiento ALIF no sólo presenta ventajas radiográficas en la fusión ósea,[5] sino que también redistribuye la carga anterior, otorga mayor superficie de contacto aumentando el potencial de fusion y esta técnica reduce la pérdida sanguínea, el tiempo quirúrgico y el trauma muscular en comparación con técnicas de abordaje posterior.

PRESENTACIÓN DEL CASO

Masculino de 65 años, con dolor lumbar refractario y claudicación posterior a la fusión intervertebral lumbar transforaminal (TLIF, por sus siglas en inglés) L5-S1, hace cuatro años. Se evidencia enfermedad de segmento adyacente, listesis L4-L5 grado 1, pseudoartrosis L5-S1 y fractura del tornillo de S1 izquierdo. Con incidencia pélvica 44.2, inclinación pélvica 5.6, pendiente sacra 38.7, lordosis lumbar 57, lordosis segmentaria 45.4 (Roussouly tipo 3 antevertido) *(Figura 1)*.

En estudio de resonancia magnética se observa degeneración discal L4-L5 grado 3 Pfirrmann, L5-S1 grado 4 Pfirrmann, presencia de hidrartrosis e hipertrofia facetaria derecha de 1 mm, protrusión discal circunferencial L4-L5, estrechamiento intervertebral L5-S1 con implante intersomático tipo banana, con erosión y hundimiento en las plataformas *(Figura 2)*.

En tomografía lumbosacra se identifican puentes óseos intersomáticos en L5-S1, así como fusión facetaria izquierda; sin embargo, con datos de pseudoartrosis a nivel de faceta derecha, artrosis facetaria izquierda L4-L5, plata-

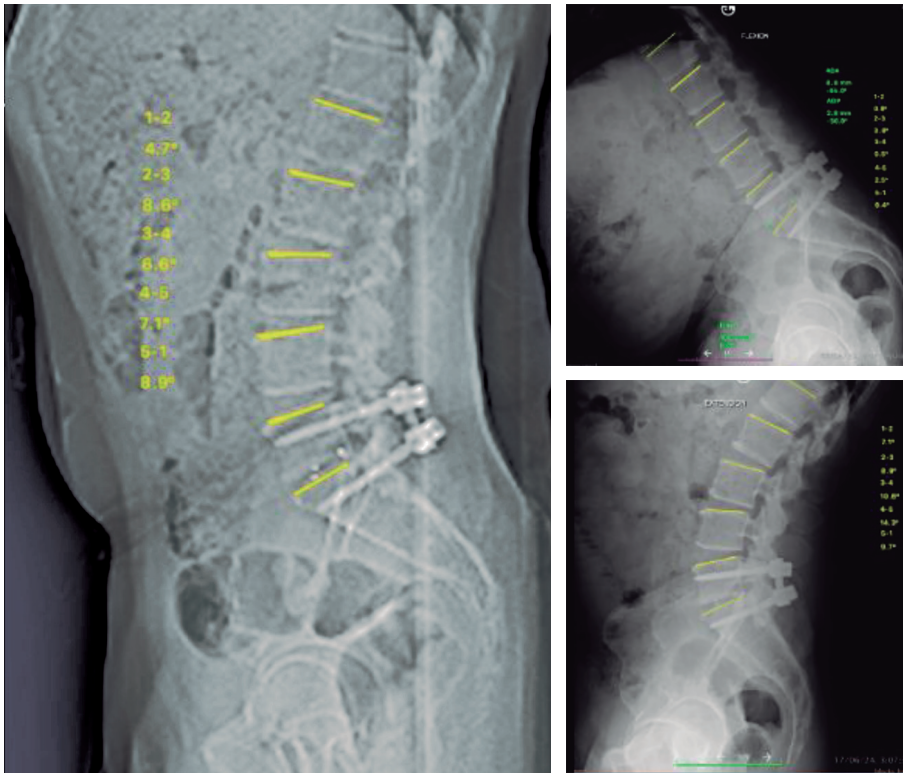

Figura 1:

Radiografía lumbosacra lateral y dinámica que demuestra inestabilidad L4-L5, instrumentación posterior izquierda con caja intersomática L5-S1 y fractura de tornillo de S1.

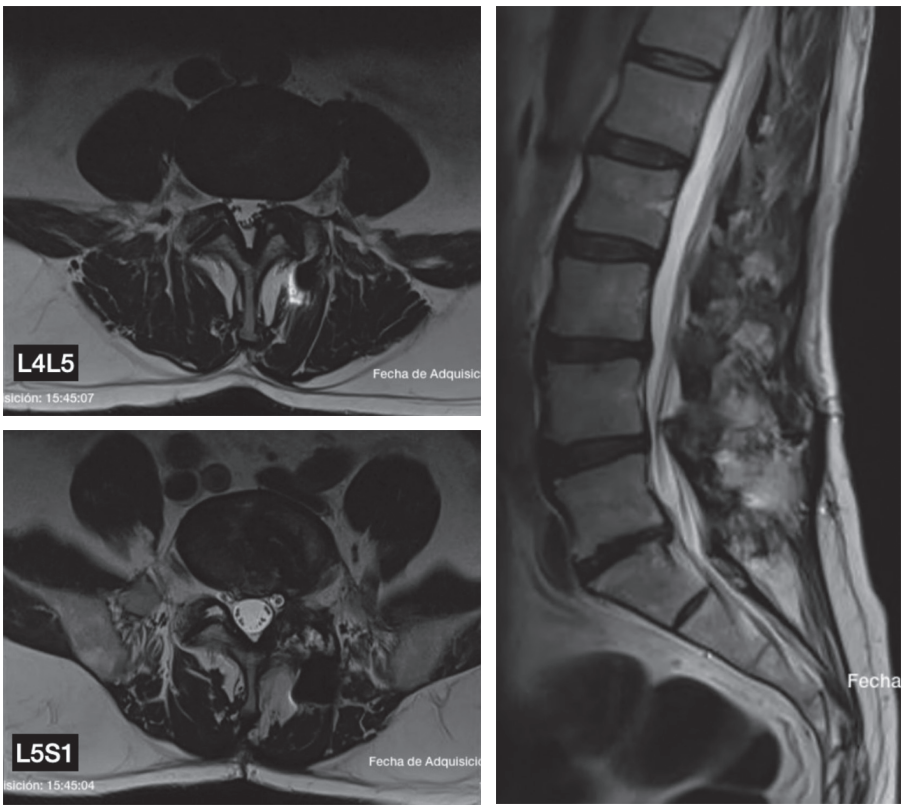

Figura 2:

Resonancia magnética ponderada en T2 con cortes axiales a nivel de L4-L5, L5-S1.

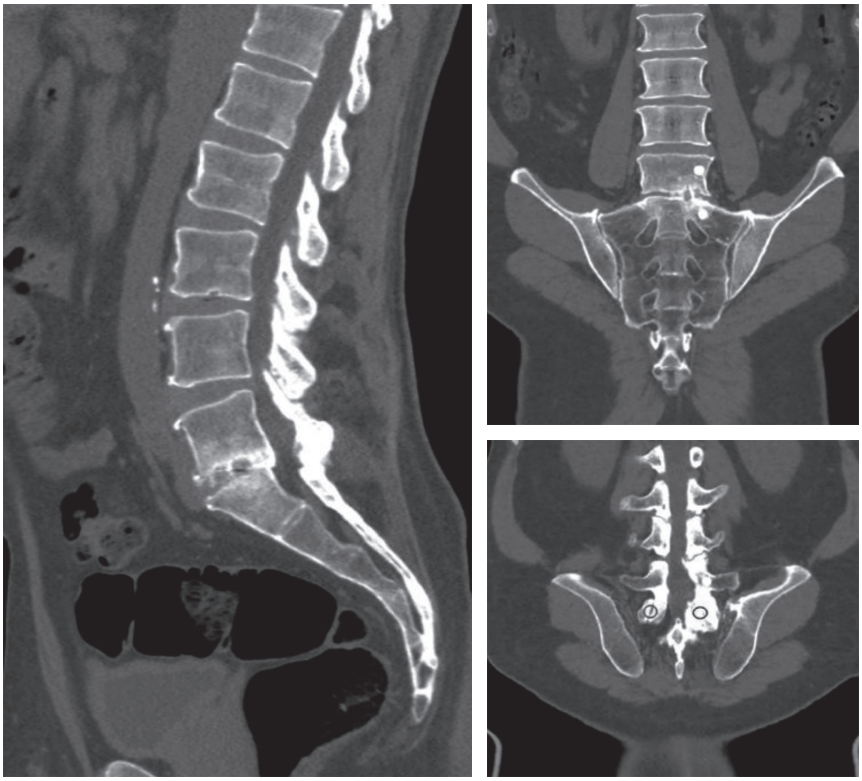

Figura 3:

Tomografía lumbosacra con evidencia de pseudoartrosis a nivel de L5-S1.

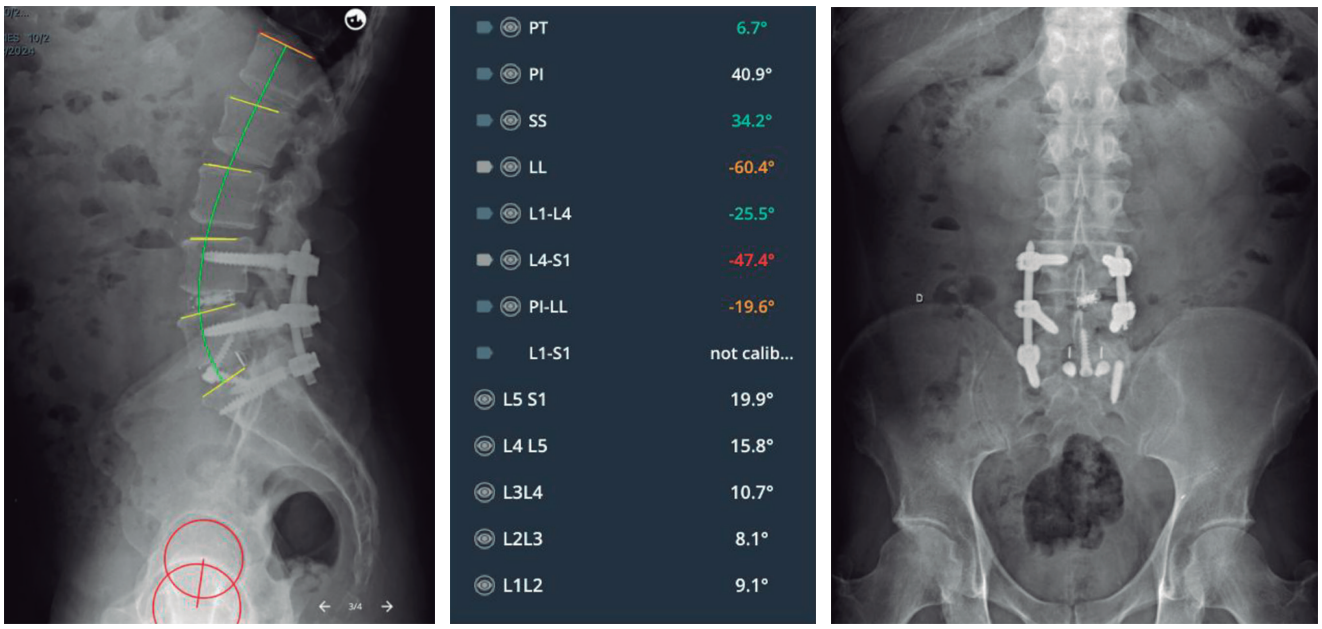

Figura 4: Control radiográfico y parámetros espinopélvicos postquirúrgicos.

formas escleróticas, hundimiento de caja intersomática y sitios de osteólisis *(Figura 3)*.

Descripción de tratamiento

Se propone reconstrucción de lordosis segmentaria por técnica ALIF.

Se retira material de osteosíntesis, facetectomía L5-S1 izquierda para permitir distracción y preparación del espacio L5-S1. Abordaje lumbar anterior retroperitoneal, se retira la caja de PEEK (polieteretercetona) tipo banana; se realiza remodelación del osteofito posterior y preparación de plataformas. Se coloca caja ALIF más fijación anterior con dos tornillos. Se recoloca al paciente en posición prono; se realiza abordaje transforaminal L4-L5 para colocación de caja expandible y colocación de cinco tornillos percutáneos L4-S1 derecho, L4-L5 izquierdo. Se realiza control radiográfico y medición de parámetros espinopélvicos postquirúrgicos *(Figura 4)*.

DISCUSIÓN

Los objetivos de la cirugía de revisión de fusión lumbar incluyen la corrección de errores técnicos, colocación de material de injerto de calidad superior, maximización de la preparación de la placa terminal, así como la mejora del entorno biológico y biomecánico para la fusión. La técnica ALIF permite retirar el implante colocado previamente, disminuyendo los riesgos de lesionar la raíz nerviosa mediante un abordaje posterior y preservando la musculatura paravertebral; además, permite la liberación del ligamento longitudinal anterior, lo que contribuye a la colocación de un implante de mayor altura y lordosis.

El resultado de una columna con índice de distribución de la lordosis adecuado para el tipo de columna según Roussouly, respetando el ápex sagital y el número de vértebras lordóticas, disminuye el riesgo de fallo proximal. El mantener parámetros armónicos entre el *sacral slope*, la lordosis segmentaria y el *pelvic tilt* menor a 10 grados en el control radiográfico, nos habla de la ausencia de uso de mecanismos de compensación del paciente.

CONCLUSIONES

El uso de ALIF como cirugía de revisión para la pseudoartrosis de TLIF demostró una alta efectividad de artrodesis, así como mejoría de los parámetros espinopélvicos segmentarios y clínicos.

REFERENCIAS

1. Etminan M, Girardi FP, Khan SN, Cammisa FP Jr. Revision strategies for lumbar pseudarthrosis. *Orthop Clin North Am*. 2002; 33 (2): 381-392. doi: 10.1016/s0030-5898(02)00005-6.
2. Jacob K, Patel M, Prabhu M, Vanjani N, Pawlowski H, Singh K. 212. ALIF as a salvage procedure for TLIF pseudarthrosis: a clinical outcome study. *Spine J*. 2022; 22: S112-S113. doi: 10.1016/j.spinee.2022.06.232.
3. Shih CM, Hsu CE, Chen KH, Pan CC, Lee CH. Surgical outcomes of anterior lumbar interbody fusion in revision lumbar interbody fusion

surgery. *J Orthop Surg Res*. 2023; 18 (1): 497. doi: 10.1186/s13018-023-03972-6.

4. Safaee MM, Tenorio A, Haddad AF, Wu B, Hu SS, Tay B et al. Anterior lumbar interbody fusion with cage retrieval for the treatment of pseudarthrosis after transforaminal lumbar interbody fusion: a single-institution case series. *Oper Neurosurg*. 2021; 20 (2): 164-173. doi: 10.1093/ons/opaa303.
5. Mobbs RJ, Phan K, Thayaparan GK, Rao PJ. Anterior lumbar interbody fusion as a salvage technique for pseudarthrosis following posterior lumbar fusion surgery. *Global Spine J*. 2016; 6 (1): 14-20. doi: 10.1055/s-0035-1555656.

Si desea consultar los datos complementarios de este artículo, favor de dirigirse a **editorial.actamedica@saludangeles.mx**