

# Rabdomiólisis postejercicio

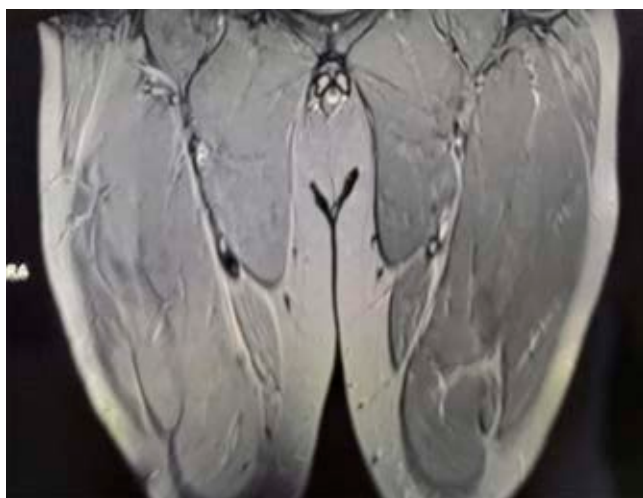
## Postexercise rhabdomyolysis

Luis Gerardo Domínguez Gasca,\* Luis Gerardo Domínguez Carrillo†

**Citar como:** Domínguez GLG, Domínguez CLG. Rabdomiólisis postejercicio. Acta Med GA. 2024; 22 (2): 170. <https://dx.doi.org/10.35366/115298>

Masculino de 42 años quien realizó ejercicio intenso por 80 minutos, 24 horas después presentó tumefacción dolorosa en cara anterior de ambos muslos, especialmente el derecho con aumento de volumen; incapacidad para la ambulación por dolor en muslos, además de orina oscura. Con diagnóstico presuncional de rabdomiólisis postejercicio. El laboratorio mostró: creatina cinasa (CPK) 11,000 U/L; transaminasa glutámico-oxalacética (TGO) 1,600 U/L; transaminasa glutámico-pirúvica (TGP) 280 U/L; el examen general de orina (EGO) oscura sin hematíes. La resonancia magnética (RM) mostró edema muscular de predominio derecho en cuádriceps y disrupción parcial de fibras del recto anterior (*Figura 1*).

La rabdomiólisis se caracteriza por necrosis de las células musculares, liberación de mioglobina, proteínas sarcoplásmicas y elevación de enzimas (CPK, LDH, TGO y TGP). En la patogenia indica lesión del sarcolema y/o depleción de adenosín trifosfato (ATP) en el miocito, destrucción muscular por aumento de calcio intracelular y contracción muscular persistente, disfunción mitocondrial, producción de radicales libres de oxígeno y activación de proteasas. La RM es de elección para diagnóstico, el edema es el patrón de anomalía muscular observado con mayor intensidad de señal en imágenes potenciadas en T2 o STIR. El edema simétrico es típico de las miopatías inflamatorias y relacionadas con fármacos, el asimétrico corresponde a infección, radiación, mionecrosis y síndrome compartimental.



**Figura 1:**

Imagen coronal de ambos muslos, potenciada en T2 con saturación espectral de grasa STIR, se muestra aumento de intensidad de forma difusa de ambos cuádriceps, siendo más importante en el derecho, lo que corresponde a edema muscular, con disrupción del trayecto de fibras del músculo recto anterior y vasto externo derechos.

\* Ortopedista. Cirugía articular. División de Cirugía del Hospital Angeles León. León, Guanajuato, México.

† Especialista en Medicina de Rehabilitación. Catedrático de la Facultad de Medicina de León, Universidad de Guanajuato. México.

**Correspondencia:**

Dr. Luis Gerardo Domínguez Carrillo  
Correo electrónico: lgdominguez@hotmail.com

