

Esclerosis de Mönckeberg: patrón mastográfico predictor de enfermedad vascular

Mönckeberg sclerosis: mammographic pattern predictive of vascular disease

Leopoldo Santiago Sanabria,* Luz del Carmen Sanabria Villegas,† Julieta Garza Arrieta‡

Citar como: Santiago SL, Sanabria VLC, Garza AJ. Esclerosis de Mönckeberg: patrón mastográfico predictor de enfermedad vascular. Acta Med GA. 2024; 22 (2): 165-166. <https://dx.doi.org/10.35366/115295>

Abstract

Calcifications are frequent findings in mammography and are primarily benign processes. However, some patterns should be analyzed with greater caution, such as Mönckeberg's sclerosis. This entity usually occurs in medium-caliber blood vessels in the mammary gland, with a "railroad track" pattern of calcifications. These findings are usually risk predictors for vascular and peripheral diseases, so an atherosclerotic, embolic, or even autoimmune phenomenon must be ruled out, or they can help to prevent some of them.

Keywords: breast, mammography, cardiovascular disease, imaging.

Las calcificaciones mamarias son un hallazgo frecuente en la mastografía. Generalmente se deben a procesos benignos, pero en ocasiones pueden requerir de un abordaje más detallado como en la esclerosis de Mönckeberg (EM), que pueden ser predictoras de enfermedades vasculares cardíacas y periféricas, afectando principalmente las extremidades.

La esclerosis de Mönckeberg es una entidad cuya etiología es poco clara y su fisiopatología radica en la degeneración grasa de las células musculares lisas de la capa media, que posteriormente ocasiona degeneración hialina y se calcifica. Ocurre en vasos sanguíneos de mediano calibre de la glándula mamaria. Su incidencia se presenta en mujeres mayores de 50 años con enfermedades crónico-degenerativas.

En la mastografía, estas calcificaciones suelen ser lineales y paralelas, en un patrón que se denomina "vía de ferrocarril", ya sean en forma focal o difusa.

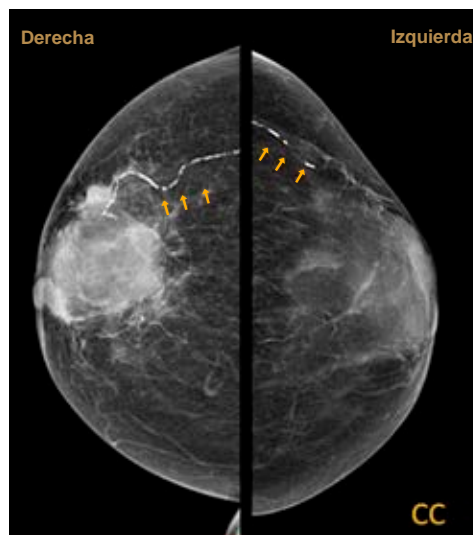


Figura 1: Mastografía bilateral. Proyección cráneo-caudal, se observan calcificaciones lineales en patrón de "vía de ferrocarril" en cuadrantes externos.

* Médico ginecoobstetra. Residente de Ginecología Oncológica, Unidad Médica de Alta Especialidad No. 4 "Luis Castelazo Ayala". Universidad Nacional Autónoma de México. México.

† Médico adscrito a Ginecología y Obstetricia. Hospital Angeles Health System. México.

‡ Médico adscrito a Imagen e Intervención Mamaria. Hospital Angeles Health System. Unidad Médica de Alta Especialidad No. 4 "Luis Castelazo Ayala". Ciudad de México, México.

Correspondencia:

Dr. Leopoldo Santiago Sanabria
Correo electrónico:
leopoldosantiagosanabria@gmail.com

Aceptado: 06-06-2023.

www.medigraphic.com/actamedica



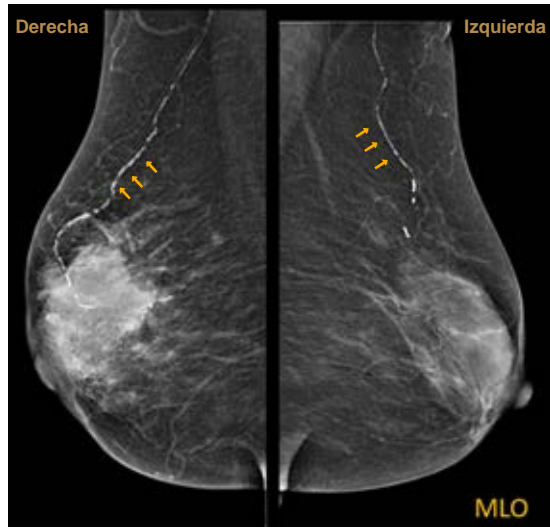


Figura 2:

Mastografía bilateral. Proyección mediolateral oblicua en donde se observan calcificaciones lineales en patrón de “vía de ferrocarril” hacia cuadrantes externos.

Se trata de paciente femenino de 74 años con antecedente de diabetes mellitus tipo 2. Acude a mastografía de tamizaje. Se aprecian dos proyecciones, densidad mamaria tipo B, con un nódulo irregular hiperdenso de márgenes espiculados de 5.1 × 5.2 cm en sus ejes mayores y se aprecian calcificaciones lineales (*Figuras 1 y 2*). Se otorga categoría BI-RADS 5.

No se deben subestimar estos patrones de calcificaciones, ya que pueden ser síntomas iniciales de alguna enfermedad arterial periférica.

Conflicto de intereses: los autores declaran no tener ningún conflicto de intereses y no haber recibido patrocinio para la realización del trabajo.