



# Condrocálcinosis, no siempre es osteoartritis en el adulto mayor

## Chondrocalcinosis is not always osteoarthritis in the elderly

Luis Gerardo Domínguez Gasca,\* Luis Gerardo Domínguez Carrillo<sup>†</sup>

**Citar como:** Domínguez GLG, Domínguez CLG. Condrocálcinosis, no siempre es osteoartritis en el adulto mayor. Acta Med GA. 2024; 22 (2): 157-159. <https://dx.doi.org/10.35366/115292>

### Resumen

**Introducción:** el hiperparatiroidismo primario es el tercer trastorno metabólico más común. Provoca aumento de la hormona paratiroidea e incremento consecuente del calcio sérico. Se origina por hiperactividad de las glándulas paratiroides; en 85% de los casos, se debe a un adenoma paratiroideo. Es asintomático (> 80%), pero puede tener manifestaciones musculoesqueléticas, neurológicas, psiquiátricas, renales, cardiovasculares y gastrointestinales. **Caso clínico:** femenino de 72 años, hipertensa, con insomnio, náuseas frecuentes, reflujo gastroesofágico y estreñimiento de ocho meses de evolución. Acudió por presentar gonalgia izquierda de dos meses de evolución sin mejoría con antiinflamatorios no esteroideos (AINE). Las radiografías evidenciaron calcificación lineal meniscal; los estudios de laboratorio mostraron elevación de calcio sérico, de calcio iónico, de hormona paratiroidea y de calcio urinario. El gammagrama con Tc99m-MIBI mostró adenoma paratiroideo en lóbulo inferior derecho de tiroides. Se realizó tratamiento quirúrgico y el estudio anatomopatológico confirmó adenoma de tipo folicular de glándula paratiroides derecha. **Conclusiones:** la condrocálcinosis en radiografía simple es un hallazgo frecuente en personas de edad avanzada; la mayoría de los pacientes suelen ser asintomáticos y no requieren tratamiento. Sin embargo, frente a este hallazgo es indispensable sospechar la presencia de hiperparatiroidismo, por lo que la medición de calcio sérico debe ser parte de la evaluación clínica cotidiana del paciente adulto mayor.

**Palabras clave:** condrocálcinosis, hiperparatiroidismo, osteoartritis.

### Abstract

**Introduction:** primary hyperparathyroidism is the third most common metabolic disorder, causing an increase in the parathyroid hormone and serum calcium. It is caused by hyperactivity of the parathyroid glands; in 85% of cases, it is due to a parathyroid adenoma. It is asymptomatic (> 80%), but its manifestations can be musculoskeletal, neurological, psychiatric, renal, cardiovascular, and gastrointestinal. **Case report:** a 72-year-old female with hypertension, eight months with insomnia, frequent nausea, gastroesophageal reflux, and constipation, presented with left knee pain of two months' evolution without improvement with NSAID. X-ray showed linear meniscal calcification; laboratory studies showed an elevation of serum calcium, ionic calcium, parathyroid hormone, and urinary calcium. The scintigram with Tc99m MIBI showed parathyroid adenoma in the right lower lobe of the thyroid gland. She received surgical treatment; the anatomopathological study confirmed a follicular-type adenoma of the right parathyroid gland. **Conclusions:** chondrocalcinosis on plain radiography is a frequent finding in elderly people, and most of them will be asymptomatic and will not require treatment. However, whenever it is detected, it is essential to suspect the presence of hyperparathyroidism, so measurement of serum calcium should be part of the daily clinical evaluation of the elderly patient.

**Keywords:** chondrocalcinosis, hyperparathyroidism, osteoarthritis.

\* Ortopedista. Cirugía articular. División de Cirugía del Hospital Angeles León. León, Guanajuato, México.

<sup>†</sup> Especialista en Medicina de Rehabilitación. Catedrático de la Facultad de Medicina de León, Universidad de Guanajuato. León, Guanajuato, México.

### Correspondencia:

Dr. Luis Gerardo Domínguez Carrillo  
Correo electrónico: lgdominguez@hotmail.com

Aceptado: 12-07-2023.



## INTRODUCCIÓN

El hiperparatiroidismo es un trastorno metabólico que produce incremento de la secreción de hormona paratiroidea (PTH). Tiene una incidencia anual de 20-30 casos por 100,000 habitantes, es más frecuente en la edad media y en ancianos, con predominio femenino de 3 a 4:1.<sup>1</sup> Se presenta el caso de un paciente adulto mayor con diagnóstico de gonartrosis unilateral y condrocalcinosis meniscal, en quien se llegó al diagnóstico de hiperparatiroidismo primario por adenoma paratiroideo.

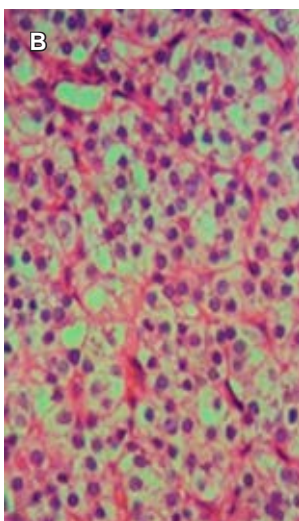
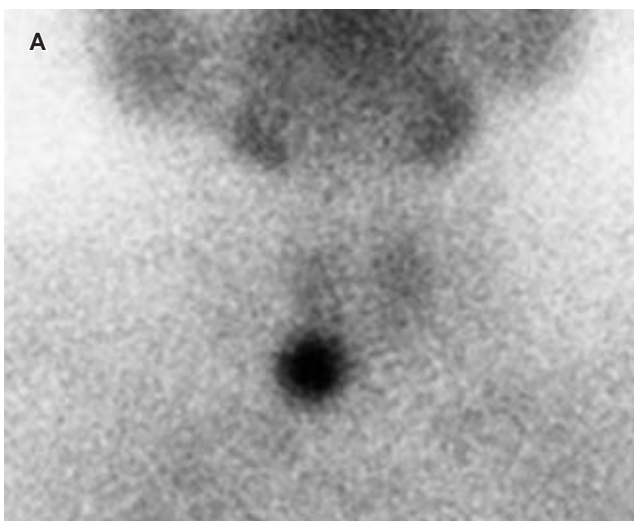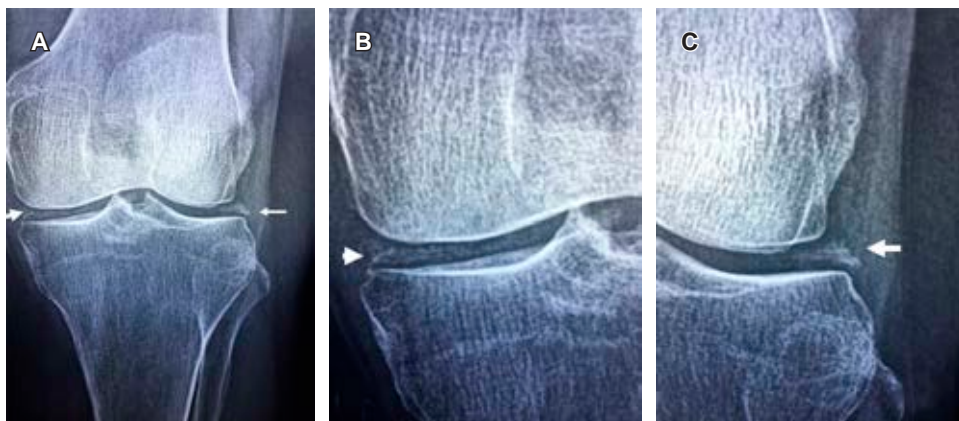
## CASO CLÍNICO

Paciente femenino de 72 años de edad, hipertensa de cuatro años de evolución. Acude a consulta con diagnóstico de gonartrosis; manifiesta dolor en rodilla izquierda de dos meses, sin mejoría al tratamiento con antiinflamatorios no esteroideos (AINE). Además, reportó la presencia de

náuseas frecuentes, reflujo gastroesofágico y estreñimiento de ocho meses de evolución. A la exploración física: peso de 67 kilogramos, talla 1.60 metros, índice de masa corporal 26.2, frecuencia cardíaca 80 latidos por minuto, tensión arterial 160/90 mmHg; marcha claudicante por dolor en rodilla izquierda, con arcos de movimiento limitados a la flexoextensión en los últimos 10° y presencia de sensación de frote al desplazamiento de rótula. Valgo de rodilla izquierda de 16°, pruebas de Apley negativas, signos de cajón ausentes, fuerza muscular de cuádriceps izquierdo en 4/5 en escala de Daniels. Resto de exploración normal. Las radiografías simples de rodilla izquierda mostraron: desviación lateral de rótula, y condrocalcinosis de ambos meniscos, sin disminución del espacio articular, sin geodas ni osteofitos (*Figura 1*). Los estudios de laboratorio reportaron calcio sérico 11.1 mg/dL, calcio iónico 5.9 mg/dL, magnesio 2.0 mg/dL, fósforo 3.5 mg/dL, calcio en orina de 24 horas 390 mg; PTH 75.8 pg/mL. La citometría hemática, glucosa, urea, ácido úrico y perfil

**Figura 1:**

**A)** Radiografía simple antero-posterior de rodilla izquierda; se observa calcificación lineal de ambos meniscos, sin presencia de disminución de espacio articular, geodas ni osteofitos marginales. **B y C)** Acercamientos.



**Figura 2:**

**A)** Imagen de gammagrama con Tc99-MIBI; muestra zona de hipercaptación en polo inferior de lóbulo tiroideo derecho. **B)** Corte histológico de adenoma paratiroideo; se observan células claras con patrón de crecimiento difuso y red capilar sinusoidal, rodeando células poligonales con citoplasma claro, núcleos redondos, monótonos e hiper cromáticos, sin datos de malignidad.

tiroideo se reportaron normales. Se realizó diagnóstico de condrocalcinosis meniscal e hiperparatiroidismo primario. Se solicitó gammagrafía de paratiroides con Tc99m-MIBI, la cual confirmó adenoma paratiroideo en lóbulo tiroideo inferior derecho (*Figura 2A*).

Se refirió a cirugía para resección de glándula paratiroides, la cual presentó consistencia dura con dimensión de 1.5 cm de diámetro. El estudio anatomopatológico confirmó adenoma de tipo folicular de glándula paratiroides (*Figura 2B*).

## DISCUSIÓN

El hiperparatiroidismo primario se diagnostica en 70-80% de los casos al detectar hipercalcemia.<sup>1</sup> La mayoría de los casos son asintomáticos y las manifestaciones clínicas son poco específicas. A nivel musculoesquelético, los síntomas relacionados con el aumento de PTH son la condrocalcinosis<sup>2</sup> y los tumores pardos. Algunos pacientes pueden presentar pseudogota por cristales de pirofosfato de calcio.<sup>3</sup>

La combinación de ecografía con rastreo con tecnecio-99m sestamibi permite identificar la glándula afectada en 90% de los casos.<sup>4</sup> El hiperparatiroidismo primario tiene una tasa de mortalidad aumentada atribuida a alteraciones

cardiovasculares, sin diferencias en relación con la edad y el género, la cual desciende tras la paratiroidectomía.

## CONCLUSIONES

La condrocalcinosis en radiografía simple es un hallazgo frecuente en personas de edad avanzada; la mayoría de los pacientes suelen ser asintomáticos y no requieren tratamiento. Sin embargo, frente a este hallazgo es indispensable sospechar la presencia de hiperparatiroidismo, por lo que la medición de calcio sérico debe ser parte de la evaluación clínica cotidiana del paciente adulto mayor.

## REFERENCIAS

1. Wolfe SA, Sharma S. *Parathyroid adenoma*. In: StatPearls. Treasure Island (FL): StatPearls Publishing; 2023.
2. Abhishek A, Doherty M. Pathophysiology of articular chondrocalcinosis—role of ANKH. *Nat Rev Rheumatol*. 2011; 7 (2): 96-104. doi: 10.1038/nrrheum.2010.182.
3. Pappu R, Jabbour SA, Reginato AM, Reginato AJ. Musculoskeletal manifestations of primary hyperparathyroidism. *Clin Rheumatol*. 2016; 35 (12): 3081-3087. doi: 10.1007/s10067-016-3450-3.
4. Baj J, Sitarz R, Lokaj M, Forma A, Czezelewski M, Maani A et al. Preoperative and intraoperative methods of parathyroid gland localization and the diagnosis of parathyroid adenomas. *Molecules*. 2020; 25 (7): 1724. doi: 10.3390/molecules25071724.