



Osteomielitis por *Candida glabrata* con artritis séptica en rodilla derecha

Candida glabrata osteomyelitis with septic arthritis in right knee

Jesús Solís González,* Karen Pérez Salgado,‡ Brenda Bautista Martínez,‡
Roxana Sánchez Arreguín,‡,§ Enrique Juan Díaz Greene¶

Citar como: Solís GJ, Pérez SK, Bautista MB, Sánchez AR, Díaz GEJ. Osteomielitis por *Candida glabrata* con artritis séptica en rodilla derecha. Acta Med GA. 2024; 22 (2): 152-154. <https://dx.doi.org/10.35366/115290>

Resumen

La osteomielitis por *Candida glabrata* es una patología poco frecuente, puede cursar con graves complicaciones si no es detectada y tratada oportunamente, representa un reto diagnóstico y terapéutico debido a la escasa información reportada. Se presenta el caso de una mujer de 57 años de edad, con antecedente de diabetes mellitus tipo 2 de larga evolución en descontrol, con osteomielitis y artritis séptica por *C. glabrata* en rodilla derecha, posterior a traumatismo directo que requirió tres intervenciones quirúrgicas sin remisión. Se describe la metodología diagnóstica y la evolución del caso durante su estancia hospitalaria.

Palabras clave: osteomielitis, *Candida glabrata*, quiste de Baker, artritis séptica.

Abstract

Osteomyelitis caused by *Candida glabrata* is an uncommon pathology that can cause severe complications if not detected and treated opportunely; it represents a diagnostic and therapeutic challenge due to the scarce reported information. We present the case of a 57-year-old woman with long-term, uncontrolled type 2 diabetes who presents osteomyelitis and septic arthritis caused by *C. glabrata* in the right knee after a direct trauma that later required three surgical interventions without remission. We describe the diagnostic methodology and evolution of the case during the patient's hospital stay.

Keywords: osteomyelitis, *Candida glabrata*, Baker's cyst, septic arthritis.

INTRODUCCIÓN

La osteomielitis por *Candida glabrata* es una afección poco frecuente, con poca información reportada en la literatura. Los principales sitios afectados son articulaciones (rodilla, cadera y húmero), se suele asociar a intervenciones invasivas como artroplastias.¹ *C. albicans* ocupa más de 40% de las candidiasis, seguida de *C. parapsilosis* y *C. glabrata*.^{2,3}

Los factores de riesgo predisponentes son uso de esteroides, uso crónico de antibióticos de amplio espectro, inmunosupresión y artritis reumatoide.^{1,4}

Los síntomas más frecuentes son dolor, edema e hipertermia.³ El cuadro clínico suele ser de inicio insidioso y evolución lenta, por esta razón el diagnóstico se puede retrasar, llevando a complicaciones como coinfección bacteriana, amputación y muerte.

CASO CLÍNICO

Femenino de 57 años con diabetes mellitus tipo 2 de 12 años de evolución, mal controlada. Inicia su padecimiento hace más de un año al caer desde su propio

* Ortopedia y Traumatología. Hospital Angeles Pedregal. México.

‡ Médico Pasante del Servicio Social del Hospital Angeles Pedregal.

§ Médico de Pregrado del Hospital Central Militar.

¶ Profesor Titular del Curso de Medicina Interna. Hospital Angeles Pedregal. México.

Correspondencia:

Karen Pérez Salgado

Correo electrónico: kareen.psalgado@gmail.com

Aceptado: 04-07-2023.



plano de sustentación sobre rodilla derecha; presenta dolor, edema, disminución en arcos de movimiento y protuberancia en cara anterior y posterior de rodilla. Se realizó procedimiento quirúrgico (junio 2022): drenaje de exudado purulento y posterior reintervención por fibrosis a los seis meses.

Tres meses previos a nuestro contacto, se realizó resonancia magnética (RM) con datos de proceso inflamatorio difuso sobre estructuras óseas, condrales, ligamentarias, tendinosas, musculares y cápsula articular; múltiples le-

siones osteocondrales en compartimento patelofemoral, femorotibial, menisco lateral y medial; quiste de Baker (Figuras 1 y 2).

En marzo del 2023, acude con nosotros por persistencia de los síntomas. Se solicita ultrasonido que reporta edema de tejidos blandos, quiste de Baker complicado y bursitis suprapatelar; y radiografía de rodilla: cambios por gonartrosis grado III y erosiones en meseta tibial. Ingresa para resección de quiste de Baker y lavado quirúrgico (Figura 3). Se toman cultivos perioperatorios, con desa-

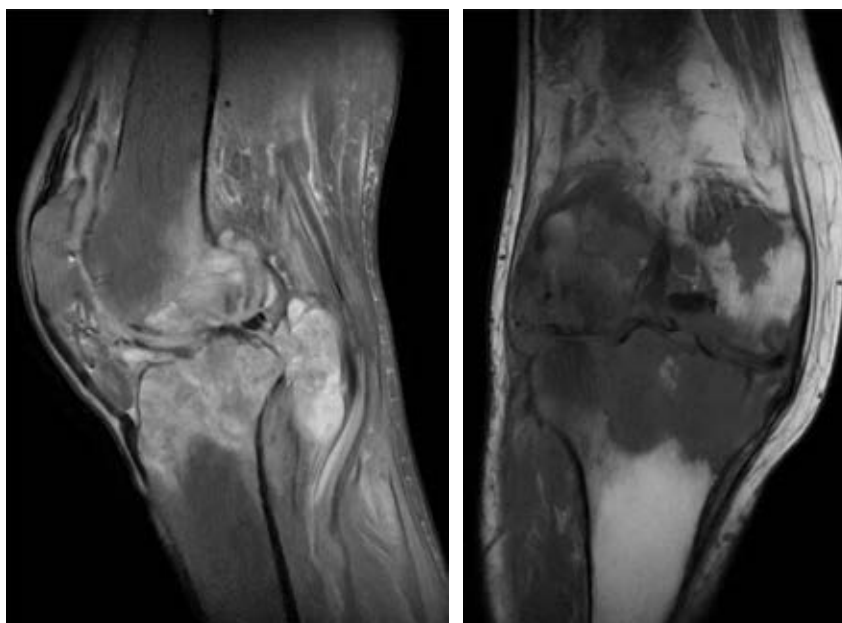


Figura 1:

Resonancia magnética nuclear de rodilla derecha con datos inflamatorios difusos, múltiples lesiones osteocondrales, quiste de Baker y datos sugestivos de osteomielitis.

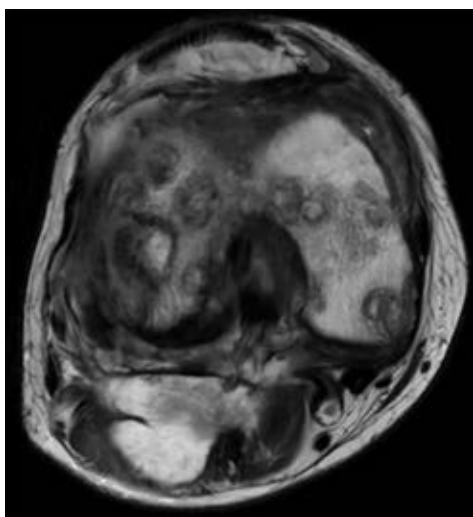


Figura 2: Resonancia magnética de rodilla derecha en corte transversal.

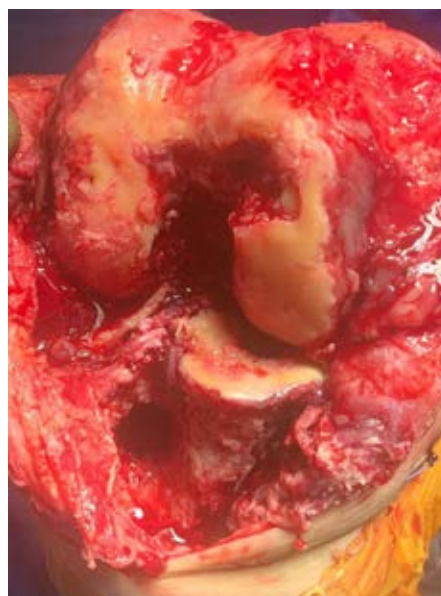

Figura 3:

Se aprecia desgaste y erosión ósea en fémur distal en transoperatorio.

rollo de *C. glabrata* en quiste de Baker, meseta tibial, tejido sinovial y hueso (fémur).

Diagnóstico: osteomielitis por *C. glabrata* con artritis séptica, postoperada de resección de quiste de Baker. Se decide dar manejo con crioterapia en rodilla derecha y tratamiento a base de anidulafungina.

DISCUSIÓN

Para el diagnóstico es necesario identificar la cepa microbológica y evaluar la susceptibilidad antifúngica a través de un antibiograma.³ Otros estudios complementarios son tomografía computarizada o resonancia magnética; son de utilidad para valorar estructuras afectadas y hallazgos sugestivos de esta patología.⁴

El tratamiento consiste en lapsos prolongados de antifúngico, drenaje de absceso y desbridamiento quirúrgico y, una vez controlada la infección, valorar la posibilidad de realizar artroplastia total de rodilla; sin embargo, se debe individualizar.³ En caso de *C. glabrata*, se prefiere utilizar equinocandinas (caspofungina, micafungina y anidulafungina). Los pacientes clínicamente estables con hemocultivos negativos pueden recibir terapia de mantenimiento con fluconazol, en caso de ser sensible, después de terapia antimicótica con una equinocandina o anfotericina B.⁵

CONCLUSIÓN

Las infecciones micóticas cada vez son más comunes, en especial las candidiasis. El diagnóstico puede retrasarse de tres meses hasta un año por la ambigüedad de los síntomas. La toma de cultivos y estudios de imagen ayudan a establecer un diagnóstico oportuno e implementar una terapéutica temprana, mejorando el pronóstico de la enfermedad.

REFERENCIAS

1. Cevik R, Tekin R, Gem M. Candida arthritis in a patient diagnosed with spondyloarthritis. *Rev Soc Bras Med Trop.* 2016; 49 (6): 793-795.
2. Toki S, Hibino N, Sairyo K, Takahashi M, Yoshioka S, Yamano M et al. Osteomyelitis caused by *Candida glabrata* in the distal phalanx. *Case Rep Orthop.* 2014; 2014: 962575.
3. Cobo F, Rodríguez-Granger J, Sampedro A, Aliaga-Martínez L, Navarro-Marí JM. Candida prosthetic joint infection. A review of treatment methods. *J Bone Jt Infect.* 2017; 2 (2): 114-121.
4. Khazim RM, Debnath UK, Fares Y. Candida albicans osteomyelitis of the spine: progressive clinical and radiological features and surgical management in three cases. *Eur Spine J.* 2006; 15 (9): 1404-1410.
5. Vazquez JA. Management of candidemia and invasive candidiasis in adults [Internet]. UpToDate. Wolters Kluwer; 2022 [cited 2023 Apr 17]. Available in: https://www.uptodate.com/contents/management-of-candidemia-and-invasive-candidiasis-in-adults?search=candida+glabrata+treatment&source=search_result&selectedTitle=1~63&usage_type=default&display_rank=1