

El caballero de la mano en el pecho del Greco: observaciones clínicas

The knight with his hand on his chest by el Greco: clinical observations

Luis Gerardo Domínguez Carrillo*

Citar como: Domínguez CLG. *El caballero de la mano en el pecho del Greco: observaciones clínicas*. Acta Med GA. 2021; 19 (4): 568-570. <https://dx.doi.org/10.35366/102551>

Doménikos Theotokópoulos, en griego Δομήνικος Θεοτοκόπουλος (conocido como el Greco), fue un pintor del final del Renacimiento que desarrolló un estilo muy personal en sus obras. Se le considera un pintor renacentista manierista (por imitar en pintura *La manera* de Miguel Ángel), pero de forma peculiar y original y, por tanto, difícilmente clasificable. Pinta escenas con muchos personajes sin preocupación por su distribución en el espacio, alarga espiritualmente las figuras hasta desmaterializarlas con posturas semejantes a llamas, utiliza colores muy personales como el verde ácido, el amarillo, rojo fuego, naranja, violeta. En la actualidad, está considerado como uno de los artistas más grandes de la civilización occidental. Esta alta consideración es reciente y se ha ido formando en los últimos 100 años, ya que en su época llegó a apreciarse como un pintor excéntrico y marginal en la historia del arte.¹

De entre su gran número de obras, la pintura intitulada *El caballero de la mano en el pecho* es una de las más famosas, realizada en óleo sobre lienzo pintado entre 1578 y 1580, sus dimensiones son: 81.8 × 66.1 cm; el motivo de esta comunicación es un ejercicio clínico (*Figura 1*).

No hay certeza sobre la identidad del caballero retratado, se ha sugerido que corresponde al retrato de D. Juan Silva y Ribera, tercer Marqués de Montemayor que fue contemporáneo del Greco y nombrado por Felipe II alcaide del Alcázar de Toledo y notario mayor del reino, cargo

que justificaría el solemne gesto de la mano, en actitud de juramento; y que además (en opinión del que esto escribe), por el alto cargo del personaje, al parecer se le encuentra al centro de la primera fila de la obra pictórica *El entierro del conde de Orgaz* (*Figura 2*).

De acuerdo con los expertos, lo que convierte al retrato en obra maestra es la gravedad y sobriedad de esta persona, mostrando el prototipo del caballero cristiano, captado en el momento de realizar un juramento con la mano sobre el pecho y con la espada para defender el cristianismo. Los rasgos físicos, la actitud y el atuendo corresponden a un aristócrata, su atuendo sobrio es conforme a la moda de la corte de la época, los signos de su posición social son:



Figura 1: Obra del Greco, intitulada *El caballero de la mano en el pecho*.

* Especialista en Medicina de Rehabilitación, Catedrático de la Facultad de Medicina de León, Universidad de Guanajuato. México.

Correspondencia:

Dr. Luis Gerardo Domínguez Carrillo
Correo electrónico: lgdominguez@hotmail.com

Aceptado: 24-05-2021.

www.medigraphic.com/actamedica



Figura 2:

Fragmento de la pintura intitulada *El entierro del conde de Orgaz*, mostrando en la línea principal de presentes, especialmente en el centro (bajo la flecha blanca) y por arriba de la mitra, la posible presencia de D. Juan Silva y Ribera, alcaide del Alcázar de Toledo y notario mayor del reino, correspondiendo por su parecido a *El caballero de la mano en el pecho*.

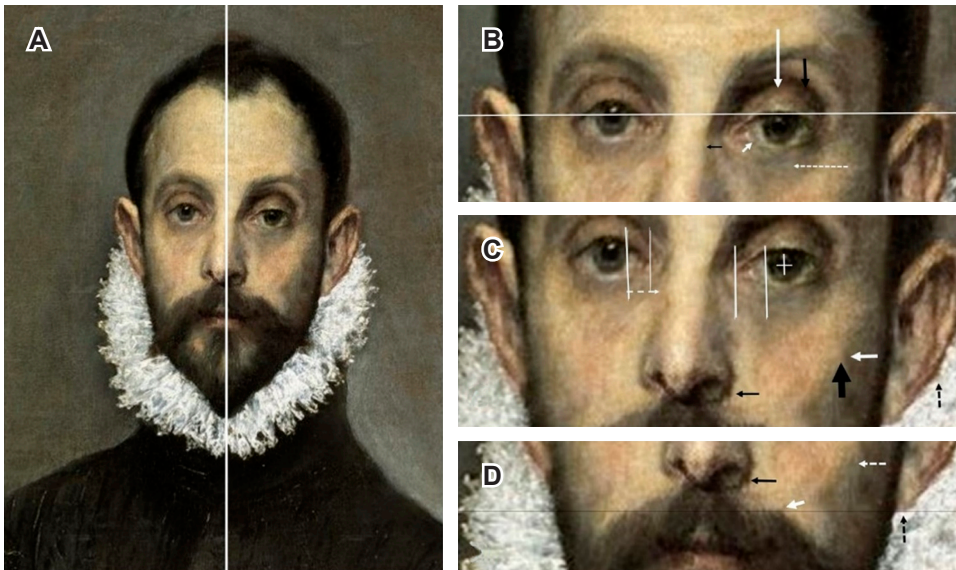


Figura 3:

Observaciones clínicas en acercamientos del rostro anotadas en el texto.

una cadena fina con colgante de oro y la espada de plata dorada y oro repujado. El aspecto fundamental del cuadro es la expresión corporal y la mirada; como espectadores nos sentimos traspasados por la mirada de su ojo derecho fijo en nosotros, mientras que en el ojo izquierdo su párpado está algo caído.

Algunos datos sobre la obra indican: el título del cuadro es *El caballero de la mano en el pecho*, pero, cual Quijote, también era conocido como *El caballero de la triste figura*. Eso fue antes de su restauración, cuando la pintura era famosa por el contraste entre el fondo negro y la cara, cuello y mano blanquíssimos del personaje retratado. En 1996 fue restaurada a pesar de las protestas de los que querían mantener su aspecto original. Sólo que los restauradores tenían razón y en sus orígenes este cuadro no tenía el aspecto por el cual lo conocíamos. Tal como explicó el encargado de la restauración, Rafael Alonso, la obra data

de 1580, pero fue manipulada repetidas veces en los siglos XVII y XIX. Esos repintes, más los barnices oxidados y la suciedad, habían hecho aparecer al célebre caballero como un ícono fantasmal muy del gusto del Romanticismo. En realidad, según Alonso, la pintura original destacaba por estar llena de luz y matices. Se le puede apreciar en el Museo Nacional del Prado en Madrid.

Desde el punto de vista médico, esta obra pictórica muestra datos que son de interés, como ejercicio clínico, los cuales se enumeran en la siguiente lista:

Observaciones clínicas (Figura 3)

1. Asimetría facial.
2. La línea horizontal que pasa por el centro de la pupila derecha corta el borde superior del párpado izquierdo.
3. La pupila derecha ve directamente al espectador.

4. La pupila izquierda tiende a ser ovalada con eje vertical mayor.
5. El reflejo de la luz sobre la pupila izquierda es interno a línea vertical, como si fijase la mirada a la izquierda, por lo que existe exotropía de ojo izquierdo.
6. La distancia de borde del iris al canto interno del ojo derecho es de 10 mm, mientras que la del ojo izquierdo es de 13 mm, confirmando exotropía.
7. Existe ptosis palpebral izquierda por afección del músculo de Horner.
8. Enoftalmos izquierdo.
9. Pterigión en ojo izquierdo.
10. Desviación a la derecha de huesos propios de la nariz.
11. Pómulo izquierdo prominente.
12. Mayor volumen de mejilla izquierda.
13. Desviación a la derecha del puente nasal.
14. Narina izquierda orientada directamente al frente.
15. Punta de la nariz desviada a la izquierda de la línea media.
16. Lóbulo de oreja izquierda 1 cm por debajo del contralateral.
17. Pabellón auricular izquierdo rotado hacia el frente.
18. Línea del bigote izquierdo asimétrica al compararse con lado contralateral.
19. Descenso importante de hombro izquierdo.
20. Aplanamiento de la tela a nivel del antebrazo, con aparentemente ausencia del mismo.
3. Amaurosis postraumática de ojo izquierdo⁴ (por pupila izquierda con rigidez absoluta, ovalada).
4. Lesión del plexo braquial⁵ izquierdo a nivel C7-C8-T1 por descenso del hombro + síndrome de Horner incompleto (falta miosis) izquierdo.
5. Secuelas de plagiocefalia en el adulto⁶ (hemicara izquierda más prominente, mirada con exotropía de ojo izquierdo, con desviación pupilar a la izquierda y hacia abajo por alteración del músculo oblicuo mayor).

Demos a notar que en el libro *La medicina en la pintura*⁷ se indica: “En 1956, Diego Angulo afirma que el *Caballero de la mano en el pecho* es probablemente manco, lo que declara en la revista GOYA número 11 de marzo-abril, situación confirmada por el jefe del taller de restauración del museo, el Sr. Seisdedos, el cual menciona que las líneas generales indican que su hombro izquierdo, comparado con el derecho desciende en forma inadmisiblemente en un cuerpo normal, confirmada por lo bajo de la costura alta de la manga, y al seguir los perfiles de ésta se observa que a la altura del codo parece vaciarse, o al menos, que el antebrazo se consume hasta el punto de no sentirse tras la tela”.

Para terminar, jamás sabremos, si el *Caballero de la mano en el pecho*, fue portador de alguno de los problemas mencionados, o simplemente es el estilo peculiar del Greco, que es traducido en el poema de Manuel Machado con las siguientes líneas:

*Este desconocido es un cristiano/ de serio porte y
negra vestidura,/donde brilla no más la empuñadura,/de
su admirable estoque toledano.*

Posibilidades diagnósticas

1. Fractura del piso de la órbita² (descenso del ojo izquierdo, con dificultad para mover ojo izquierdo por fijación de músculos intrínsecos, ocasionada por traumatismo sobre hemicara izquierda, que afectó al pómulo izquierdo, hundimiento del antro de Highmore y fractura de huesos propios de la nariz).
2. Síndrome de Claude Bernard Horner³ incompleto (ptosis parcial por afección de la inervación del músculo de Horner + enoftalmos) faltando miosis, pudiendo ser una pupila tónica, sin lograr aseverar o negar anhidrosis en hemicara izquierda. La pérdida de la inervación simpática de los músculos del tarso ocasiona blefaroptosis unilateral que nunca es completa, asociada con parálisis del dilatador del iris originando miosis, la anisocoria está presente, pero por lo general es pequeña, menor de 1 mm, siendo mayor en la obscuridad y desaparece en la luz por acción del esfínter de la pupila (inervada por el parasimpático).

REFERENCIAS

1. *El caballero de la mano en el pecho*. Museo del Prado (ed.). 2017.
2. Roth FS, Koshy JC, Goldberg JS, Soparkar CN. Pearls of orbital trauma management. *Semin Plast Surg*. 2010; 24 (4): 398-410. doi: 10.1055/s-0030-1269769.
3. Buckcanan VA, Fonseca AK, Mora LF. Síndrome de Horner: revisión de la literatura. *Med Leg Costa Rica*. 2020; 37 (1): 138-145.
4. Atkins EJ, Newman NJ, Bioussé V. Post-traumatic visual loss. *Rev Neurol Dis*. 2008; 5 (2): 73-81.
5. Park HR, Lee GS, Kim IS, Chang JC. Brachial plexus injury in adults. *Nerve*. 2017; 3 (1): 1-11. doi: 10.21129/nerve.2017.3.1.1.
6. Domínguez CLG, Arellano AG. Plagiocefalia en paciente adulto, su repercusión oftalmológica. *Acta Med*. 2019; 17 (3): 300-301.
7. Gómez-Santos M. *La medicina en la pintura*. Servicio de Publicaciones del Ministerio y Ciencia (Ed). Madrid, España: Gráficas Alonso; 1978. pp. 239-240.