



# Tenosinovitis estenosante de los dedos de la mano (dedo en gatillo)

## Stenosing flexor tenosynovitis of the hand (trigger finger)

Jorge Eduardo Molina Ortega,\* Carlos Gargollo Orvañanos,<sup>‡</sup> Esteban Israel Campos Serna,<sup>§</sup> Mauricio De la Concha Tiznado<sup>¶</sup>

**Citar como:** Molina OJE, Gargollo OC, Campos SEI, De la Concha TM. Tenosinovitis estenosante de los dedos de la mano (dedo en gatillo). Acta Med. 2020; 18 (4): 424-426. <https://dx.doi.org/10.35366/97273>

### INTRODUCCIÓN

La tenosinovitis estenosante de los dedos de la mano, o mejor conocida como *dedo en gatillo*, es una de las principales causas de incapacidad y dolor en la mano. El fenómeno del atrapamiento del tendón se debe al pinzamiento mecánico de los tendones flexores de los dedos cuando pasan a través de una polea retinacular estrecha a la altura de la cabeza del metacarpiano.<sup>1-3</sup>

La forma más frecuente de dedo en gatillo es el tipo primario, el cual se encuentra en mujeres de mediana edad, por lo demás sanas, con una frecuencia dos a seis veces mayor que en hombres.<sup>1,2,4,5</sup> El dedo más frecuentemente afectado es el pulgar, seguido del anular, medio, meñique e índice.<sup>4</sup> Los dedos en resorte de tipo secundario pueden observarse en pacientes con diabetes mellitus, gota, enfermedad renal, artritis reumatoide y otras enfermedades reumáticas.<sup>6-8</sup>

### FISIOPATOLOGÍA

En los dedos de las manos, cada tendón flexor pasa a través de una serie de estrechos canales fibro óseos destinados a optimizar el balance entre el movimiento y la producción

**Tabla 1:** Datos demográficos (N = 140).

	n (%)
<b>Género</b>	
Femenino	87 (62.0)
Masculino	53 (38.0)
<b>Edad (años)</b>	
0 a 10	1 (1.0)
11 a 20	0 (0)
21 a 30	4 (3.0)
31 a 40	6 (4.0)
41 a 50	18 (13.0)
51 a 60	46 (33.0)
61 a 70	41 (29.0)
71 a 80	17 (12.0)
81 a 90	7 (5.0)
91 a 100	0 (0)
<b>Comorbilidades</b>	
Sanos	88 (64.0)
Hipertensión arterial	16 (12.0)
Hipotiroidismo	13 (8.0)
Diabetes mellitus	6 (5.0)
Otros	5 (4.0)
Dos o más	12 (7.0)

\* Residente de Alta Especialidad en Procedimientos Avanzados de Mano del Hospital Ángeles Pedregal. Facultad Mexicana de Medicina de la Universidad La Salle. Ciudad de México, México.

<sup>‡</sup> Cirujano de Mano del Hospital Ángeles Pedregal. Ciudad de México, México.

<sup>§</sup> Residente de Cirugía Plástica y Reconstructiva. Hospital Central Sur de Alta Especialidad Petróleos Mexicanos. Ciudad de México, México.

<sup>¶</sup> Residente de Cirugía General del Hospital Ángeles Pedregal. Facultad Mexicana de Medicina de la Universidad La Salle. Ciudad de México, México.

#### Correspondencia:

Dr. Jorge Eduardo Molina Ortega  
Correo electrónico: [jorge\\_molort@hotmail.com](mailto:jorge_molort@hotmail.com)

Aceptado: 14-04-2020.



**Tabla 2:** Tratamiento y seguimiento (N = 140).

	n (%)
Tratamiento	
Médico	
1ª infiltración	127 (91.0)
2ª infiltración	44 (31.0)
Quirúrgico	
Percutáneo	38 (27.0)
Abierto	8 (6.0)
Seguimiento (meses)	
0 a 3	35 (25.0)
4 a 12	34 (24.0)
13 a 24	32 (23.0)
25 a 48	20 (15.0)
49 a 180	19 (13.0)

de la fuerza para mantener el tendón en aposición cercana a las articulaciones que controla.<sup>1-3</sup>

El fenómeno del atrapamiento del tendón se debe al pinzamiento mecánico de los tendones flexores de los dedos cuando pasan a través de una polea retinacular estrechada a la altura de la cabeza del metacarpiano.<sup>1-3</sup>

Los cambios anatomopatológicos más destacados en las poleas muestran una hipertrofia macroscópica.

Al examen microscópico de las mismas se encuentra degeneración, formación de quistes, división de las fibras e infiltrado de linfocitos y plasmocitos,<sup>9</sup> así como presencia de condrocitos en la capa más interna o de fricción de las poleas A1 normales y proliferación de los condrocitos y presencia de colágeno tipo III en las poleas engrosadas, es decir, una metaplasia fibrocartilaginosa bajo influencia de las cargas compresivas repetitivas.<sup>3</sup>

El dedo más frecuentemente afectado es el pulgar, seguido por el anular, medio, meñique e índice.<sup>5</sup>

Los dedos en resorte de tipo secundario pueden verse en casos con diabetes mellitus, gota, enfermedad renal, artritis reumatoide y otras enfermedades reumáticas y se asocia a peor pronóstico después de un tratamiento quirúrgico o conservador.<sup>7-9</sup>

La incidencia de dedos en resorte a lo largo de la vida en adultos no diabéticos mayores de 30 años es del 2.2% y hasta de 10% entre aquellos con diabetes mellitus dependientes de insulina.<sup>9-11</sup>

La mayoría de los dedos en resorte primarios pueden ser tratados exitosamente sin cirugía, lo cual coincide con nuestra experiencia, algunos autores documentaron que el tratamiento quirúrgico tiene de un 7 a un 9% de malos resultados, con complicaciones como lesión nerviosa, infección, dolor en la incisión, deformidad en flexión, deformidad en cuerda de arco del tendón flexor y recurrencia.<sup>1,8 12-14</sup>

La inyección de corticoesteroides tiene una frecuencia de éxito muy satisfactoria, particularmente entre los pacientes no diabéticos con compromiso de un solo dedo, un nódulo, un nódulo palpable definido y corta duración de los síntomas.<sup>15,16</sup>

Aunque no se puede asociar una relación entre un corticoesteroide y ruptura de polea, todos los autores recomiendan no practicar inyección de corticoesteroide intratendinoso conociendo el efecto de desgaste de los corticoesteroides en las fibras de colágeno.

Debido a la teoría de la inhibición de la cicatrización, es prudente esperar por lo menos seis semanas después de la inyección de corticoesteroides antes de considerar liberación quirúrgica abierta.<sup>8</sup>

## CONCLUSIONES

A lo largo de estos 10 años, con el uso del algoritmo propuesto por Kerrigan y Stanwix<sup>17</sup> hemos tratado 140 pacientes, de los cuales sólo 46 requirieron cirugía (*Tablas 1 y 2*) y el uso del protocolo ha resultado en un adecuado tratamiento para la tenosinovitis estenosante de los dedos de la mano con la ventaja de ser una estrategia clara y fácil de seguir (*Anexo 1*), además de disminuir costos y aumentar el beneficio para el paciente. Asimismo, contribuye a bajar la tasa de complicaciones que surgen al seguir otras estrategias de tratamiento descritas por otros autores.

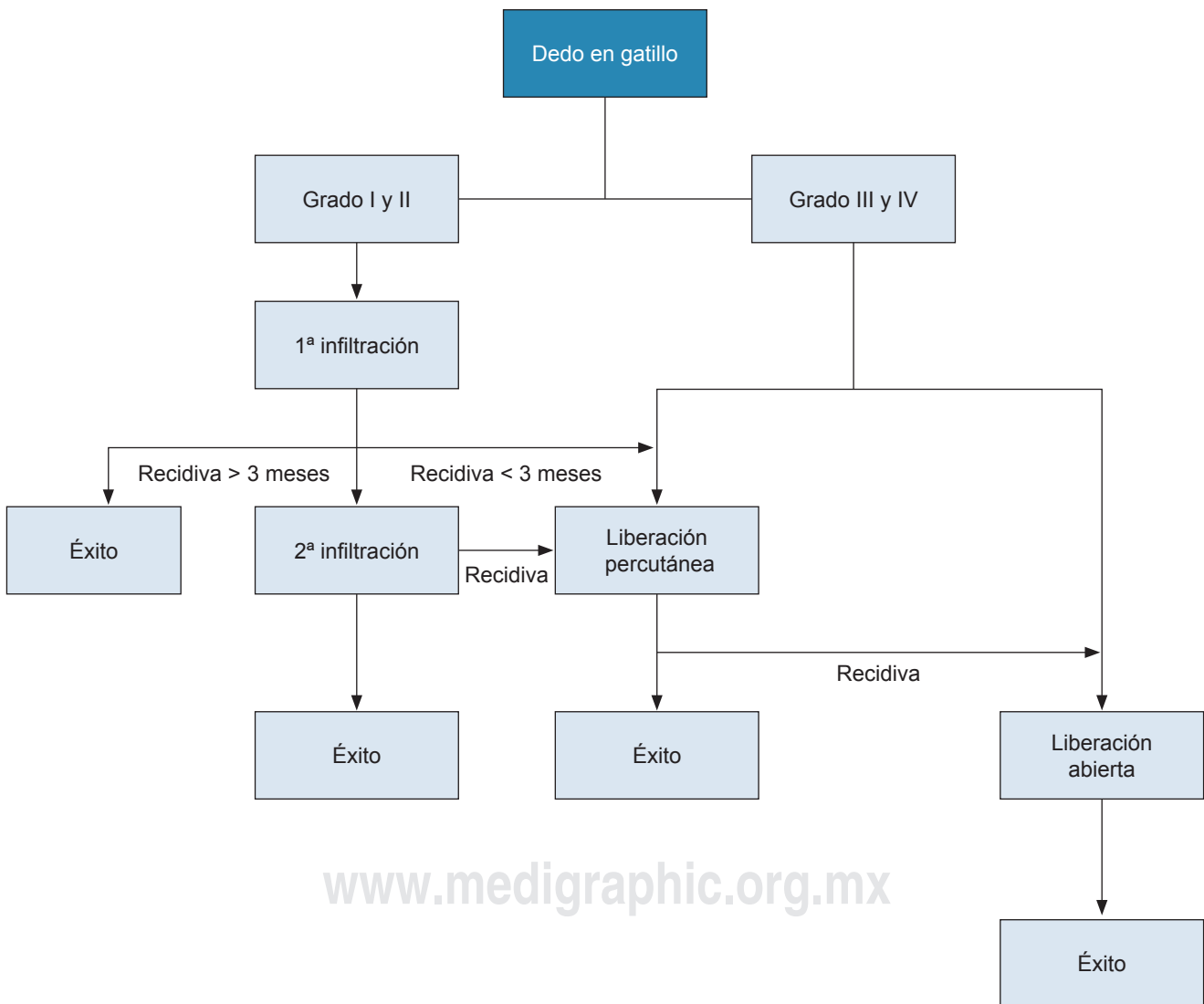
## REFERENCIAS

- Newport ML, Lane LB, Stuchin SA. Treatment of trigger finger by steroid injection. *J Hand Surg Am.* 1990; 15 (5): 748-750.
- Patel MR, Bassini L. Dedo en resorte de los dedos y pulgar, cuando ferulizar, inyectar o cirugía. *J Hand Surg.* 1992; 17 (1): 110-113.
- Sampson SP, Badalamente MA, Hurst LC. Patología de la polea A1 humana en dedo en resorte. *J Hand Surg.* 1991; 16 (4): 714-721.
- Fahey JJ, Bollinger JA. Dedo en resorte en adultos y niños. *J Bone Joint Surg.* 1954; 36 (6): 1200-1218.
- Marks MR, Gunther SF. Eficacia de inyección de cortisona en el tratamiento de dedo en resorte. *J Hand Surg.* 1989; 14 (4): 722-727.
- Chammas M, Bousquet P, Renard E, Poirier JL, Jaffiol C, Allieu Y. Dupuytren, túnel del carpo, dedo en resorte y diabetes mellitus. *J Hand Surg.* 1995; 20 (1): 109-114.
- Griggs SM, Weiss AP, Lane LB. Tratamiento de dedo en resorte en pacientes con diabetes mellitus. *J Hand Surg.* 1995; 20: 787-789.
- Stahl S, Kenter Y, Karneilli E. Evolución en el tratamiento de dedo en resorte en diabetes. *J Diabetes Complications.* 1997; 11 (5): 287-290.
- Bunnell S. *Lesiones de la mano: cirugía de la mano.* Philadelphia: J.B. Lippincott; 1979. pp. 496-499.
- Quinnel RC. Manejo conservador del dedo en resorte. *Practitioner.* 1980; 224 (1340): 187-190.
- Eastwood DM, Gupta KJ, Johnson DP. Liberación percutánea de dedo en resorte: procedimiento en consultorio. *J Hand Surg.* 1992; 17 (1): 114-117.
- Carrozzella J, Stern PJ, Von Kuster LC. Transección del nervio radial digital del pulgar durante la liberación del resorte. *J Hand Surg.* 1989; 14: 198-200.

13. Heithoff SJ, Millender LH, Helman J. Cuerda de arco como complicación de la liberación de dedo en resorte. *J Hand Surg.* 1988; 13 (4): 567-570.
14. Nagoshi M, Hashizume H, Nishida K. Liberación percutánea de dedo en resorte en pacientes con enfermedad idiopática y en hemodiálisis. *Acta Med Okayama.* 1997; 51 (3): 155-158.
15. Taras JS, Liams GJ, Gibbons M. Ruptura del flexor largo del pulgar en resorte, reporte de caso. *J Hand Surg.* 1995; 20: 276-227.
16. Fitzgerald BT, Hofmeister EP, Fan RA. Ruptura tardía de los tendones flexores superficial y profundo en dedo en resorte posterior a inyección de corticoesteroides: reporte de caso. *J Hand Surg.* 2005; 30 (3): 479-482.
17. Kerrigan CL, Stanwix MG. Uso de evidencia para minimizar el costo de manejo de dedo en resorte. *J Hand Surg.* 2009; 34 (6): 997-1005.

**Conflicto de intereses y financiamiento:** Jorge Molina, Carlos Gargollo, Esteban Campos y Mauricio De la Concha declaran que no tienen ningún conflicto de intereses. Financiamiento, ninguno.

**Anexo 1:** Algoritmo de Kerrigan y Stanwix para el tratamiento de la tenosinovitis estenosante de los dedos de la mano.



www.medigraphic.org.mx