



# Cáncer de vulva. Neoplasia poco frecuente con tratamiento evolutivo, recomendaciones para su abordaje diagnóstico-terapéutico en etapas iniciales

Vulvar cancer.  
Infrequent neoplasia with evolutionary treatment, recommendations  
for its diagnostic-therapeutic approach in initial stages

José Francisco Gallegos Hernández\*

## INTRODUCCIÓN

El cáncer de vulva (CV) es una neoplasia poco frecuente, se estima que representa 4% de todas las neoplasias del aparato genitourinario; aun así, en Estados Unidos, según datos del SEER, 5,950 mujeres fueron diagnosticadas en 2016 con esta neoplasia y 1,110 murieron por esta causa.<sup>1,2</sup>

El pico de mayor frecuencia es entre 65 y 75 años de edad y se asocia generalmente al antecedente de infección por diversas cepas del virus de papiloma humano (VPH) oncogénico,<sup>3</sup> aunque esta infección puede preceder por decenas de años a la neoplasia (la edad en la cual se diagnostica la infección es entre 35 y 45 años).

A pesar de no ser tan frecuente, la terapéutica del CV ha evolucionado para beneficio de las pacientes, el conocimiento sobre factores de riesgo, drenaje linfático y técnicas de selección para el tratamiento regional obtenido en otras neoplasias, principalmente dérmicas, ha permitido que haya cambios importantes con mejor control y menor morbilidad.

La mayoría de los casos de CV se identifican en etapas iniciales (*Tabla 1*), ya que suelen condicionar sintomatología precoz, en particular dispareunia, dolor, sangrado y prurito.<sup>4</sup>

Noventa por ciento de los tumores son del tipo carcinoma epidermoide, aunque hay otras histologías como melanoma, adenocarcinoma de glándulas de Bartholin y carcinoma basoescamoso.

La terapéutica ha cambiado afortunadamente con el desarrollo de la tecnología y al conocer el comportamiento oncológico de esta enfermedad y sus factores pronósticos;<sup>5</sup> la vulvectomía radical en bloque con disección inguino-crural bilateral fue por muchos años el estándar de tratamiento, lo cual implicaba enorme morbilidad, sobre todo la asociada con linfedema persistente, necrosis de colgajos y dehiscencia de la herida quirúrgica. La disminución de la calidad de vida sexual era una secuela frecuente.<sup>6,7</sup>

El CV puede tener metástasis inguinales, la posibilidad depende de los factores pronóstico; los tumores con menos de 1 mm de espesor y menores de 2 cm tienen menos de 1% de posibilidades de metástasis ganglionares inguinales; cuando el tumor es mayor de 2 cm o tiene un espesor tumoral mayor de 1 mm, el riesgo incrementa 8-10%.<sup>7</sup>

El sitio de metástasis depende principalmente de la localización; las lesiones centrales, esto es, en la región del clítoris y del periné y horquilla posterior tienen más posibilidad de metástasis inguinales bilaterales; aspecto que debe tomarse en cuenta para decidir la magnitud de la cirugía; las lesiones laterales a 2 cm o más de la horquilla anterior o posterior suelen tener confinadas las metástasis a la región inguinal ipsilateral.

En neoplasias de otras localizaciones como melanoma, cáncer de mama y cáncer de la cavidad oral, el mapeo linfático con biopsia del ganglio centinela es en la actualidad el procedimiento estándar para estadificación y terapéutica ganglionar.<sup>8,9</sup>

La técnica de mapeo linfático con biopsia del ganglio centinela debe combinarse (radio-coloide y colorante) y

\* Cirugía Oncológica. Hospital Ángeles Lomas.

### Correspondencia:

José Francisco Gallegos Hernández  
Correo electrónico: jfgalh61@gmail.com

Aceptado: 16-01-2019.

[www.medigraphic.com/actamedica](http://www.medigraphic.com/actamedica)

efectuarse un gammagrama para la identificación del sitio y número de ganglios.

En las pacientes con CV se aconseja llevar a cabo estudio histológico transoperatorio para disminuir el riesgo al máximo de una segunda intervención, si el GC tiene metástasis se debe realizar una linfadenectomía inguinocrural, desde los ganglios del oblicuo mayor hasta el canal de Hunter en el vértice del triángulo femoral, ya que la posibilidad de metástasis en los ganglios no centinelas con un GC con metástasis es entre 4.2 y 62.5%. Esto depende del tipo de metástasis en el GC, en micrometástasis el porcentaje es menor y aumenta casi a 65% cuando las metástasis en el GC son de 1 cm o mayores.<sup>10</sup>

La linfadenectomía inguinal se debe hacer por incisión separada en la pierna y región inguinal y no en bloque con la resección del tumor primario como anteriormente se hacía, esto disminuye el edema, el riesgo de necrosis de colgajos y el riesgo de infección.<sup>11</sup> La tasa de complicaciones de la disección inguinal es alta, 40% de las pacientes tienen complicaciones en la herida quirúrgica y hasta 70% tienen edema persistente y refractario al tratamiento, por lo que su procedimiento rutinario debe cuestionarse en pacientes con etapas pequeñas (T1a y b, sin ganglios palpables; cN0; de la clasificación TNM de AJCC/FIGO) (Tablas 1 y 2).<sup>12</sup>

El objeto de este documento es presentar el caso de una paciente con CV, inusual por su edad, tiempo de evolución, y sin asociación a la infección de VPH.

Se discuten las alternativas terapéuticas y se establece cuáles son las recomendaciones diagnóstico-terapéuticas con base en la evidencia existente de esta neoplasia tan poco frecuente.

## PRESENTACIÓN DEL CASO

Mujer de 33 años de edad, quien nota la aparición de un área eritematosa en el labio mayor del lado derecho, es tratada con diversos medicamentos tópicos sin que haya remisión del cuadro, llama la atención que de ser sólo un área de eritema, la lesión en tres meses evoluciona a un franco tumor exofítico, ulcerado y sangrante de apro-

ximadamente 2.7 cm (Figura 1); no se asocia con bultos palpables en las ingles, pero sí con prurito, intenso dolor a la palpación, sangrado y flujo transvaginal en ocasiones sanguinolento.

Por último, se efectúa biopsia incisional que reporta carcinoma epidermoide invasor sin poderse determinar el espesor, ya que toda la muestra correspondía a tumor; la detección del VPH por técnica de p-16 fue negativa.

El ultrasonido inguino-pélvico muestra ausencia de adenopatías en la ingle izquierda y un ganglio de 0.5 cm moderadamente sospechoso de ser metastásico en la región inguinal derecha por arriba del ligamento inguinal.

Clínicamente la lesión medía 2.7 cm y estaba localizada en el labio mayor del lado derecho, siendo su límite interno el labio menor derecho y el introito vaginal, a 1.3 cm del clítoris sin mostrar infiltración linfática en la piel circunvecina, la distancia entre la piel vulvar y la superficie del tumor era de aproximadamente 1 cm, no se tocaban ganglios de sospecha en las regiones inguinales.

Los estudios de extensión (telerradiografía de tórax y ultrasonido abdominal) descartaron la presencia de metástasis sistémicas, con estos hallazgos se clasificó como cT1, cN0, M0 y se sometió a cirugía en el Hospital Ángeles Metropolitano.

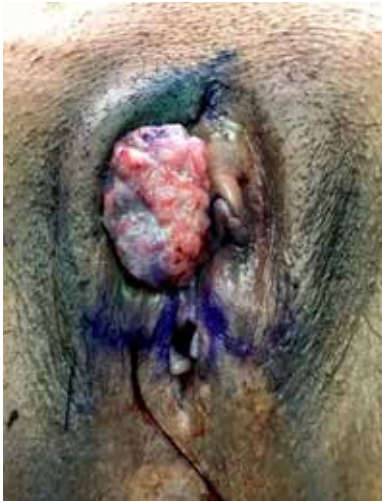**Tabla 2:** Clasificación TNM/FIGO de las metástasis ganglionares en cáncer de vulva.

| Categoría "N" | FIGO | Características                             |
|---------------|------|---|
| 0             |      | Sin ganglios metastásicos                   |
| N1a           | IIIA | 1 o 2 ganglios menores de 5 mm              |
| N1b           | IIIA | 1 ganglio de 5 mm o más                     |
| N2a           | IIIB | 3 o más ganglios menores de 5 mm            |
| N2b           | IIIB | 2 ganglios o más de 5 mm o mayores          |
| N2c           | IIIC | Extensión tumoral extraganglionar           |
| N3            | IV   | Metástasis ganglionares fijas y/o ulceradas |

**Tabla 1:** Clasificación del tumor primario de la vulva, categorías AJCC y FIGO.

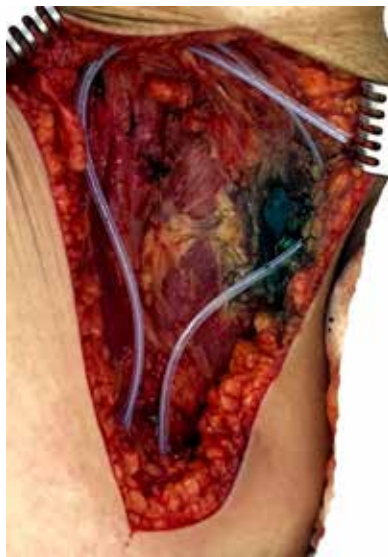| Categoría "T" | FIGO | Característica  |
|---------------|------|---|
| T1a           | IA   | Tumor confinado a la vulva de 2 cm o menos de diámetro y 1 mm o menos de espesor tumoral                                      |
| T1b           | IB   | Tumor confinado a la vulva de 2 cm o menos de diámetro con grosor tumoral mayor de 1 mm                                       |
| T2            | II   | Tumor de cualquier tamaño con infiltración de estructuras adyacentes (tercio externo de vagina, tercio distal de uretra, ano) |
| T3            | IV   | Extensión a tercio proximal de uretra o vagina, vejiga, recto o pelvis  |

Imagen en color en: www.medigraphic.com/actamedica



**Figura 1:**  
Tumor ulcerado e infiltrante en el labio mayor derecho, clínicamente es evidente el espesor tumoral mayor de 1 mm.

Imagen en color en: www.medigraphic.com/actamedica



**Figura 2:**

Ante la presencia de metástasis en el ganglio centinela derecho se efectuó disección inguino-crural derecha incluyendo ganglios de la región del oblicuo mayor y del triángulo de Scarpa o femoral.

El tratamiento efectuado consistió en:

- Resección amplia de la lesión en forma tridimensional o vulvectomía radical modificada con evaluación transoperatoria de márgenes quirúrgicos.
- Mapeo linfático con biopsia de ganglio centinela con técnica combinada (radio-coloide de renio y azul patente V).
- Linfadenectomía inguino-crural derecha debido a reporte de metástasis en el ganglio centinela (Figura 2).
- Linfadenectomía radio-guiada inguinal derecha.

El día previo a la intervención se suministró inyección de 1 mCi de coloide de renio peritumoral y subdérmico, y se efectuó gammagrafía de linfáticos que mostró la presencia

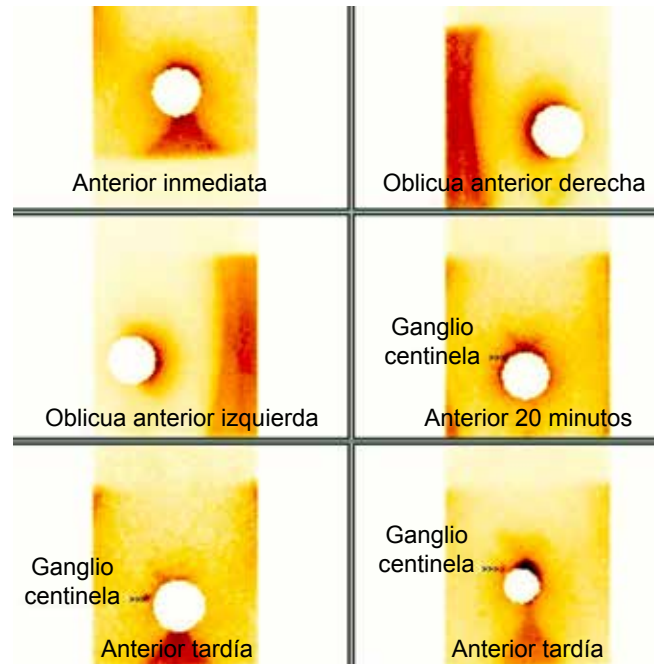


Imagen en color en: www.medigraphic.com/actamedica

**Figura 3:** Linfogramafía en la que se señala un ganglio centinela en la región inguinal derecha, por arriba del ligamento de Poupart; el círculo blanco corresponde al sitio de inyección.

de un GC en la región inguinal derecha (Figura 3) por arriba del ligamento de Poupart e identificado dos horas después de la inyección; la ingle contralateral a la lesión (izquierda) no mostró drenaje linfático.

Durante la intervención se identificó con la sonda de gammagrafía radiactividad en ganglios de la región inguinal izquierda por arriba del ligamento de Poupart, lo cual permitió efectuar linfadenectomía radio-guiada.

Se identificó un GC teñido de azul y radiactivo a los 20 minutos de iniciada la cirugía, localizado por arriba del ligamento de Poupart izquierdo, el estudio transoperatorio mostró metástasis de carcinoma epidermoide, por lo que se realizó linfadenectomía inguino-crural derecha.

El reporte final de patología mostró: disección de 15 ganglios linfáticos inguino-crurales, uno de ellos localizado en el vértice del triángulo femoral y no centinela con metástasis de carcinoma epidermoide y ruptura capsular ganglionar con infiltración de tejidos blandos periganglionares para un total de dos ganglios con metástasis.

Los ganglios disecados de la ingle izquierda fueron cinco, todos negativos a metástasis, este análisis se realizó en estudio definitivo.

No se detectaron márgenes de sección negativos en el transoperatorio y en la pieza final se reportaron a 1.1 cm del clítoris y a 1 cm de la fascia profunda genital.

Se hizo muestreo de todo el tumor con panel para determinación de VPH y fue negativo a la presencia de virus del papiloma humano número 16.

El factor de pronóstico adverso identificado en el presente caso fue la etapa histológica (pT1b, pN2c de la clasificación TNM y IIIC de la FIGO), lo que la clasifica como de muy alto riesgo de recurrencia, por lo que se decidió tratamiento adyuvante con quimioterapia concomitante con radioterapia.

## DISCUSIÓN

El cáncer de vulva es poco frecuente, pero a pesar de ello ha habido, gracias al conocimiento del comportamiento de otras neoplasias, cambios en su tratamiento que se han traducido en disminución de la morbilidad y secuelas del tratamiento.<sup>13</sup>

Suele ser precedido por infección de VPH años antes de su aparición, principalmente de cepas oncogénicas como 16 y 18; esto no fue el caso de nuestra paciente, muy joven para la media de edad en la cual se presenta (65 años) y sin asociación con VPH ni otros factores de riesgo conocidos como tabaquismo y neoplasia intraepitelial vulvar.

La asociación a la infección por VPH se ha vinculado con mejor pronóstico en comparación con las pacientes VPH negativas, tal y como sucede en tumores epiteliales con otras localizaciones como la orofaringe.<sup>14,15</sup>

El diagnóstico temprano es esencial, por lo que toda lesión persistente en la región vulvar, asociada o no con síntomas o con antecedente de infección por VPH debe de ser sometida a biopsia, las lesiones únicas suelen no estar asociadas con neoplasia intraepitelial vulvar ni con virus, aunque no fue así en este caso, y por lo regular son multifocales cuando hay presencia del virus del papiloma.

El ultrasonido de la zona linfoportadora es fundamental para conocer la presencia de metástasis ganglionares, independientemente de que haya palpación o no de adenopatías.

En el caso que nos ocupa se optó por dejar la zona linfoportadora que no había mostrado drenaje en la gammagrafía a estudio histológico definitivo, ya que en el transoperatorio no se cambiaría la conducta a seguir al tener ya el diagnóstico de metástasis en la zona de mayor riesgo (inguinal ipsilateral), la realización de linfadenectomía inguinal bilateral aumenta la tasa de complicaciones y hace un postoperatorio más difícil, motivo por el que es preferible efectuar la disección de sólo un área linfática y si fuese necesario en un segundo tiempo, realizar la segunda.

El mapeo linfático con biopsia del ganglio centinela, tal y como se lleva a cabo en melanoma, cáncer de mama y cáncer oral, ha sustituido la linfadenectomía rutinaria

bilateral en pacientes que no tienen ganglios metastásicos palpables al momento del diagnóstico.<sup>9,13,16</sup>

Permite identificar adecuadamente el ganglio de primer relevo y selecciona pacientes candidatas a linfadenectomía evitando procedimientos y morbilidad innecesarios.

En lesiones laterales, sin involucro de la línea media, la linfadenectomía radio-guiada puede quedar limitada a la zona linfoportadora ipsilateral.

Cuando la lesión tiene localización central el drenaje esperado es inguinal bilateral, si la linfogammagrafía, sin embargo, si la lesión es central o bien cercana a la línea media (horquilla anterior o posterior, región perineal) se debe tener la seguridad de que no hay drenaje linfático hacia ambas ingles, como en el presente caso, si así fuese se deben identificar ambos ganglios centinelas; en los casos en los que no se aprecia drenaje bilateral en la gammagrafía, en transoperatorio se debe descartar que la zona linfoportadora no contenga radiación, si así fuese, estos ganglios son considerados de alto riesgo y deben ser resecaados, guiados por su reactividad para descartar metástasis inguinales (linfadenectomía radio-guiada).

En ocasiones no es posible, por falta de recursos o de tecnología, efectuar el mapeo linfático con biopsia del ganglio centinela, si éste fuese el caso se recomienda enviar a la paciente a centros de referencia, o de lo contrario hacer disección inguino-crural superficial del lado del tumor y si éste fuese central lo aconsejable es realizar la linfadenectomía bilateral en dos tiempos quirúrgicos con el objeto de disminuir la morbilidad y secuelas quirogénicas.

El ganglio de Cloquet utilizado como predictor de metástasis en ganglios pélvicos profundos, y utilizado en pacientes con melanoma de extremidades inferiores, no ha mostrado valor en CV, por lo que su búsqueda e identificación no está recomendada.

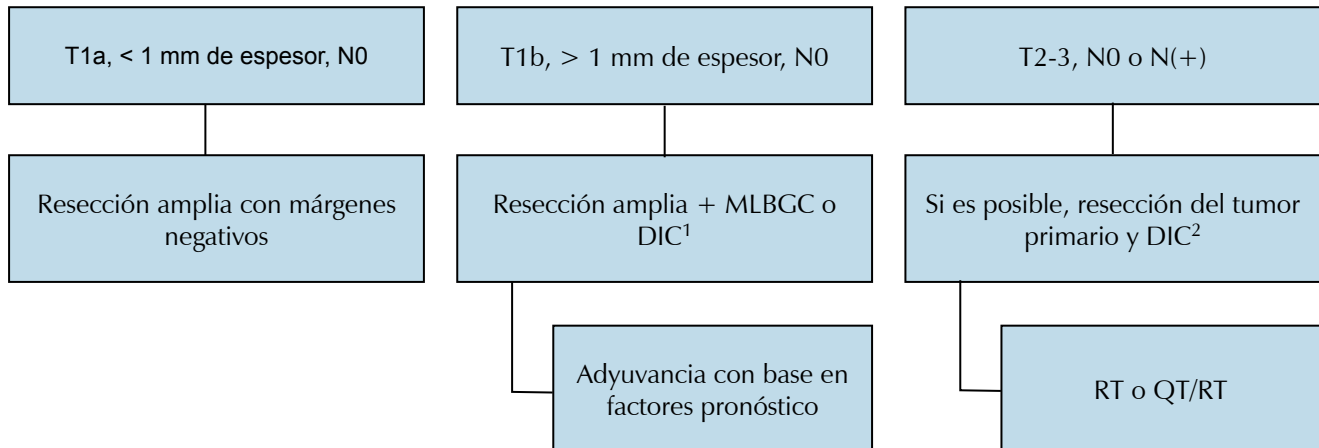
No existe consenso en cuanto al tratamiento adyuvante, pero los factores de riesgo conocidos son invasión mayor de 1 mm, invasión vascular y linfática, metástasis ganglionares, ruptura capsular ganglionar e invasión de partes blandas periganglionares. Ante la presencia de estos factores de riesgo está indicada la radioterapia postoperatoria y en caso de múltiples factores de riesgo se discute la utilidad de la asociación de quimiorradiación con objeto de mejorar el control local y la supervivencia.

La *Figura 4* muestra un flujograma con las decisiones a tomar ante el diagnóstico de carcinoma epidermoide de vulva.

## CONCLUSIONES

Las lesiones dérmicas en la vulva, principalmente en labios mayores, que no ceden con tratamiento tópico en una semana deben ser sometidas a biopsia. En pacientes





**Figura 4:** Flujograma de tratamiento recomendado en cáncer epidermoide de vulva.

N0 = sin ganglios palpables; MLBGC = mapeo linfático con biopsia del ganglio centinela; DIC = disección inguinal superficial; <sup>1</sup> = el mapeo tomará los ganglios centinelas que se identifiquen en el estudio de linfogammagrafía, si se hace disección inguinal y ésta es bilateral se recomienda en dos tiempos quirúrgicos; <sup>2</sup> = la resección del tumor en tumores T2 o T3 no debe comprometer la función ni involucrar órganos vecinos (ano, recto, uretra, vejiga). De ser esto necesario el tratamiento debe de ser con quimioterapia y/o quimio-radioterapia. El tratamiento adyuvante se decide con base en factores de riesgo.

con carcinoma epidermoide, el tratamiento del tumor primario recomendado en la actualidad es la resección del tumor con al menos 1 cm de margen quirúrgico en forma tridimensional, siempre y cuando este margen no afecte estructuras anatómicas importantes como meato urinario o la propia uretra. Se recomienda la evaluación transoperatoria de los márgenes de sección para disminuir la posibilidad de reintervención.

Toda paciente con tumor mayor de 1 mm de espesor debe ser sometida a estadificación ganglionar, ésta debe ser de la siguiente forma:

1. Si la región inguinal es cN0 (sin ganglios palpables ni visible en ultrasonido) se debe efectuar mapeo linfático con biopsia del ganglio centinela con técnica combinada y gammagrafía de linfáticos; en lesiones laterales el mapeo puede quedar confinado a la ingle ipsilateral a menos que exista drenaje contralateral.
2. La presencia de metástasis en el GC obliga a llevar a cabo linfadenectomía inguino-crural del lado afectado, si las metástasis son bilaterales se sugiere realizar linfadenectomía del lado ipsilateral y de tres a cuatro semanas después de la segunda región inguinal.
3. En tumores centrales, se debe efectuar mapeo linfático con biopsia del ganglio centinela bilateral, si no hubiese drenaje de alguno de los lados, la recomendación actual es realizar linfadenectomía inguinal superficial

del lado sin drenaje o bilateral en dos tiempos. Si bien esta conducta no tiene nivel de evidencia 1, es la que favorece la mejor etapificación.

## REFERENCIAS

1. Siegel RL, Miller KD, Jemal A. Cancer statistics, 2016. *CA Cancer J Clin.* 2016; 66 (1): 7-30.
2. SEER Cancer Statistics Factsheets: Vulvar Cancer. Bethesda, MD: National Cancer Institute. Available in: <http://seer.cancer.gov/statfacts/html/vulva.html>
3. Gargano JW, Wilkinson EJ, Unger ER, Steinau M, Watson M, Huang Y et al. Prevalence of human papillomavirus types in invasive vulvar cancers and vulvar intraepithelial neoplasia 3 in the United States before vaccine introduction. *J Low Genit Tract Dis.* 2012; 16 (4): 471-479.
4. Chase DM, Lin CC, Craig CD, Fedewa SA, Virgo KS, Farley JH et al. Disparities in vulvar cancer reported by the national cancer database: influence of sociodemographic factors. *Obstet Gynecol.* 2015; 126 (4): 792-802.
5. Homesley HD, Bundy BN, Sedlis A, Yordan E, Berek JS, Jahshan A et al. Assessment of current International Federation of Gynecology and Obstetrics staging of vulvar carcinoma relative to prognostic factors for survival (a Gynecologic Oncology Group study). *Am J Obstet Gynecol.* 1991; 164 (4): 997-1003; discussion 1003-1004.
6. Stroup AM, Harlan LC, Trimble EL. Demographic, clinical, and treatment trends among women diagnosed with vulvar cancer in the United States. *Gynecol Oncol.* 2008; 108 (3): 577-583.
7. Koh WJ, Greer BE, Abu-Rustum NR, Campos SM, Cho KR, Chon HS et al. Vulvar cancer, Version 1.2017, NCCN Clinical Practice Guidelines in Oncology. *J Natl Compr Canc Netw.* 2017; 15 (1): 92-120.
8. Gallegos-Hernández JF. El ganglio centinela. Concepto y aplicaciones prácticas en oncología. *Rev Mex Anest.* 2007; 30 (S1): 193-199.

9. Reneé-Franklin C, Tanner EJ 3rd. Where are we going with sentinel lymph node mapping in gynecologic cancers? *Curr Oncol Rep*. 2018; 20 (12): 96.
10. Oonk MH, van Hemel BM, Hollema H, de Hullu JA, Ansink AC, Vergote I et al. Size of sentinel-node metastasis and chances of non-sentinel-node involvement and survival in early stage vulvar cancer: results from GROINSS-V, a multicentre observational study. *Lancet Oncol*. 2010; 11 (7): 646-652.
11. Pouwer AW, Arts HJ, van der Velden J, de Hullu JA. Limiting the morbidity of inguinofemoral lymphadenectomy in vulvar cancer patients; a review. *Expert Rev Anticancer Ther*. 2017; 17 (7): 615-624.
12. Coleman RL, Ali S, Levenback CF, Gold MA, Fowler JM, Judson PL et al. Is bilateral lymphadenectomy for midline squamous carcinoma of the vulva always necessary? An analysis from Gynecologic Oncology Group (GOG) 173. *Gynecol Oncol*. 2013; 128 (2): 155-159.
13. Oonk MHM, Planchamp F, Baldwin P, Bidzinski M, Brännström M, Landoni F et al. European Society of Gynaecological Oncology Guidelines for the management of patients with vulvar cancer. *Int J Gynecol Cancer*. 2017; 27 (4): 832-837.
14. Sand FL, Nielsen DMB, Frederiksen MH, Rasmussen CL, Kjaer SK. The prognostic value of p16 and p53 expression for survival after vulvar cancer: A systematic review and meta-analysis. *Gynecol Oncol*. 2019; 152 (1): 208-217.
15. Zhang J, Zhang Y, Zhang Z. Prevalence of human papillomavirus and its prognostic value in vulvar cancer: A systematic review and meta-analysis. *PLoS One*. 2018; 13 (9): e0204162.
16. Ajmal Ghouri MS, Hassan A. Sentinel node mapping in vulvar carcinoma. *J Pak Med Assoc*. 2018; 68 (10): 1546.