

Hemangioma cavernoso retroperitoneal como causa de trombosis de venas iliacas

Retroperitoneal cavernous hemangioma as cause of iliac vein thrombosis

María José Ortega Chavarría,¹ Georgina Cornelio Rodríguez,² Óscar Quiroz Castro,³ Adriana Vadillo Santos²

Masculino de 25 años que acudió a valoración por presencia de lumbalgia intermitente de tres semanas de evolución, de tipo opresivo, sin irradiaciones o exacerbantes. Un día previo a su ingreso presentó aumento progresivo de volumen y temperatura en el miembro pélvico izquierdo, asociado a limitación de la deambulación, sin alteraciones en la sensibilidad; pulsos distales, presentes. Signos vitales, estables. Exploración física, con el miembro pélvico izquierdo con tensión de la masa muscular, aumento de volumen y temperatura; el resto, sin alteraciones. Se realizaron estudios de laboratorio y se encontró dímero D > 10 000 ng/mL, B2 microglobulina 1646 µg/L, homocisteína 4.8 µmol/L, antitrombina III 112%, anticoagulante lúpico negativo, anti-VIIH negativo, marcadores tumorales en rangos dentro de lo normal. Se solicitó un ultrasonido Doppler del miembro pélvico izquierdo y se halló trombosis venosa de las venas cava, iliaca, femoral y tronco tibio. Posteriormente, se le hizo una tomografía toracoabdominal simple y contrastada, donde se encontraron de la fase venosa adenopatías, que condicionaban a compresión de la vena cava y ambas venas iliacas, así como a trombosis venosa (Figura 1). Por lo anterior, se le pidió una PET-CT (Figura 2), que mostró

a estas adenopatías hipometabólicas retroperitoneales, iliacas e inguinales, así como trombosis de la vena cava inferior, venas iliacas comunes con fenómeno compresivo asociado y circulación colateral pélvica. Se le realizó una laparotomía abierta más resección del ganglio retroperitoneal, tromboectomía de la vena cava, colocación de un filtro suprarrenal de Greenfield y resección de la lesión vascular en la vena iliaca. El resultado de patología fue malformación venosa (hemangioma venoso cavernoso) con trombosis difusa (Figura 3).

HEMANGIOMA CAVERNOSO RETROPERITONEAL

El hemangioma se trata de una enfermedad rara de curso generalmente benigno; en la mayoría de los casos desaparece antes de la adolescencia; su presentación es más

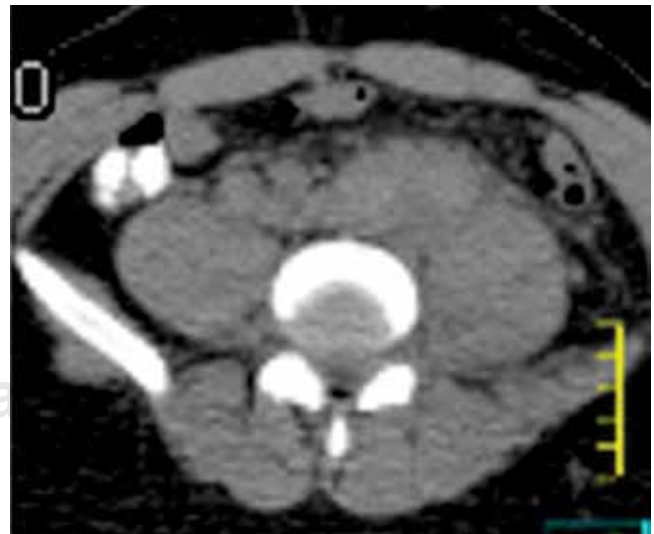

Figura 1: Tomografía computada abdominal, fase simple, corte axial; muestra adenopatías que envuelven a la vena cava e iliacas primitivas.

¹ Médica residente de Medicina Interna, Facultad Mexicana de Medicina, La Salle.

² Médica residente de Imagenología Diagnóstica y Terapéutica, Facultad de Medicina, UNAM.

³ Jefe del Servicio de Radiología e Imagen, profesor titular de Imagenología Diagnóstica y Terapéutica. Facultad de Medicina, UNAM.

Hospital Ángeles del Pedregal.

Correspondencia:

María José Ortega Chavarría

Correo electrónico: dra.mariajose.ortega@gmail.com.

Aceptado: 04-12-2018.

Este artículo puede ser consultado en versión completa en:
www.medigraphic.com/actamedica

Figura 2:

PET-CT, fusión que demuestra adenopatías hipometabólicas retroperitoneales, ilíacas e inguinales, así como trombosis de la vena cava inferior, venas ilíacas comunes.

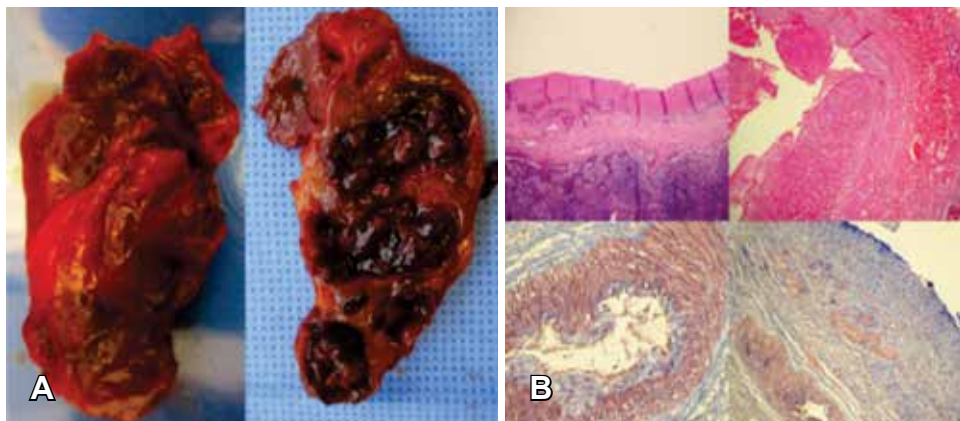
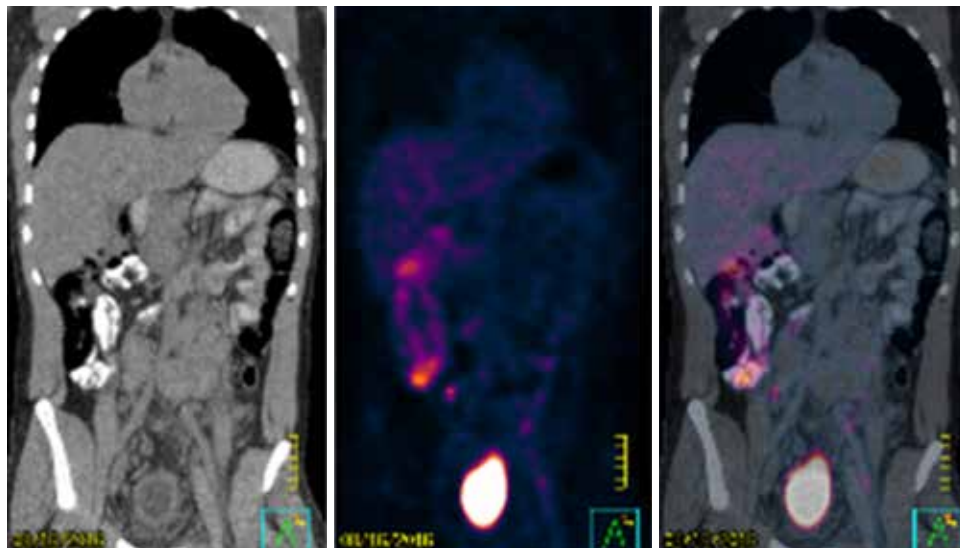


Figura 3:

(A) Masa definida no encapsulada, vasos llenos de sangre en espacios vasculares separados por estroma de tejido conectivo. (B) Grandes espacios vasculares dilatados, revestido de endotelio, agregados de eritrocitos, estroma fibroso maduro y ausencia de capa muscular.

frecuente en el sexo femenino (3:1).¹ Se origina secundario a una proliferación endotelial anormal; los hemangiomas cavernosos se caracterizan por infiltrar las capas profundas endoteliales, son de aspecto abigarrado, con presencia de grandes espacios vasculares dilatados y tortuosos, con áreas que muestran cambios inflamatorios intersticiales, fibrosis y proliferación de células musculares lisas.^{2,3} Se desconocen las causas demográficas o factores de riesgo, aunque se ha demostrado asociación con el síndrome de Osler Weber Rendu, neurofibromatosis, síndrome de Von Hippel Lindau, entre otras. La presentación topográfica descrita al momento sitúa en frecuencia a la cabeza y cuello en 60%, tronco en 25% y 15% en extremidades. El diagnóstico es clínico, con apoyo de estudios de imágenes como tomografía, ultrasonido y/o resonancia magnética. El ultrasonido y la tomografía revelan una masa sólida con aspecto nodular; sin embargo, la resonancia magnética es una herramienta de resolución de problemas, es el estudio

de elección ya que demuestra imágenes típicas características del hemangioma.

Los hemangiomas retroperitoneales de tipo cavernoso son difíciles de diagnosticar antes de la cirugía, ya que pueden aparecer en localizaciones perirrenales, peripáncreáticas o periuretéricas y en los músculos iliopsoas; se pueden encontrar adheridos a la cabeza, el riñón, el uréter, el peritoneo o los músculos pancreáticos. El hemangioma también puede ocurrir dentro de la vena cava inferior; aun más rara es su aparición en el canal inguinal, a lo largo del cordón espermático.⁴

El tratamiento quirúrgico está indicado una vez que se presentan síntomas en función de su localización. La embolización endovascular y la resección quirúrgica son los procedimientos más frecuentes.

La complicación más temida es la presencia de hemorragia, la cual, dependiendo del tamaño y localización, puede llegar a ser mortal.

A pesar del gran tamaño que pueden presentar estos tumores, su aspecto (en ocasiones infiltrativo) y su esporádica actividad mitótica, el pronóstico es bueno, lo que demuestra la naturaleza benigna de esta neoplasia.^{5,6}

El diagnóstico diferencial principal se hace con trombosis venosa y procesos neoplásicos.^{7,8}

REFERENCIAS

1. Alvarez-Zepeda C, Riveros SP, Lora LP, Barrera CR, Gatica JF, Castillo AJ. Thrombosed cavernous hemangioma of the anterior mediastinum. A report of one case. *Cir Cir.* 2004; 72 (4): 323-326.
2. Moran CA, Suster S. Mediastinal hemangiomas: a study of 18 cases with emphasis on the spectrum of morphological features. *Human Pathol.* 1995; 26 (4): 416-421.
3. Souvik Sen, Helmi Lutsep. *Arteriovenous malformations*. Dpt. of Neurology, Univ. South Carolina School of Medicine. 2014.
4. Ojili V, Tirumani SH, Gunabushanam G, Nagar A, Surabhi VR, Chintapalli KN et al. Abdominal hemangiomas: a pictorial review of unusual, atypical, and rare types. *Can Assoc Radiol J.* 2013; 64 (1): 18-27.
5. Vázquez-Oliva R, Conde-García J, de los Santos-Sastre S, González-Castro A, Barragán-Márquez F. Venous hemangioma of the mediastinum: a propos of a case. *Ann Med Intern.* 1995; 12 (8): 388-390.
6. Flemming KD. Clinical management of cavernous malformations. *Curr Cardiol Rep.* 2017; 19 (12): 122.
7. Chiller KG, Passaro D, Frieden IJ. Hemangiomas of infancy: clinical characteristics, morphologic subtypes, and their relationship to race, ethnicity, and sex. *Arch Dermatol.* 2002; 138 (12): 1567-1576.
8. Redondo P. Malformaciones vasculares (I). Concepto, clasificación, fisiopatogenia y manifestaciones clínicas. 2007; 98 (3): 141-218.

www.medigraphic.org.mx