



Escombroidosis

Valeria Álvarez Rivero,¹ Ricardo Cervantes Zorrilla,²
Miren Lorea Cárdenas-Hernández,³ Mario Andrés González-Chávez⁴

Resumen

La intoxicación por histamina o escombroidosis es provocada por el consumo de pescado de agua profunda de la familia *Scombridae* (atún, caballa, bonito, etc.) en malas condiciones de conservación. Es la causa más común a nivel mundial de intoxicación por ingesta de pescado, ya que el consumo de esta especie es muy frecuente. Reportamos dos casos en los que ambas intoxicaciones fueron por comer atún sellado.

Palabras clave: Escombroidosis, intoxicación alimentaria por atún, histamina, intoxicación, pescado.

Summary

Histamine intoxication or scombroid poisoning is an allergy-like intoxication caused by deep-water fish of the *Scombridae* family (tuna, mackerel, bonito, etc.) in poor preservation conditions. Worldwide it is the most common cause of fish poisoning since this species is consumed in large quantities all over the world. We report two cases where both intoxications were due to eating sealed tuna.

Key words: Scombroidosis, tuna food poisoning, histamine, poisoning, fish.

INTRODUCCIÓN

En 1828 se describió el primer caso de intoxicación por histamina en marineros británicos a bordo del *Triton of Leith*.¹ En 1950, Japón fue el primer país en reconocer la intoxicación por histamina y no fue hasta 1970 que se reconoció a nivel mundial.² La escombroidosis es causada por una inadecuada conservación de pescado de la familia *Scombridae* que resulta en la producción de histamina en niveles tóxicos, debido a la descarboxilación por descom-

posición bacteriana del aminoácido L-histidina, el cual se encuentra normalmente en la musculatura de los peces. Es una intoxicación química por histamina que simula una reacción alérgica y en pacientes sintomáticos requiere tratamiento con antihistamínicos. Este padecimiento es causa de 40% de las intoxicaciones por consumo de pescado. Se calcula que la incidencia es mayor, puesto que muchos casos no son reportados por la corta duración de la sintomatología y porque el diagnóstico se confunde con una reacción alérgica.³

CASOS CLÍNICOS

Caso 1. Femenino de 26 años de edad, alérgica a la penicilina y al ácido acetilsalicílico, sin antecedentes de importancia para el padecimiento actual, acudió a urgencias por presentar cuadro caracterizado por taquicardia, eritema bien definido con islas de piel respetadas en cara, tronco y abdomen (*Figura 1*), con cinco horas de evolución posterior a la ingesta de atún sellado preparado en casa y obtenido de un supermercado. Previo a su ingreso acudió con un médico particular y recibió betametasona IM, dosis única, con mejoría parcial de la sintomatología, se automedicó con loratadina/betamesona con persistencia de la dermatosis, razón por la cual decidió acudir a urgencias. A su ingreso se solicitó una biometría hemática, destacando una leucocitosis leve con neutrofilia.

¹ Médico Pasante de Servicio Social. Facultad de Ciencias de la Salud. Escuela de Medicina de la Universidad Anáhuac. Maestranda en Bioética. Facultad de Bioética. Universidad Anáhuac.

² Médico Pasante de Servicio Social. Facultad de Ciencias de la Salud. Escuela de Medicina. Universidad Panamericana.

³ Servicio de Dermatología. Hospital General "Dr. Manuel Gea González".

⁴ Cirugía General. Médico adscrito al Servicio de Urgencias. Hospital Ángeles México. Grupo Gastroespecialistas.

Correspondencia:

Dr. Mario Andrés González-Chávez

Correo electrónico: Medicina00@gmail.com

Aceptado: 29-03-2017.

Este artículo puede ser consultado en versión completa en <http://www.medigraphic.com/actamedica>

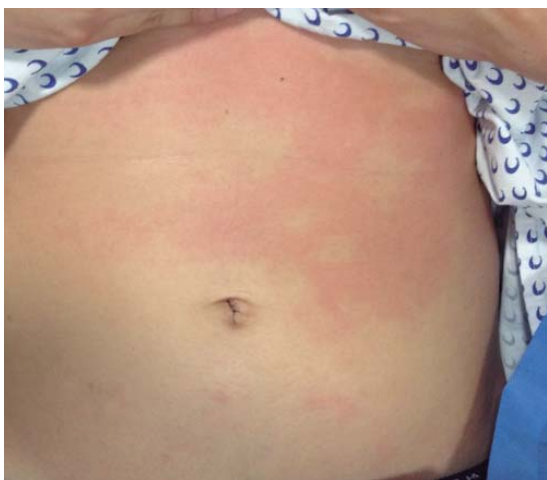
Imagen en color en: www.medigraphic.com/lactamedica

Figura 1. Eritema bien definido con islas de piel respetadas.

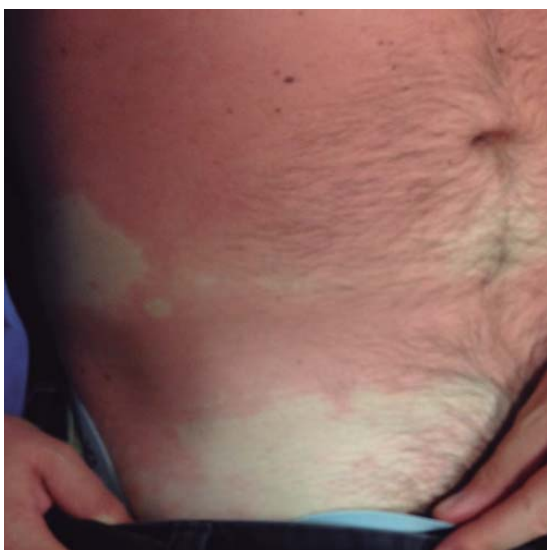Imagen en color en: www.medigraphic.com/lactamedica

Figura 2. Eritema bien definido con islas de piel respetadas.

Caso 2. Masculino de 38 años de edad se presentó en urgencias con cuadro clínico caracterizado por cefalea, sensación de alza térmica y eritema con distribución céfalo-caudal de predominio en abdomen, con áreas de piel respetadas (Figura 2), con prurito escaso, posterior a la ingesta de atún sellado en un restaurante tres horas previas a su ingreso. No se sabe si es alérgico a algún alimento o medicamento. Se solicitó una biometría hemática a su ingreso con resultados dentro de parámetros normales.

El tratamiento empleado en la paciente del caso 1 fue hidratación intravenosa, hidrocortisona y ranitidina; el paciente del segundo caso recibió líquidos intravenosos, hidrocortisona, ranitidina y clorpiramina IV. Ambos pacien-

tes mostraron mejoría significativa y remisión completa de la sintomatología, por lo que fueron egresados del servicio.

DISCUSIÓN

La escombroidosis es el resultado de una intoxicación por histamina tras la ingesta de pescado mal conservado, por lo regular de la familia *Scombridae* que incluye peces de agua profunda y de carne oscura como el atún, bonito y caballa. Sin embargo, se han reportado casos de este síndrome tras la ingesta de pescado que no pertenece a esta familia como el dorado, sardinas, bojala, anchoas y en ocasiones queso.⁴ Los síntomas generalmente se presentan en la primera hora posterior a la ingesta del pescado mal conservado y, tras 24 horas de la aparición de los síntomas, la recuperación suele ser completa en la mayoría de los pacientes. Son síntomas característicos de la escombroidosis el sabor metálico, cefalea, diaforesis, palpitaciones, mareo, náusea, vómito, eritema súbito, eritema urticariforme con distribución céfalo-caudal y en ocasiones edema facial. Se han observado complicaciones cardíacas y respiratorias graves como edema agudo de pulmón, isquemia cardíaca y choque cardiogénico en pacientes con enfermedades preexistentes.^{1,5} Estos síntomas varían por los diferentes tipos de receptores para histamina (H1, H2, H3, H4). H1 y H2 median la respuesta cardiovascular, así como el prurito, urticaria y enrojecimiento; los receptores H3 modulan la liberación de neurotransmisores en el sistema nervioso central y son causantes de cefalea, náusea y vómito.⁵ La diamina oxidasa (DAO) y la histamina N-metil transferasa (HNMT) son enzimas que metabolizan la histamina en humanos, por tal motivo la inhibición de estas enzimas puede potencializar los efectos de la histamina, ya que aumenta su absorción intestinal y previene el metabolismo extraintestinal. Lo anterior se ha observado en pacientes en tratamiento con inhibidores de diamina oxidasa como isoniazida y aminoguanidina. La familia de peces *Scombridae* contiene grandes cantidades de histidina libre en su musculatura. En condiciones subóptimas de refrigeración, resulta en la proliferación de bacterias que producen histamina por la descarboxilación de la histidina libre. Las principales bacterias que producen descarboxilasa de histidina son *Escherichia coli*, *Proteus vulgaris*, *Proteus mirabilis*, *Clostridium spp.*, *Enterobacter aerogenes*, *Klebsiella pneumoniae* y *Hafnia alvei*.¹ Las bacterias pueden producir grandes cantidades de histamina en temperaturas por arriba de 4 °C en tan sólo 3-5 horas, por lo que la inmediata refrigeración del pescado reduce el riesgo, generando una producción mínima de histamina en temperaturas por debajo de 0 °C. Por esta razón, se recomienda mantener el pescado a esta temperatura desde el momento de su pesca hasta la preparación para su consumo. Una vez for-

madras las toxinas que causan este síndrome no se inactivan con la preparación de los alimentos, pues son estables en el calor. Aunque los diferentes métodos de preparación como la cocción, ahumado o congelación matan las bacterias productoras de histamina, no reducen el riesgo de la enfermedad.^{5,6} La FDA (Administración de Alimentos y Medicamentos de Estados Unidos) ha establecido un nivel tóxico de histamina en el atún en concentraciones por arriba de 50 mg/100 g. Concentraciones por debajo de 5-10 mg/100 g de histamina por lo regular no causan toxicidad; sin embargo, se han reportado casos de intoxicación con niveles de histamina desde 20 mg/100 g.^{1,3} En general no se observan alteraciones en los resultados de laboratorio asociados a la intoxicación por histamina y la biometría suele arrojar resultados normales. Al ser una reacción con síntomas de leves a moderados y autolimitada, el tratamiento es de soporte y en pacientes sintomáticos se ha observado una respuesta favorable con antihistamínicos. Los antieméticos y broncodilatadores están indicados de acuerdo con la presentación clínica.¹ La intoxicación por histamina puede ser fácilmente prevenible con un manejo adecuado del pescado a bajas temperaturas. Si la refrigeración entre el momento de su pesca y el consumo es subóptima, la proliferación bacteriana puede producir

una cantidad de histamina suficiente para provocar una intoxicación. El diagnóstico es principalmente clínico con una historia clínica detallada, pues los estudios de laboratorio por lo general no revelan hallazgos sugestivos. El tratamiento es de soporte y los casos muy sintomáticos se ven beneficiados con antihistamínicos. No debe confundirse con una reacción alérgica.

REFERENCIAS

1. Barceloux DG. *Scombroid fish, scombrotoxin, and histamine*. In: Medical toxicology of natural substances. Hoboken, Ney Jersey: John Wiley & Sons, Inc.; 2008. pp. 256-260.
2. Lehane L, Olley J. Histamine fish poisoning revisited. *Int J Food Microbiol*. 2000; 58 (1-2): 1-37.
3. Tortorella V, Masciari P, Pezzi M, Mola A, Tiburzi SP, Zinzi MC et al. Histamine poisoning from ingestion of fish or scombroid syndrome. *Case Rep Emerg Med*. 2014; 2014: ID 482531.
4. Morrow JD, Margolies GR, Rowland J, Roberts LJ 2nd. Evidence that histamine is the causative toxin of scombroid-fish poisoning. *N Engl J Med*. 1991; 324 (11): 716-720.
5. Hungerford JM. Scombroid poisoning: a review. *Toxicon*. 2010; 56 (2): 231-243.
6. Predy G, Honish L, Hohn W, Jones S. Was it something she ate? Case report and discussion of scombroid poisoning. *CMAJ*. 2003; 168 (5): 587-588.