

Deformidad de Sprengel

Germán Navarro Vidaurri,¹ Luis Gerardo Domínguez Gasca,² Luis Gerardo Domínguez Carrillo³

Paciente masculino de 13 años, canalizado a rehabilitación por presentar elevación de hombro izquierdo. A la exploración se nota asimetría de cintura escapular, por elevación de escápula izquierda y desviación hacia la izquierda de la columna vertebral con distancia de 1 cm de la línea media (Figura 1). El hombro muestra movimientos completos; se observa escápula alada muy prominente conforme la rotación interna de hombro izquierdo (Figura 2); el resto de exploración es normal. Los estudios radiológicos no mostraron alteraciones óseas ni de tejidos blandos; el

ultrasonido de abdomen y el electrocardiograma fueron normales. Con diagnóstico de deformidad de Sprengel, se prescribió programa de ejercicios de fortalecimiento muscular por seis meses con atención a dorsal ancho, serrato mayor y romboides izquierdos.

La deformidad de Sprengel (DS) es un defecto de la migración caudal de la escápula durante el desarrollo fetal en el tercer mes de gestación;¹ es la malformación congénita más común de la escápula, de presentación esporádica, más frecuente en el lado izquierdo y en mujeres, con relación 3:1. Se produce por interrupción de la migración caudal. La escápula es hipoplásica, más alta de lo normal en el tórax o en el cuello; el ángulo inferior está rotado internamente y la superficie glenoidea se dirige hacia abajo.² Las manifestaciones clínicas varían desde imperceptible a deformidad evidente; puede asociarse a defectos de segmentación vertebral cervical, espina bífida, escoliosis (la más frecuente), atrofia o hipoplasia de los músculos de la cintura escapular y malformaciones cardíacas o renales. Entre la escápula y la columna puede haber una

Imágenes en color en: www.medigraphic.com/actamedica

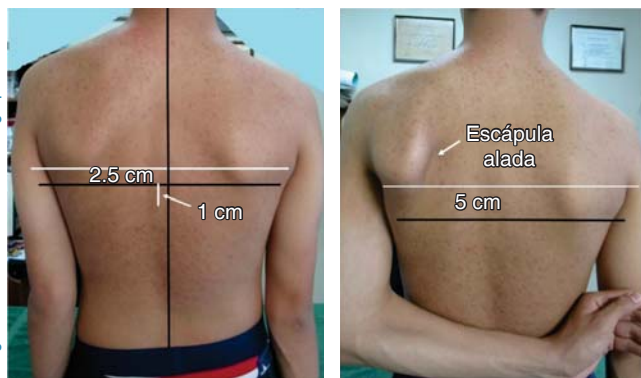


Figura 1. Asimetría de cintura escapular por elevación de escápula izquierda en paciente masculino de 13 años. Existe hipoplasia escapular; la asimetría se incrementa con la rotación interna de hombro ipsilateral. Se nota desviación de 1 cm a la izquierda en columna dorsal.

¹ Pediatra. División de Pediatría del Hospital Ángeles León.

² Residente de Traumatología y Ortopedia. Hospital General de León. León, Guanajuato, México.

³ Especialista en Medicina de Rehabilitación. Facultad de Medicina de León, Universidad de Guanajuato, México.

Correspondencia:

Dr. Luis Gerardo Domínguez Carrillo

Correo electrónico: lgdominguez@hotmail.com

Aceptado: 24-03-2017.

Este artículo puede ser consultado en versión completa en <http://www.medigraphic.com/actamedica>

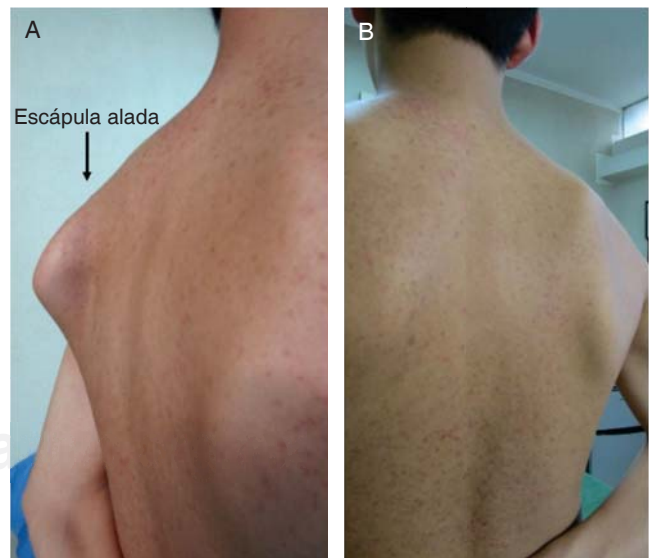


Figura 2. En A se muestra escápula alada izquierda prominente, debido a paresia de músculos serrato mayor y romboides izquierdos en paciente masculino de 13 años con deformidad de Sprengel. Nótese la diferencia con la escápula derecha en B.

Imágenes en color en: www.medigraphic.com/actamedica

conexión fibrosa, cartilaginosa u ósea, denominada hueso omovertebral en 25-50% de los pacientes.³ Cavendish⁴ la ha clasificado como: grado 1, muy leve, con hombros al mismo nivel; grado 2, leve, los hombros se sitúan casi al mismo nivel, pero la parte superomedial de la escápula está elevada; grado 3, moderada, hombro elevado 2-5 cm con respecto al opuesto; grado 4, grave, escápula muy alta, con el ángulo superomedial en el occipucio, con *Pterigium colli* y *brevicollis*. La cirugía está indicada en los grados 3 y 4 con limitación de movimientos de hombro.^{5,6} Los resultados son satisfactorios en 80% de los casos y malos cuando existen malformaciones asociadas en la columna vertebral.^{7,8}

REFERENCIAS

1. Matsuoka T, Ahlberg PE, Kassaris N, Iannarelli P, Dennehy U, Richardson WD, et al. Neural crest origins of the neck and shoulder. *Nature*. 2005; 436: 347-355.
2. Bindoudi A, Kariki EP, Vasiliadis K, Tsitouridis I. The rare Sprengel deformity: our experience with three cases. *J Clin Imaging Sci*. 2014; 4: 55-59.
3. Yamada K, Suenaga N, Iwasaki N, Oizumi N, Minami A, Funakoshi T. Correction in malrotation of the scapula and muscle transfer for the management of severe Sprengel deformity: static and dynamic evaluation using 3-dimensional computed tomography. *J Pediatr Orthop*. 2013; 33: 205-211.
4. Cavendish ME. Congenital elevation of the scapula. *J Bone Joint Surg Br*. 1972; 54: 395-408.
5. Wada A, Nakamura T, Fujii T, Takamura K, Yanagida H, Yamaguchi T, et al. Sprengel deformity: morphometric assessment and surgical treatment by the modified green procedure. *J Pediatr Orthop*. 2014; 34 (1): 55-62.
6. Walstra FE, Alta TD, van der Eijken JW, Willems WJ, Ham SJ. Long-term follow-up of Sprengel's deformity treated with the Woodward procedure. *J Shoulder Elbow Surg*. 2013; 22: 752-759.
7. Bastien R, Rosales O, Reyes-Sánchez A, Miramontes M. Corrección quirúrgica de la elevación congénita de la escápula. *Rev Mex Ortop Traum*. 1996; 10 (6): 244-247.
8. Martínez VM, Cardoso MA. Escápula convexa asociada a deformidad de Sprengel. *Acta Ortop Mex*. 2005; 19 (2): 88-90.