

## Contractura del platisma secundaria a parálisis facial por herpes zóster

Felipe González Parada,<sup>1</sup> Luis Gerardo Domínguez Carrillo<sup>2</sup>

Las bandas del músculo platisma (músculo cutáneo del cuello)<sup>1</sup> habitualmente se presentan durante el envejecimiento; inician en la cuarta década de la vida en ambos sexos, observándose una o dos bandas a lo largo del segmento anterolateral del cuello. En el caso motivo de esta comunicación, se trata de un paciente masculino de

55 años, quien un año antes presentó hemiprosoparesia periférica<sup>2</sup> derecha secundaria a herpes zóster (síndrome de Ramsay-Hunt); le quedaron como secuelas: a) sincinesias, caracterizadas por cierre de la hendidura palpebral derecha al efectuar la masticación (fenómeno de Salus-Gun) y b) contractura unilateral de la banda del músculo platisma ipsilateral (*Figuras 1 y 2*), el cual ha cambiado su estado habitual de tensesgridad (el principio de tensesgridad consiste en unir en una misma estructura elementos de

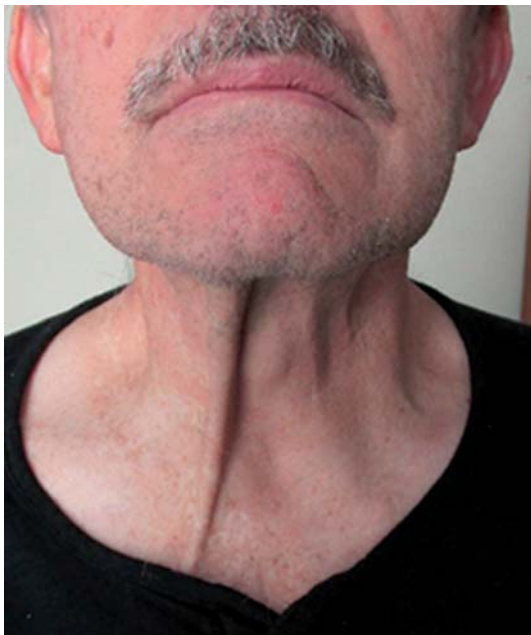


Figura 1.

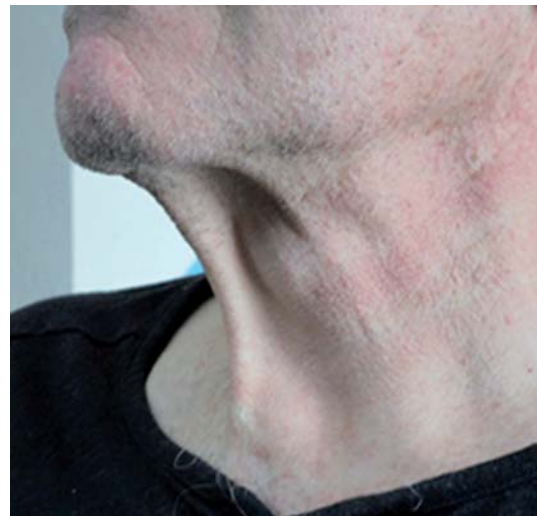

Figura 2.

Imagen en color en: [www.medigraphic.com/actamedica](http://www.medigraphic.com/actamedica)

Imagen en color en: [www.medigraphic.com/actamedica](http://www.medigraphic.com/actamedica)

<sup>1</sup> Especialista en Cirugía Plástica y Reconstructiva. División de Cirugía del Hospital Ángeles León.

<sup>2</sup> Especialista en Medicina de Rehabilitación. Facultad de Medicina de León, Universidad de Guanajuato. México.

*Correspondencia:*

Dr. Luis Gerardo Domínguez Carrillo  
 Correo electrónico: [lgdominguez@hotmail.com](mailto:lgdominguez@hotmail.com)

*Aceptado:* 25-01-2016.

Este artículo puede ser consultado en versión completa en <http://www.medigraphic.com/actamedica>

compresión y elementos de tensión) debido a tixotropía de la fascia muscular, que la hizo más rígida (la fascia es un coloide con características de fluido no newtoniano). Las técnicas quirúrgicas de corrección estética de las bandas del músculo platisma<sup>3</sup> cada vez son menos invasivas, además de que pueden ser manejadas con aplicación de toxina botulínica —aunque ésta sólo tiene un efecto de cuatro meses, por lo que requiere aplicación seriada—. El paciente optó por este último manejo.

## REFERENCIAS

1. García-Buitrago XA, Gálvez-Chávez. JC. Anatomía quirúrgica de la platismoplastia medial submentoniana. Variabilidad anatómica en cadáveres. *Cir Plást Iberolatinoam*. 2015; 41 (2): 135-146.
2. Baugh RF, Basura GJ, Ishii LE, Schwartz SR, Drumheller CM, Burkholder R et al. Clinical practice guideline: Bell's palsy executive summary. *Otolaryngol Head Neck Surg*. 2013; 149 (5): 656-663.
3. Gonzalez R. Closed platysmotomy: a new procedure to treat platysma bands. *Aesthetic Plast Surg*. 2013; 37 (3): 636-637.