

Divertículo esofágico bilateral de Killian-Jamieson

Jorge Mora Constantino,¹ José Alberto Castilla Barajas,² María Cristina Bribiesca Juárez²

El divertículo de Killian-Jamieson (DKJ), descrito en 1908, es una formación poco frecuente que se presenta por protrusión de la mucosa esofágica a través del espacio de Killian, por debajo del músculo cricofaríngeo.¹ El DKJ es similar en su fisiopatogenia (incremento de la presión endofaríngea) al divertículo de Zenker (DZ). La incidencia del DKJ es de 0.025 a 0.02, por lo que es cuatro veces menos frecuente que el DZ. En ambas patologías los síntomas son similares, caracte-

rizados por disfagia y tos; en el DKJ, los síntomas pueden ser menos específicos y, con mayor frecuencia, el paciente es asintomático, posiblemente debido a su localización, ya que el DZ se presenta por encima del músculo cricofaríngeo y su localización es posterior, a diferencia del DKJ, que es antero-

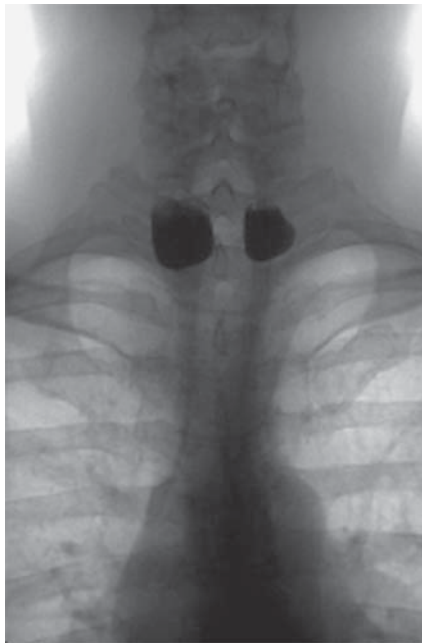

Figura 1.

Esófagograma en vista posteroanterior, que muestra divertículo bilateral de Killian-Jamieson.

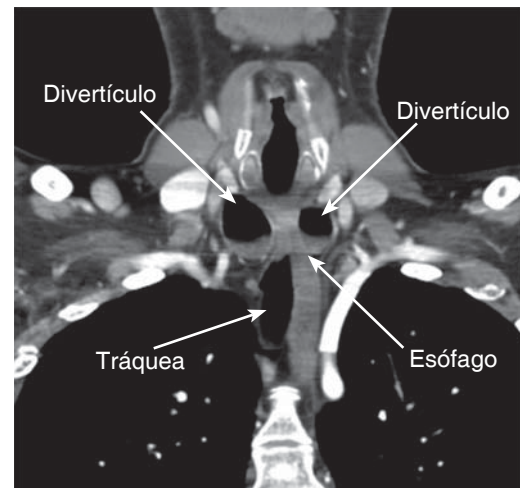


Figura 2. Tomografía a nivel cervicotorácico en corte coronal, que muestra localización de divertículos esofágicos de Killian-Jamieson.

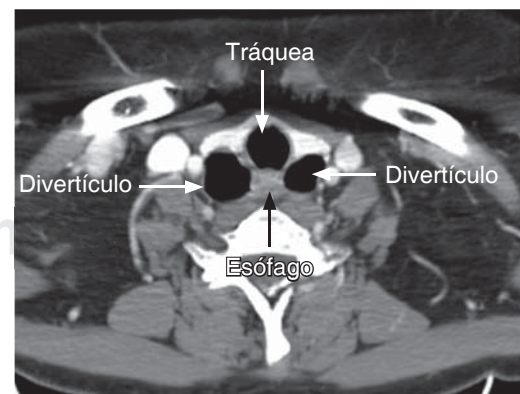


Figura 3. Tomografía a nivel cervicotorácico en corte axial, que muestra divertículos esofágicos anterolaterales.

¹ Jefe del Departamento de Imagenología.

² Médico interno de pregrado.

Hospital Ángeles León.

Correspondencia:

Dr. Jorge Mora Constantino

Correo electrónico: moratony@hotmail.com

Aceptado: 11-12-2015.

Este artículo puede ser consultado en versión completa en <http://www.medigraphic.com/actamedica>

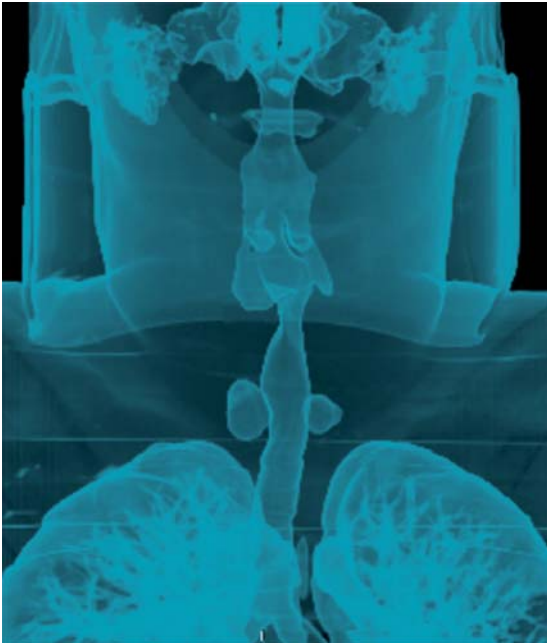


Figura 4. Reconstrucción tomográfica faringoesofágica, que permite observar la localización infracricoidea de divertículos de Killian-Jamieson.

lateral y se localiza dos centímetros por debajo del músculo cricofaríngeo. En 25% de los casos, el DKJ puede ser bilateral (como en el caso presentado).² El diagnóstico se efectúa con faringoesofagograma, ya que puede ser confundido por el ultrasonido con nódulo o quiste tiroideo.³ La serie radiológica más grande corresponde a Rubesin y Levine⁴ con 20 casos, siendo bilateral en cuatro pacientes; su dimensión promedio es de 1.4 cm. El tratamiento habitualmente es quirúrgico, protegiendo al nervio laríngeo recurrente. La seguridad del manejo endoscópico del DKJ no ha sido establecida debido a lo poco frecuente. El paciente motivo de esta presentación acudió por disfagia progresiva para ingesta de alimentos sólidos de tres meses de evolución, y fue sometido a cirugía.

REFERENCIAS

1. Khan N, Ismail F, Van de Werke IE. Oesophageal pouches and diverticula: a pictorial review. *S Afr J Surg.* 2012; 50 (3): 71-75.
2. Scheeren B, Kist de Mello RJ, Meneghetti GC, Maciel AC. Bilateral Killian-Jamieson diverticula demonstrated by videofluoroscopic swallowing study: case report. *Radiol Bras.* 2013; 46 (3): 190-192.
3. Kim MH, Kim EK, Kwak JY, Kim MJ, Moon HJ. Bilateral Killian-Jamieson diverticula incidentally found on thyroid ultrasonography. *Thyroid.* 2010; 20 (9): 1041-1042.
4. Rubesin SE, Levine MS. Killian-Jamieson diverticula: radiographic findings in 16 patients. *AJR Am J Roentgenol.* 2001; 177 (1): 85-89.