



Espondilitis anquilosante en mujer con inicio en edad tardía

Federico Guillermo Arévalo Martínez,¹ Jorge Julio Badia Flores,² Anyely Arciniega Arriola³

INTRODUCCIÓN

La espondilitis anquilosante (EA) es una enfermedad inflamatoria crónica y progresiva con manifestaciones articulares (que afectan principalmente la columna vertebral y las articulaciones sacroiliacas) y extraarticulares, que incluyen uveítis anterior y enfermedad cardíaca, renal, pulmonar y gastrointestinal.¹ La EA predomina en hombres, con una relación hombre/mujer de 3:1. La edad pico de inicio típicamente es la segunda o tercera década de la vida (entre los 15 y 45 años); por lo tanto, puede tener un gran impacto en la capacidad laboral del paciente, lo que se asocia con aumento de los costos para él y para el sistema de salud.² No hay datos epidemiológicos precisos en individuos con espondilitis anquilosante de inicio en edad tardía, aunque ésta es menos común que en los jóvenes, predominando en hombres en ambos grupos de edad.³⁻⁵ Los criterios desarrollados por el grupo *Assessment of Spondyloarthritis International Society* (ASAS) para clasificar sujetos jóvenes con EA pueden ser también útiles para el diagnóstico de personas con EA de inicio en edad tardía.⁶ El espectro clínico en enfermos con EA de inicio tardío es tan amplio como el que se presenta en pacientes jóvenes. Los mismos principios del tratamiento pueden aplicar tanto en individuos jóvenes como en ancianos con EA.³⁻⁵ La etiología de la enfermedad es desconocida, habiendo una fuerte asociación con el HLA-B27. Éste es prevalente en la población dependiendo de la etnicidad, y la de la EA correlaciona con la frecuencia de HLA-B27 en las diferentes poblaciones.^{7,8}

¹ Reumatólogo. Hospital Ángeles Metropolitano.

² Reumatólogo. Hospital Ángeles Mócel.

³ RII de Medicina Interna. Hospital Ángeles Metropolitano.

Correspondencia:

Federico Guillermo Arévalo Martínez

Correo electrónico: arevaloguillermo@hotmail.com

Aceptado: 21-08-2015.

Este artículo puede ser consultado en versión completa en <http://www.medigraphic.com/actamedica>

Los objetivos del tratamiento en la EA son aliviar el dolor y la rigidez, y mejorar el estado funcional.⁹ La terapia física ha sido de beneficio para los pacientes.¹⁰ La eficacia de los antiinflamatorios no esteroideos para el alivio de los síntomas ha sido bien establecida.¹¹ Los fármacos modificadores de la enfermedad (FARME), como metotrexate y sulfasalazina, no han demostrado eficacia en las manifestaciones articulares axiales de la enfermedad, pero sí en las periféricas.^{12,13} Los corticosteroides pueden ser eficaces como tratamiento local intraarticular. Los esteroides sistémicos no han demostrado beneficio.¹⁴ Un hito en el tratamiento de la EA han sido los medicamentos biológicos antifactor de necrosis tumoral alfa (anti-TNF alfa);¹⁵⁻²⁰ su eficacia ha sido demostrada en varios estudios. La mejoría es evidente dentro de las primeras cuatro semanas y es sostenida, pero las recaídas son comunes después de discontinuar el tratamiento. Los anti-TNF alfa no han demostrado inhibir la progresión radiográfica de la enfermedad, aunque los reportes son contradictorios.

CASO CLÍNICO

Se presenta un caso de EA en una paciente femenina con inicio en edad tardía y su respuesta a la terapéutica, caso infrecuentemente descrito en la literatura dado que el padecimiento predomina en hombres jóvenes.

Femenina de 62 años de edad, con antecedente familiar de artritis reumatoide en una prima-hermana y personal patológico de uveítis de ojo izquierdo hace dos años, tratada por oftalmólogo, con mejoría y sin recaídas hasta la fecha. Inicia su padecimiento actual en julio del 2014, caracterizado por cervicalgia y lumbalgia tipo inflamatorio, coxalgia bilateral, sinovitis en rodilla izquierda y metatarsofalángicas derechas, así como rigidez matinal mayor de una hora. Por este motivo es hospitalizada. Los estudios de laboratorio reportan leucocitos 10,700 por mm³, hemoglobina 10.7 g/dL, plaquetas 540,000 por mm³, VSG 102 mm/h, PCR 34.5 mg/L; anti-CCP, anticuerpos antinucleares, anti-DNA doble cadena, anti-Ro, anti-La, química sanguínea y EGO, normales. Es tratada con betametasona IM, parecoxib IM, tramadol con paracetamol, con mínima mejoría.

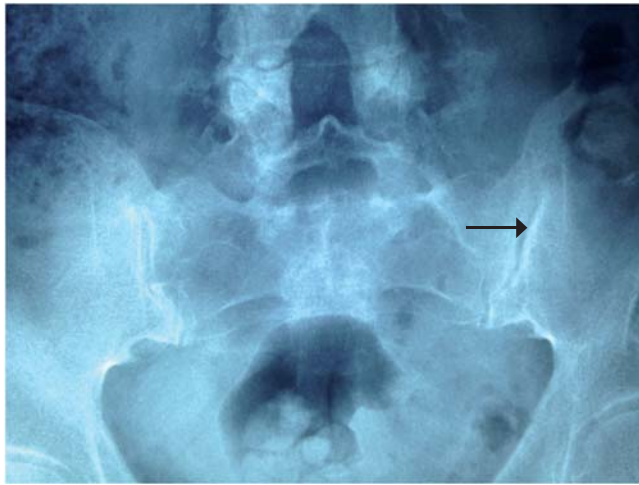


Figura 1. Se aprecia esclerosis de articulación sacroiliaca izquierda (flecha).

Por exacerbación de la sintomatología, acude a nuestra consulta en agosto de 2014. Al examen físico, se encuentra dolor y limitación acentuada a los movimientos de rotación de la columna cervical, pruebas de Schober, Gaenslin y Patrick positivas; sinovitis de rodilla izquierda con hidrartrosis y artritis de metatarsfalángicas derechas. La radiografía de pelvis muestra evidencia de esclerosis de la articulación sacroiliaca izquierda (Figura 1), y la RMN demuestra edema óseo de las articulaciones sacroiliacas (sacroileítis) (Figuras 2 y 3). El HLA-B27 resulta positivo. Se realiza artrocentesis e infiltración corticoidea de la rodilla afectada y se inicia tratamiento con celecoxib 200 mg cada 12 h, metotrexate 7.5 mg por semana vía oral y sulfasalazina 500 mg cada 8 horas, sin mejoría de la sintomatología después de 12 semanas de tratamiento. Por ello, se decide administrar etanercept 50 mg subcutáneo semanalmente, con notable disminución de la sintomatología articular a partir de la cuarta semana a la fecha, así como de los parámetros de laboratorio de inflamación, sin presentarse efectos adversos.

COMENTARIO

Caso interesante de EA por la presentación tardía y en mujer, ya que la enfermedad afecta predominantemente a hombres e inicia en la juventud.^{7,21} El desarrollo de terapias efectivas para la EA, en particular, los medicamentos biológicos antifactor de necrosis tumoral alfa, han logrado la mejoría de los síntomas, la capacidad funcional y la calidad de vida de muchos pacientes. Los estudios clínicos y radiográficos sugieren que pueden retardar las secuelas esqueléticas, aunque los reportes son contradictorios.^{22,23} Por el momento, hay escasa información del uso de medi-

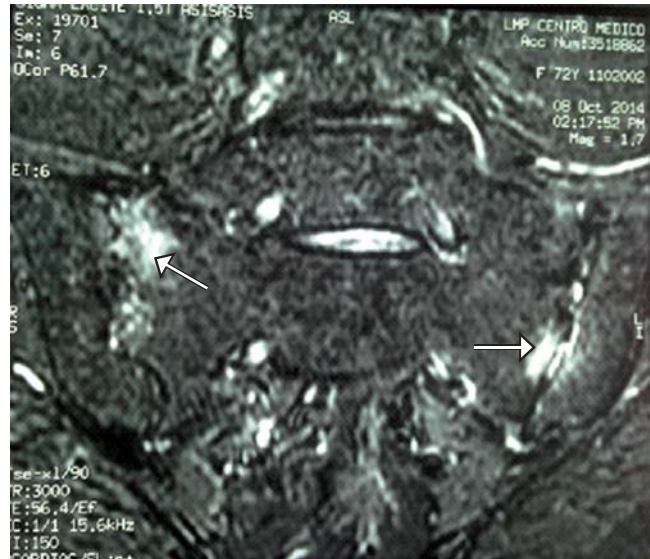

Figura 2. Se aprecia edema óseo de articulaciones sacroiliacas (flechas).

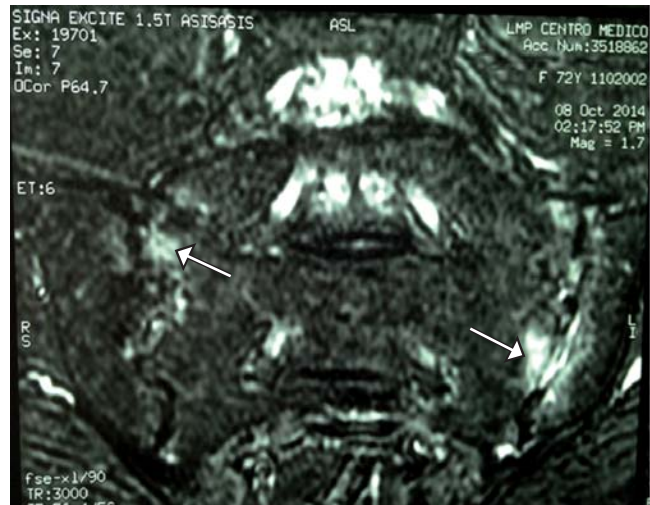


Figura 3. Se aprecia edema óseo de articulaciones sacroiliacas (flechas).

camentos anti-TNF alfa en individuos con EA de inicio en edad avanzada.²⁴⁻²⁶ Es bien conocida la mayor incidencia de infecciones, incluyendo tuberculosis, y de trastornos mieloproliferativos, por lo que su administración amerita especial cuidado en este grupo de enfermos.

Al igual que lo referido en la literatura, los FARME fallaron en controlar las manifestaciones axiales de la enfermedad, lo que ameritó el uso de etanercept. En nuestro caso, la eficacia y tolerancia al etanercept fue tan buena como la que se obtiene en los jóvenes, pero se requiere realizar estudios en casos semejantes al descrito para normar la

conducta a seguir. La buena respuesta obtenida con etanercept es debido a que éste actúa como un receptor de la citocina inflamatoria factor de necrosis tumoral (FNT), bloqueándola e inhibiendo de esta forma la respuesta inflamatoria. El FNT ha sido encontrado en las articulaciones inflamadas de pacientes con EA.

REFERENCIAS

- Khan MA. Ankylosing spondylitis: clinical aspects. In: Calin A, Taurog JD, editors. *The spondyloarthritides*. Oxford: Oxford University Press; 1998. pp. 27-40.
- Malinowski KP, Kaealec P. The indirect costs of ankylosing spondylitis: a systematic review and meta-analysis. *Expert Rev Pharmacoecon Outcomes Res*. 2015; 15 (2): 285-300.
- Toussiroit É. Diagnosis and management of late-onset spondyloarthritis: implications of treat-to-target recommendations. *Drugs Aging*. 2015; 32 (7): 515-524.
- Burgos-Vargas R, Naranjo A, Castillo J, Katona G. Ankylosing spondylitis in the Mexican mestizo: patterns of disease according to age at onset. *J Rheumatol*. 1989; 16: 186-191.
- Olivieri I, Salvarini C, Cantini F, Ciancio G, Padula A. Ankylosing spondylitis and undifferentiated spondyloarthropathies: a clinical review and description of a disease subset with older age at onset. *Curr Opin Rheumatol*. 2001; 13: 280-284.
- Sieper J, Rudwaleit M, Baraliakos X, Brandt J, Braun J, Burgos-Vargas R et al. The Assessment of SpondyloArthritis International Society (ASAS) handbook: a guide to assess spondyloarthritis. *Ann Rheum Dis*. 2009; 68 Suppl 2: ii1-44.
- Reveille JD, Hirsch R, Dillon CF, Carroll MD, Weisman MH. The prevalence of HLA-B27 in the US: data from the US National Health and Nutrition Examination Survey, 2009. *Arthritis Rheum*. 2012; 64 (5): 1407-1411.
- Baron M, Zendel I. HLA-B27 testing in ankylosing spondylitis: an analysis of the pretesting assumptions. *J Rheumatol*. 1989; 16 (5): 631-634; discussion 634-636.
- Khan MA, Skosey JL. Ankylosing spondylitis and related spondyloarthropathies. In: Samter M, editor. *Immunological diseases*. Boston: Little, Brown; 1988. pp. 1509-1538.
- Hidding A, van der Linden S, Boers M, Gielen X, de Witte L, Kester A et al. Is group physical therapy superior to individualized therapy in ankylosing spondylitis? A randomized controlled trial. *Arthritis Care Res*. 1993; 6 (3): 117-125.
- Dougados M, Béhier JM, Jolchine I, Calin A, van der Heijde D, Olivieri I et al. Efficacy of celecoxib, a cyclooxygenase 2-specific inhibitor, in the treatment of ankylosing spondylitis: a six-week controlled study with comparison against placebo and against a conventional nonsteroidal antiinflammatory drug. *Arthritis Rheum*. 2001; 44 (1): 180-185.
- Dougados M, van der Linden S, Leirisalo-Repo M, Huitfeldt B, Juhlin R, Veys E et al. Sulfasalazine in the treatment of spondylarthropathy. A randomized, multicenter, double-blind, placebo-controlled study. *Arthritis Rheum*. 1995; 38 (5): 618-627.
- Chen J, Liu C. Is sulfasalazine effective in ankylosing spondylitis? A systematic review of randomized controlled trials. *J Rheumatol*. 2006; 33 (4): 722-731.
- Haibel H, Fendler C, Listing J, Callhoff J, Braun J, Sieper J. Efficacy of oral prednisolone in active ankylosing spondylitis: results of a double-blind, randomised, placebo-controlled short-term trial. *Ann Rheum Dis*. 2014; 73 (1): 243-246.
- Braun J, Baraliakos X, Listing J, Fritz C, Alten R, Burmester G et al. Persistent clinical efficacy and safety of anti-tumour necrosis factor alpha therapy with infliximab in patients with ankylosing spondylitis over 5 years: evidence for different types of response. *Ann Rheum Dis*. 2008; 67 (3): 340-345.
- Cantini F, Niccoli L, Benucci M, Chindamo D, Nannini C, Olivieri I et al. Switching from infliximab to once-weekly administration of 50 mg etanercept in resistant or intolerant patients with ankylosing spondylitis: results of a fifty-four-week study. *Arthritis Rheum*. 2006; 55 (5): 812-816.
- Braun J, Baraliakos X, Listing J, Sieper J. Decreased incidence of anterior uveitis in patients with ankylosing spondylitis treated with the anti-tumor necrosis factor agents infliximab and etanercept. *Arthritis Rheum*. 2005; 52 (8): 2447-2451.
- Jois RN, Gaffney K, Keat A. Anti-tumour necrosis factor therapy for ankylosing spondylitis —unresolved issues. *Rheumatology (Oxford)*. 2007; 46 (6): 899-901.
- Davis JC Jr, Van Der Heijde D, Braun J, Dougados M, Cush J, Clegg DO et al. Recombinant human tumor necrosis factor receptor (etanercept) for treating ankylosing spondylitis: a randomized, controlled trial. *Arthritis Rheum*. 2003; 48 (11): 3230-3236.
- Van der Heijde D, Kivitz A, Schiff MH, Sieper J, Dijkmans BA, Braun J et al. Efficacy and safety of adalimumab in patients with ankylosing spondylitis: results of a multicenter, randomized, double-blind, placebo-controlled trial. *Arthritis Rheum*. 2006; 54 (7): 2136-2146.
- Reveille JD. Epidemiology of spondyloarthritis in North America. *Am J Med Sci*. 2011; 341 (4): 284-286.
- Andreu JL, Otón T, Sanz J. Terapia anti-TNF alfa en espondilitis anquilosante: control sintomático y modificación del daño estructural. *Reumatol Clin*. 2011; 7: 51-55.
- Lories RJ, Luyten FP, de Vlam K. Progress in spondylarthritis. Mechanisms of new bone formation in spondyloarthritis. *Arthritis Res Ther*. 2009; 11 (2): 221.
- Busquets N, Carmona L, Surís J. Revisión sistemática: eficacia y seguridad del tratamiento anti-TNF en pacientes ancianos. *Reumatol Clin*. 2011; 7: 104-112.
- Chevillotte-Maillard H, Ormetti P, Mistrih R, Sidot C, Dupuis J, Dellas JA et al. Survival and safety of treatment with infliximab in the elderly population. *Rheumatology*. 2005; 44: 695-696.
- Fleischmann R, Iqbal I. Risk: benefit profile of etanercept in elderly patients with rheumatoid arthritis, ankylosing spondylitis or psoriatic arthritis. *Drugs Aging*. 2007; 24: 239-254.