



## IMAGEN EN CARDIOLOGÍA

# Origen poco habitual del tronco arterioso común desde el ventrículo derecho.

## A propósito de un caso

### Unusual origin of truncus arteriosus from the right ventricle. Report of a case



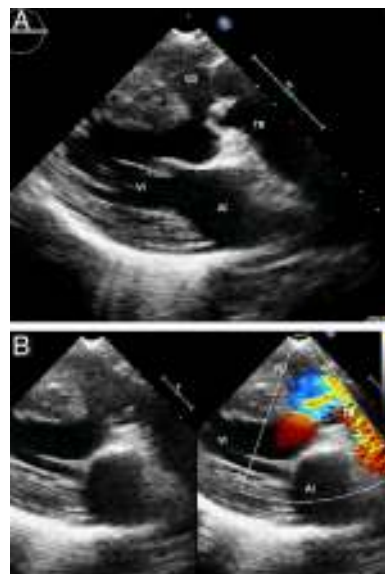
Daniel Hurtado-Sierra<sup>a,\*</sup>, Catalina Sánchez-Cornelio<sup>a</sup>, Clara A. Vázquez-Antona<sup>a</sup>  
y Alfonso Buendía-Hernández<sup>b</sup>

<sup>a</sup> Departamento de Ecocardiografía Pediátrica, Instituto Nacional de Cardiología Ignacio Chávez, Ciudad de México, México

<sup>b</sup> Departamento de Cardiología Pediátrica, Instituto Nacional de Cardiología Ignacio Chávez, Ciudad de México, México

Recibido el 17 de enero de 2016; aceptado el 3 de mayo de 2016

El caso corresponde a un adolescente de 16 años, a quien se le detecta soplo cardíaco asociado a cianosis durante una valoración médica de rutina un año previo a su envío a nuestro instituto. Adicionalmente refería mantenerse agachado posterior a la actividad física. Niega crisis de hipoxia. El examen físico evidenció soplo expulsivo paraesternal izquierdo alto con escape diastólico corto. La radiografía de tórax mostró ligera cardiomegalia y flujo pulmonar disminuido. En el ecocardiograma transtorácico se encontró: tronco arterioso común tipo II, válvula truncal trivalva displásica con doble lesión (insuficiencia y estenosis), comunicación interventricular amplia de 17 mm con cortocircuito de izquierda a derecha, y como hallazgo poco habitual, origen exclusivo del tronco común desde el ventrículo derecho (fig. 1A y B). El paciente se encuentra a la espera de cateterismo diagnóstico. El origen exclusivo del tronco común desde el ventrículo derecho es una variante poco frecuente de esta cardiopatía, y su presencia se considera un factor de riesgo que aumenta la morbimortalidad. Crupi et al. reportan una prevalencia del 3% en su serie



**Figura 1** Ecocardiograma transtorácico. A) En proyección eje largo paraesternal izquierdo se muestra el origen exclusivo del tronco arterioso desde el ventrículo derecho. B) Imagen Doppler color para demostrar el cortocircuito de izquierda a derecha, a través de la comunicación interventricular. AI: aurícula izquierda; TR: tronco arterioso común; VD: ventrículo derecho; VI: ventrículo izquierdo.

\* Autor para correspondencia. Juan Badiano 1, Colonia Sección 16, C.P. 14080, Ciudad de México, México. Teléfono: +52 55 5573 2911, Extensión: 1400, Fax: +52 55 54851568.

Correo electrónico: meddani@hotmail.com (D. Hurtado-Sierra).

de 66 especímenes de autopsia. Adachi et al. reportan un caso en una serie ecocardiográfica de 12 pacientes. La corrección quirúrgica de esta variante de tronco arterioso común puede complicarse al condicionar un tracto de salida del ventrículo izquierdo largo y tortuoso que puede hacerse obstructivo si el defecto interventricular es restrictivo. Delius et al. han reportado como complicación a largo plazo la estenosis subvalvular truncal en pacientes con origen predominante o exclusivo del tronco arterioso del ventrículo derecho, con o sin comunicación interventricular restrictiva. Se requiere un seguimiento posquirúrgico continuo de este tipo de pacientes para valorar, a largo plazo, la posibilidad de obstrucción subvalvular neo-aórtica<sup>1-4</sup>.

## Responsabilidades éticas

**Protección de personas y animales.** Los autores declaran que los procedimientos seguidos se conformaron a las normas éticas del comité de experimentación humana responsable y de acuerdo con la Asociación Médica Mundial y la Declaración de Helsinki.

**Confidencialidad de los datos.** Los autores declaran que han seguido los protocolos de su centro de trabajo sobre la publicación de datos de pacientes.

**Derecho a la privacidad y consentimiento informado.** Los autores han obtenido el consentimiento informado de los pacientes y/o sujetos referidos en el artículo. Este documento obra en poder del autor de correspondencia.

## Bibliografía

1. Thiene G, Bortolotti U, Gallucci V, et al. Anatomical study of truncus arteriosus communis with embryological and surgical considerations. *Br Heart J.* 1976;38:1109-23.
2. Crupi G, Macartney FJ, Anderson RH. Persistent truncus arteriosus. A study of 66 autopsy cases with special reference to definition and morphogenesis. *Am J Cardiol.* 1977;40:569-78.
3. Adachi I, Seale A, Uemura H, et al. Morphologic spectrum of truncal valvar origin relative to the ventricular septum: Correlation with the size of ventricular septal defect. *J Thorac Cardiovasc Surg.* 2009;138:1283-9.
4. Delius R, Embrey R, Behrendt D. Late development of functional subvalvar stenosis after repair of truncus arteriosus. *Pediatr Cardiol.* 1996;17:393-5.