



INVESTIGACIÓN CLÍNICA

Deformación sistólica longitudinal del ventrículo izquierdo en pacientes pediátricos con antecedente de enfermedad de Kawasaki



Alfonso Martínez-García^{a,*}, Eugenia Ruiz-Esparza^a, Clara Vázquez-Antona^a, Catalina Sánchez-Cornelio^a, Nydia Ávila-Vanzzini^a, José Antonio Arias-Godínez^a, Irma Miranda-Chávez^b, Roberto Mijangos-Vázquez^b, Juan Calderón-Colmenero^b y Alfonso Buendía-Hernández^b

^a Departamento de Ecocardiografía, Instituto Nacional de Cardiología Ignacio Chávez, México, D. F., México

^b Departamento de Cardiología Pediátrica, Instituto Nacional de Cardiología Ignacio Chávez, México, D. F., México

Recibido el 17 de marzo de 2015; aceptado el 3 de agosto de 2015

PALABRAS CLAVE

Deformación sistólica longitudinal;
Enfermedad de Kawasaki;
Speckle tracking;
Función ventricular izquierda;
México

Resumen

Objetivo: La enfermedad de Kawasaki (EK) es una vasculitis sistémica cuya complicación más grave es la formación de lesiones coronarias, las cuales pueden llevar a infarto del miocardio y muerte súbita. El estudio ecocardiográfico es parte del seguimiento obligado de los pacientes con EK. La deformación sistólica longitudinal (DSL) medida mediante *speckle tracking* es una herramienta precisa para evaluar la función de la fibra miocárdica (longitudinal) del ventrículo izquierdo. No se ha establecido la utilidad en la práctica clínica de la DSL en niños con antecedente de EK. El objetivo de este estudio fue analizar si la presencia de lesiones coronarias condiciona alteraciones en la DSL segmentaria y su correspondencia con el territorio coronario en donde se encuentra la lesión.

Método: Serie de casos. Se realizó un estudio ecocardiográfico completo y la evaluación de la DSL a niños con antecedente de EK al menos 6 meses después de la fase aguda.

Resultados: Se estudiaron 9 pacientes. La mediana de edad fue de 6 años (mínimo 2 y máximo 17). El 56% era de sexo masculino. El 77% presentó aneurismas coronarios. La DSL resultó alterada en el 56% de la muestra estudiada. Dentro de los pacientes que presentaron una DSL anormal, todos mostraron aneurismas coronarios y lesiones estenóticas u oclusivas demostradas mediante cateterismo de arterias coronarias, además de alteraciones de la perfusión miocárdica en estudio de Medicina Nuclear.

* Autor para correspondencia. Departamento de Ecocardiografía. Instituto Nacional de Cardiología Ignacio Chávez Juan Badiano # 1, Col. Sección XVI. México, D. F. Teléfono: +55732911. Extensión: 1183. Fax: +55730994.

Correo electrónico: alfonsmsg@gmail.com (A. Martínez-García).

Conclusiones: En la muestra estudiada, los pacientes en quienes se encontró una DSL anormal, resultaron tener lesiones coronarias que condicionaban isquemia o infarto.

© 2015 Instituto Nacional de Cardiología Ignacio Chávez. Publicado por Masson Doyma México S.A. Todos los derechos reservados.

KEYWORDS

Left ventricular longitudinal systolic strain;
Kawasaki disease;
Speckle tracking imaging;
Left ventricular function;
Mexico

Left ventricular longitudinal systolic strain in children with history of Kawasaki disease

Abstract

Objective: Kawasaki disease (KD) is a systemic vasculitis that affects young children. Coronary artery aneurisms, ectasia and stenosis are its main complications and may lead to ischemic heart disease or sudden death. Echocardiography evaluation it's mandatory in all patients with history of KD. Left ventricular longitudinal systolic strain (LVLSS) measured by speckle tracking it's an accurate tool to evaluate global and segmental left ventricle mechanics. Clinical utility of LVLSS in children with KD hasn't been established. The goal of this study was to analyse if the presence of coronary lesions alters segmental LVLSS and if there is a relationship with the affected coronary territory.

Method: Case series. A complete transthoracic echocardiography with LVLSS was performed in children with history of KD with at least 6 months after the acute phase.

Results: Nine patients where studied, with a median age of 6 years (minimum 2 and maximum 17). A percentage of 56 were male, and 77% had coronary aneurisms. An abnormal LVLSS was found in 56% of the population studied. All of the patients that had an abnormal LVLSS had coronary aneurisms with stenosis or complete occlusion confirmed by invasive coronary angiography and abnormal Nuclear Medicine perfusion scans.

Conclusions: On the population studied, all patients with an abnormal LVLSS had obstructive coronary lesions and ischemic heart disease.

© 2015 Instituto Nacional de Cardiología Ignacio Chávez. Published by Masson Doyma México S.A. All rights reserved.

Introducción

La enfermedad de Kawasaki (EK) es una vasculitis sistémica que se presenta en la infancia y cuya principal repercusión es la afección de las arterias coronarias. En los Estados Unidos de América es la principal causa de enfermedad cardíaca adquirida en la edad pediátrica, con una incidencia anual de 20-25 casos por 100,000 niños menores de 5 años¹. Las secuelas cardiovasculares son la principal causa de morbilidad de la EK. Las complicaciones vasculares son variadas; entre ellas, la más frecuente es la formación de aneurismas coronarios. Otras de las complicaciones comprenden miocarditis, pericarditis con derrame pericárdico, aneurismas arteriales sistémicos, enfermedad valvular y dilatación ligera de la raíz aórtica². Se estima que entre el 15 y el 25% de los pacientes afectados que no recibieron tratamiento oportuno con gammaglobulina pueden desarrollar alteraciones en las arterias coronarias (aneurismas, ectasias o estenosis). Estos pacientes pueden desarrollar cardiopatía isquémica, infarto del miocardio y muerte súbita³.

La imagen cardiovascular es una parte esencial en la evaluación de todos los pacientes con EK, dado que las complicaciones más importantes son a este nivel. Las arterias coronarias deben ser evaluadas lo antes posible después de la fase aguda para establecer el tamaño y la forma de los aneurismas, y la existencia de otras alteraciones coronarias

con el fin de predecir la progresión de la enfermedad y seleccionar el tratamiento adecuado⁴. Los aneurismas de las arterias coronarias secundarios a EK se clasifican según su forma en saculares y fusiformes; según su tamaño, en pequeños (< 5 mm de diámetro interno), medianos (5-8 mm) o gigantes (> 8 mm)⁴.

La ecocardiografía es la herramienta más utilizada en la evaluación inicial y en el seguimiento del paciente con EK, dada su alta disponibilidad y su bajo costo; además, es un estudio no invasivo, no utiliza medio de contraste y no presenta riesgo para los pacientes. La ecocardiografía permite visualizar las arterias coronarias y hacer la evaluación segmentaria de la movilidad y evaluar la función ventricular^{2,4}. La *American Heart Association* recomienda que a todos los pacientes con diagnóstico de EK se les realice un estudio ecocardiográfico en el momento del diagnóstico y durante todo el seguimiento⁴. Las nuevas técnicas ecocardiográficas (en relación con la evaluación de la función ventricular mediante la determinación del *strain*, *strain rate*, ya sea con doppler tisular o *speckle tracking*) permiten la detección de alteraciones de la fibra miocárdica de una manera más precisa y en etapas más tempranas que la evaluación convencional con las herramientas previamente usadas.

Dentro de la evaluación de la función ventricular por ecocardiografía contamos con diferentes parámetros para

evaluar la función sistólica y diastólica. La fracción de expulsión del ventrículo izquierdo (FEVI) es un parámetro que refleja la función sistólica global; no obstante, no permite discernir entre las regiones miocárdicas específicas que se encuentran afectadas cuando existen lesiones coronarias que condicionan isquemia miocárdica, además de que puede resultar normal aún en pacientes con isquemia que conservan la función sistólica global.

La evaluación ecocardiográfica de la función miocárdica regional en pacientes con antecedente de EK resulta de gran relevancia para detectar alteraciones subclínicas de la fibra miocárdica que no condicionan alteración en los índices de función sistólica global convencionales, como la fracción de expulsión. Existen nuevos métodos que permiten evaluar la función sistólica regional de forma objetiva y reproducible, entre los que se encuentran: *strain* y *strain rate* medidos por doppler tisular o bidimensional.

Strain representa una medida que evalúa la magnitud en la deformación de las fibras miocárdicas en relación con sus dimensiones originales y se reporta como un porcentaje^{5,6}. *Strain* longitudinal sistólico o deformación sistólica longitudinal (DSL) representa la magnitud en la deformación de las fibras miocárdicas con dirección de la base al ápex. Una de las formas de obtener la medición de la DSL es el *speckle tracking*. La ecocardiografía con *speckle tracking* es una técnica cuantitativa de ultrasonido relativamente nueva que permite la evaluación de la función miocárdica al analizar el movimiento de los *speckles* (*señales generadas por la interacción entre el haz de ultrasonido y las fibras miocárdicas*) identificados en los sonogramas bidimensionales. Es una herramienta que cuantifica objetivamente la deformación miocárdica y la dinámica sistólica y diastólica del ventrículo izquierdo. El rastreo del desplazamiento de los *speckles* durante el ciclo cardiaco permite la elaboración semiautomatizada de la deformación miocárdica (*strain*) en 3 direcciones espaciales: longitudinal, radial y circunferencial⁷.

Las anomalías en la DSL pueden ser detectadas en las etapas iniciales de diversos estados fisiopatológicos; entre los más utilizados y estudiados con estas técnicas está la isquemia miocárdica. La ventaja de esta medición es que no solo permite identificar anomalías globales, sino que también puede detectar anomalías segmentarias de la función miocárdica⁵ que tienen una alta correlación con las lesiones coronarias y sus territorios respectivos representados en el ecocardiograma.

Existen, hasta la fecha, pocos estudios que hayan evaluado la DSL en pacientes con EK⁸, y hasta el momento no se tiene un papel establecido de su utilidad en niños con antecedente de dicha enfermedad. El objetivo de este estudio fue evaluar la DSL mediante *speckle tracking* en niños con antecedente de EK y analizar si la presencia de lesiones coronarias condiciona alteraciones en la mecánica ventricular global y/o segmentaria.

Método

Serie de casos. Se realizó un estudio transversal, observacional descriptivo.

Población de estudio

La población se centró en niños con antecedente de EK dentro de la república mexicana, referidos al Instituto Nacional de Cardiología Ignacio Chávez con sospecha diagnóstica de alteraciones coronarias, en el año 2014. Todos los niños cumplieron con los criterios diagnósticos actualmente aceptados para dicha enfermedad, los cuales fueron revisados en la historia clínica⁴. Todos los pacientes se encontraban en la fase tardía de la enfermedad y habían pasado al menos 6 meses desde el diagnóstico.

Protocolo de ecocardiografía

A todos los pacientes se les realizó un ecocardiograma transtorácico modo M, bidimensional, acoplado a doppler pulsado, continuo y color, con determinaciones convencionales de mediciones anatómicas, visualización cualitativa del engrosamiento sistólico, evaluación de la función diastólica y sistólica del ventrículo izquierdo, así como determinación de la DSL mediante *speckle tracking* del ventrículo izquierdo. Se utilizó un ecocardiógrafo marca General Electric modelo Vivid-Q con posprocesamiento en el *EchoPAC*. Se utilizó un transductor pediátrico 6RS. Todos los estudios fueron revisados e interpretados por el mismo operador.

La determinación de la DSL mediante *speckle tracking* se realizó siguiendo un protocolo estandarizado⁷. Se obtuvieron imágenes en movimiento en las vistas apicales (4 cámaras, 3 cámaras y 2 cámaras), con al menos 3 ciclos cardiacos grabados, entre 60-70 frames/s. Posteriormente se realizó el posprocesamiento en el *EchoPAC workstation* (GE Vingmed Ultrasound) mediante el *software* incluido que automáticamente rastrea el movimiento del ventrículo izquierdo cuadro por cuadro obteniendo la DSL de cada segmento (modelo de 18 segmentos; [fig. 1](#)), así como un promedio global (*DSL global*).

En todos los pacientes se registraron los hallazgos de otros estudios complementarios reportados en el expediente clínico de los pacientes: tomografía computarizada de arterias coronarias para confirmar o descartar la presencia de aneurismas coronarios, medicina nuclear *SPECT MIBI* (presencia de zonas de isquemia o infarto) y angiografía invasiva (zonas de ectasia, aneurismas, estenosis u oclusión).

Resultados

Se estudiaron 9 pacientes, cuyas características generales se muestran en la [tabla 1](#). En la [tabla 2](#) se resumen los datos ecocardiográficos, de medicina nuclear y de angiografía invasiva de cada uno de los pacientes estudiados. La DSL se comparó con los valores estandarizados recientemente publicados⁹ para determinar si existían alteraciones.

La mediana de edad fue de 6 años (mínimo 2 y máximo 17). El 56% era de sexo masculino. Todos los pacientes contaban con estudio complementario de tomografía computarizada de arterias coronarias reportada en el expediente clínico. El 23% de los pacientes no tenían aneurismas coronarios. Los pacientes que no presentaban aneurismas se encontraban asintomáticos, sin alteraciones en la exploración física, con electrocardiograma y radiografía de tórax

Tabla 1 Características generales de los pacientes

Pacientes, n	9
Hombres, n (%)	5 (56)
Mujeres, n (%)	4 (44)
Edad en el momento de la realización del ecocardiograma (años), mediana (rango)	6 (2 a 17)
Peso (Kg), mediana (rango)	25 (13 a 68)
Talla (m), mediana (rango)	1.21 (0.91 a 1.75)
Pacientes con aneurismas coronarios, n (%)	7 (77)
Pacientes sin aneurismas coronarios, n (%)	2 (23)
Pacientes con DSL anormal (global y/o segmentaria), n (%)	5 (56)
Pacientes con DSL normal, n (%)	4 (44)
Pacientes con lesiones estenóticas y/o oclusivas demostradas por angiografía invasiva, n (%)	5 (56)
Pacientes que contaban con estudio de TC de arterias coronarias, n (%)	9 (100)

El rango expresa el dato más alto y el más bajo obtenidos.

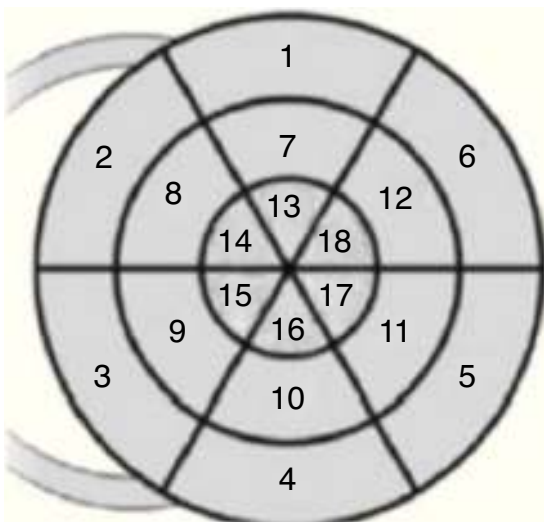


Figura 1 Modelo de 18 segmentos *bull's eye*. Segmentos correspondientes según el número que aparece en la figura: 1 basal anterior; 2 basal anteroseptal; 3 basal inferoseptal; 4 basal inferior; 5 basal inferolateral; 6 basal anterolateral; 7 medio anterior; 8 medio anteroseptal; 9 medio inferoseptal; 10 medio inferior; 11 medio inferolateral; 12 medio anterolateral; 13 apical anterior; 14 apical anteroseptal; 15 apical inferoseptal; 16 apical inferior; 17 apical inferolateral; 18 apical anterolateral.

Modificada de Voigt et al.⁶.

normales; su estudio ecocardiográfico y la DSL global y segmentaria también resultaron normales. Uno de estos pacientes contaba con un estudio de Medicina Nuclear reportado dentro de lo normal.

El 77% de la población de estudio tenía aneurismas coronarios, documentados mediante ecocardiografía y tomografía computarizada de arterias coronarias. Dos de los pacientes con aneurismas (22%) no mostraron alteraciones clínicas ni ecocardiográficas, y presentaron una DSL global y segmentaria normal. El *paciente 5* tenía aneurismas pequeños en la arteria descendente anterior y coronaria derecha. El *paciente 9* presentaba un aneurisma gigante en el tronco de la coronaria izquierda y aneurismas medianos en la circunfleja, la descendente anterior y la coronaria

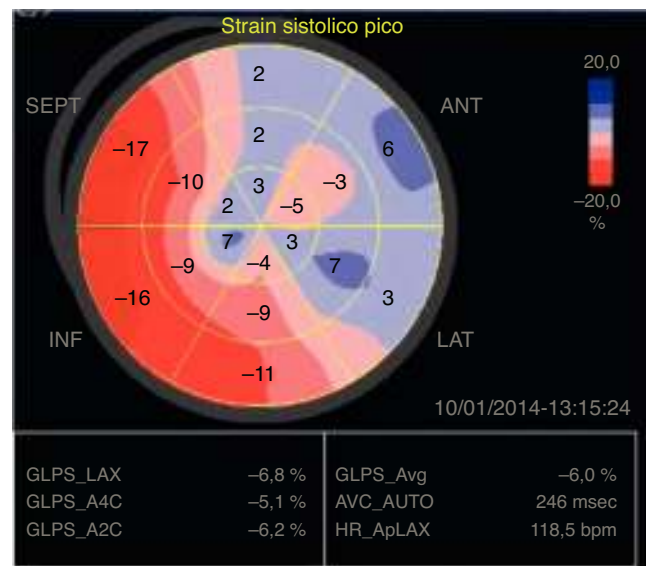


Figura 2 Imagen del *bull's eye* que muestra la DSL que corresponde al paciente 4 de la *tabla 2*. Se observa afectación de la DSL a nivel de los segmentos inferiores y anterolaterales en toda su extensión.

derecha; su estudio de angiografía invasiva no mostró zonas de estenosis u oclusiones, y el estudio de medicina nuclear se reportó como normal.

Dentro de los pacientes con aneurismas coronarios, solo uno de ellos tenía cuadro clínico de falla cardíaca (*paciente 4*; *tabla 2*), en quien se documentó en el ecocardiograma datos de disfunción sistólica y diastólica: FEVI 29%, disfunción diastólica con llenado del ventrículo izquierdo de tipo restrictivo, diámetro diastólico del ventrículo izquierdo de 49 mm (Z 2.5). Dicho paciente presentó una DSL global de -6% (*fig. 2*), con disminución de la DSL en forma generalizada de predominio apical y de las paredes anterior y lateral. El estudio de medicina nuclear mostró un infarto no transmural del ápex y la región anterolateral en toda su extensión con presencia de viabilidad (*fig. 3*). La angiografía invasiva mostró una oclusión total crónica de la descendente anterior y lesión oclusiva de la coronaria derecha en todo su trayecto (*figs. 4 y 5*).

Tabla 2 Resumen de los hallazgos ecocardiográficos, de Medicina Nuclear y cateterismo

Px	FEVI (%)	DSL global (%)	Segmentos afectados (% DSL segmentaria)	Presencia de aneurismas	Medicina Nuclear	Angiografía invasiva
1	41	-13.9	S3 (-7), S4 (2), S5 (-8), S9 (-10), S10 (-2), S11 (-7), S16 (-10), S17 (-4). Segmentos inferiores, inferoseptales e inferolaterales a nivel apical medio y basal	AX gigantes en el TCI, DA, CX y CD	INT del ápex e inferolateral. IT de la pared inferior, tercio basal y medio. ISQ ligera del tejido residual	Oclusión total del tercio medio de la CD
2	52	-17.4	S3 (-9), S4 (-11), S5(-6). Segmentos inferior, inferoseptal e inferolateral a nivel basal	AX gigante en tercio proximal de la DA y origen de la CD. AX mediano en el origen de la CX	No realizada	Estenosis severa del TCI. Estenosis del tercio proximal de la CD
3	60	-18.3	S3 (-10), S4 (-6), S5 (6). Segmentos inferior, inferoseptal e inferolateral a nivel basal	AX gigante en el origen del TCI, DA y CD	Pequeño INT en el tercio basal de la pared inferior con isquemia ligera que se extiende al tercio medio	Oclusión de la coronaria derecha distal con extensión al ramo posterolateral
4	29	-6	S1 (2), S4 (-11), S5 (3), S6 (6), S7 (2), S8 (-10), S9 (-9), S10 (-9), S11 (7), S12 (-3), S13 (3), S14 (2), S15 (7), S16(-4), S17 (3), 18 (-5). Segmentos inferiores y anterolaterales en toda su extensión	AX gigante de la DA en su segmento ostium proximal	INT del ápex y región anterolateral en toda su extensión con presencia de viabilidad	Oclusión total crónica de la DA. Lesión oclusiva de la CD en todo su trayecto
5	63	-20	NL	AX pequeño en las porciones proximales de la DA y la CD	No realizada	No realizada
6	70	-18	NL	Sin AX	No realizada	No realizada
7	68	-20	NL	Sin AX	Normal	No realizada
8	60	-19	S4 (-9), S10 (-10). Segmentos inferiores medio y basal	AX gigante del TCI	Isquemia de la pared inferior	Oclusión total crónica de la CD
9	60	-20	NL	AX gigante en el TCI. AX medianos en la DA, CX y CD	Normal	Aneurismas sin lesiones obstructivas ni estenosis

AX: aneurisma; CD: coronaria derecha; CX: circunfleja; DA: descendente anterior; DSL: deformación sistólica longitudinal; FA: fracción de acortamiento; FEVI: fracción de eyección del ventrículo izquierdo; INT: infarto no transmural; ISQ: isquemia; IT: infarto transmural; NL: normal; Px: paciente; S: segmento; TCI: tronco de la coronaria izquierda.

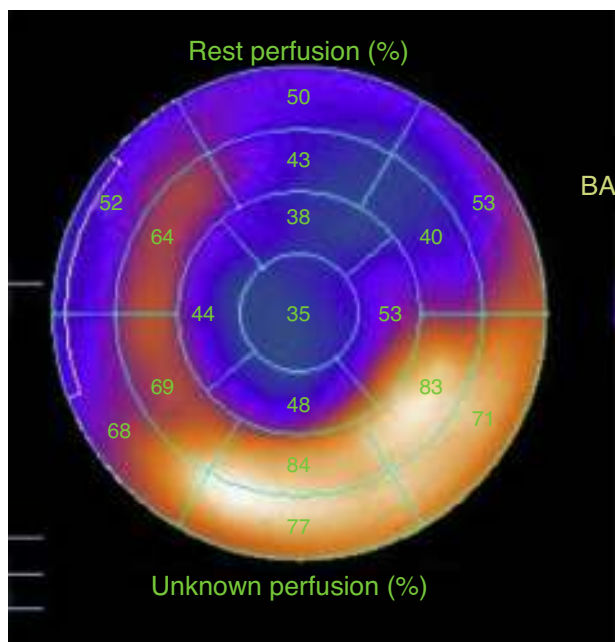


Figura 3 Imagen que muestra el estudio de medicina nuclear para evaluar la perfusión miocárdica (SPECT MIBI) que corresponde al paciente 4 de la [tabla 2](#). Se aprecia un infarto no transmural del ápex y la región anterolateral en toda su extensión con presencia de viabilidad.

La DSL resultó alterada en el 56% de la muestra estudiada. Dentro de los pacientes que presentaron una DSL anormal, todos mostraron aneurismas coronarios y lesiones estenóticas u oclusivas demostradas mediante cateterismo de arterias coronarias, además de alteraciones de la perfusión miocárdica en estudio de medicina nuclear. Los segmentos con DSL alterada mostraron una adecuada correlación con los hallazgos obtenidos en la medicina nuclear y la angiografía invasiva. Tres de los pacientes estudiados mostraron una DSL segmentaria alterada con FEVI y engrosamiento sistólico cualitativo normales.

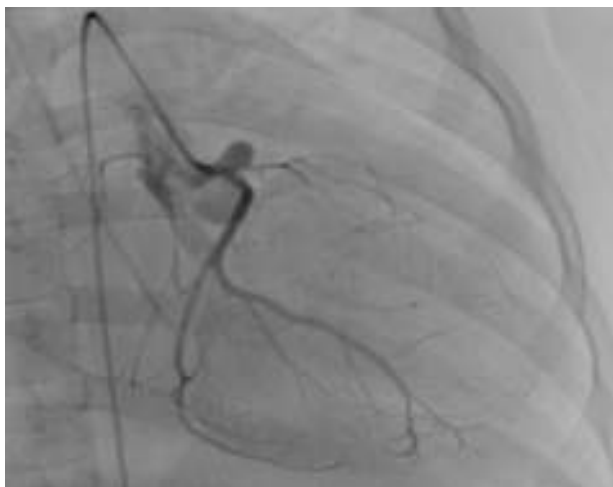

Figura 4 Coronariografía izquierda en proyección oblicua anterior derecha donde se aprecia la arteria circunfleja sin lesiones, pero la descendente anterior se encuentra totalmente ocluida (oclusión total crónica de la descendente anterior).

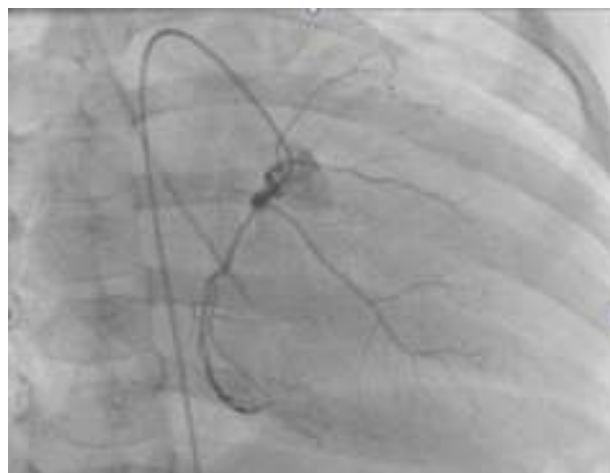

Figura 5 Coronariografía derecha en proyección oblicua anterior derecha donde se aprecia lesión oclusiva difusa desde su segmento ostial hasta su segmento distal y oclusión total en su segmento medio.

Discusión

Hasta la fecha existen muy pocos estudios realizados en los que se haya evaluado la DSL mediante *speckle tracking* en pacientes con antecedente de EK en la fase de convalecencia. El estudio realizado por Xu et al. no encontró una asociación entre la DSL y la dilatación aneurismática de las arterias coronarias; sin embargo, mostró evidencia de que la DSL se altera durante la fase aguda y subaguda de la EK en relación con miocarditis⁸. Dicho estudio no contó con pacientes que tuvieran lesiones estenóticas u oclusivas que condicionaran isquemia, además de que los hallazgos ecocardiográficos no fueron correlacionados con otros estudios.

El presente estudio evaluó a un grupo de pacientes con antecedente de EK que se encontraban en la fase tardía de la enfermedad, un 77% de ellos con presencia de aneurismas coronarios. Todos los pacientes en quienes se encontró una DSL anormal presentaron lesiones coronarias oclusivas u estenóticas significativas documentadas mediante angiografía invasiva y con datos de isquemia/infarto documentados mediante medicina nuclear. A diferencia del estudio de Xu et al., el que aquí se presenta tiene la ventaja de que los hallazgos anormales de la DSL encontrados mediante ecocardiografía se correlacionaron con los hallados en la medicina nuclear y en la angiografía invasiva. Los pacientes estudiados se encontraban en la fase tardía de la enfermedad, por lo que dichos hallazgos son secundarios a la afección coronaria que condiciona isquemia y no a miocarditis.

Los pacientes con antecedente de EK que han desarrollado aneurismas coronarios tienen riesgo de desarrollar lesiones estenóticas y trombosis^{10,11}. El seguimiento de estos pacientes es indispensable para detectar dichas complicaciones de forma oportuna. La DSL medida mediante ecocardiografía con *speckle tracking* puede brindar información adicional al ecocardiograma convencional. El estudio realizado mostró que en algunos pacientes los índices de función sistólica (FEVI y engrosamiento sistólico cualitativo) se encontraron normales a pesar de contar con lesiones coronarias significativas que condicionaban isquemia o infarto.

En dichos pacientes la DSL segmentaria se encontró alterada y, además, correlacionó con los hallazgos encontrados en los estudios de medicina nuclear y angiografía invasiva.

La DSL puede ser una herramienta que permita detectar con mayor precisión a los pacientes con EK que durante la fase tardía ameriten una angiografía invasiva o un estudio de medicina nuclear, logrando de esta forma disminuir los riesgos que conllevan los estudios invasivos y la exposición a radiación en los niños.

Es importante mencionar que la incidencia alta de afección coronaria encontrada en este estudio se debe a que el hospital donde se llevó a cabo es un centro de referencia de pacientes con afecciones coronarias, por lo que la población que maneja no es similar a la de otros hospitales. Por esta razón, se consideró que una de las limitantes del estudio es que existe un sesgo de selección de la población debido a que todos los pacientes fueron referidos con sospecha de alteraciones coronarias, lo cual puede influir en una búsqueda intencionada de alteraciones ecocardiográficas. El presente estudio es una serie de casos, cuya muestra estudiada es pequeña y no cuenta con un grupo control; no obstante, los hallazgos encontrados son de mucha relevancia por el beneficio que puede brindar la DSL en el estudio de pacientes con antecedente de EK, dando pie a realizar nuevos estudios prospectivos y a continuar con la evaluación de esta nueva técnica ecocardiográfica.

Conclusiones

La DSL medida mediante ecocardiografía con *speckle tracking*, en conjunto con la evaluación clínica, es un método que permite identificar alteraciones en la función sistólica del ventrículo izquierdo, aun en pacientes en que las mediciones convencionales de función ventricular son normales, y permite indagar o sospechar de forma indirecta la existencia de lesiones estenóticas significativas u oclusivas de las arterias coronarias en pacientes con EK durante la fase tardía.

Responsabilidades éticas

Protección de personas y animales. Los autores declaran que para esta investigación no se han realizado experimentos en seres humanos ni en animales.

Confidencialidad de los datos. Los autores declaran que han seguido los protocolos de su centro de trabajo sobre la publicación de datos de pacientes.

Derecho a la privacidad y consentimiento informado. Los autores han obtenido el consentimiento informado de los pacientes y/o sujetos referidos en el artículo. Este documento obra en poder del autor de correspondencia.

Financiación

Ninguna.

Conflicto de intereses

Los autores declaran no tener ningún conflicto de intereses.

Bibliografía

1. Taubert KA, Rowley AH, Shulman ST. Nationwide survey of Kawasaki disease and acute rheumatic fever. *J Pediatr.* 1991;119:279–82.
2. Duarte R, Cisneros S, Fernandez G, et al. Kawasaki disease: A review with emphasis on cardiovascular complications. *Insights Imaging.* 2010;1:223–31.
3. Kato H, Sugimura T, Akagi T, et al. Long-term consequences of Kawasaki disease. A 10- to 21-year follow-up study of 594 patients. *Circulation.* 1996;94:1379–85.
4. Newburger JW, Takahashi M, Gerber MA, et al. Diagnosis, treatment, and long-term management of Kawasaki disease: A statement for health professionals from the Committee on Rheumatic Fever, Endocarditis, and Kawasaki Disease, Council on Cardiovascular Disease in the Young, American Heart Association. *Pediatrics.* 2004;114:1708–33.
5. Hoit BD. Strain and strain rate echocardiography and coronary artery disease. *Circ Cardiovasc Imaging.* 2011;4:179–90.
6. Voigt JU, Pedrizzetti G, Lysyansky P, et al. Definitions for a common standard for 2D speckle tracking echocardiography: Consensus document of the EACVI/ASE/Industry Task Force to standardize deformation imaging. *Eur Heart J Cardiovasc Imaging.* 2015;16:1–11.
7. Mondillo S, Galderisi M, Mele D, et al. Speckle-tracking echocardiography: A new technique for assessing myocardial function. *J Ultrasound Med.* 2011;30:71–83.
8. Xu QQ, Ding YY, Lv HT, et al. Evaluation of left ventricular systolic strain in children with Kawasaki disease. *Pediatr Cardiol.* 2014;35:1191–7.
9. Marcus KA, Mavinkurve-Groothuis AM, Barends M, et al. Reference values for myocardial two-dimensional strain echocardiography in a healthy pediatric and young adult cohort. *J Am Soc Echocardiogr.* 2011;24:625–36.
10. Daniels LB, Gordon JB, Burns JC. Kawasaki disease: Late cardiovascular sequelae. *Curr Opin Cardiol.* 2012;27:572–7.
11. Senzaki H. Long-term outcome of Kawasaki disease. *Circulation.* 2008;118:2763–72.