

Aneurisma de la arteria pulmonar principal en paciente con hipertensión pulmonar: tratamiento quirúrgico exitoso



Aneurysm in the main pulmonary artery in patient with pulmonary hypertension: Successful surgical treatment

La descripción de los aneurismas de la arteria pulmonar (AP) es una historia fragmentada y difícil de seguir. El primer hallazgo fue durante una autopsia por Bristowe en 1860 como un caso de aneurisma fusiforme de la AP. En una revisión del año 1785 Deterling y Clagget encontraron la presencia de 2 aneurismas de la AP en 530 autopsias de aneurismas intratorácicos¹.

Los aneurismas de la AP ocurren en menos del 1% del total de los aneurismas de la cavidad torácica. La incidencia aproximada es de 1 caso por cada 14,000 autopsias. Debido a su baja frecuencia la información de esta dolencia es escasa. En nuestro país solo se han reportado previamente una serie de 7 casos en 1975 por Gorodezky et al.².

Su historia natural y patogénesis son poco comprendidas. El 56% se encuentra asociado a cardiopatías congénitas y solo el 1.5% a hipertensión pulmonar (HP)^{3,4}. Los síntomas son inespecíficos y el diagnóstico habitualmente es un hallazgo incidental en la radiografía de tórax³⁻⁵.

El tratamiento de los aneurismas del tronco y las ramas de la AP resultan un reto y hasta el momento no existe un consenso definitivo con respecto a su manejo e indicación quirúrgica.

Cuando los pacientes se encuentran asintomáticos puede considerarse el tratamiento conservador⁵. Si existe asociada lesión cardíaca congénita con cortocircuito intracardiaco, HP o el tamaño de la lesión⁵, se recomienda el tratamiento quirúrgico temprano independientemente de la etiología de la lesión y de las enfermedades subyacentes, debido al alto riesgo de dilatación y posible rotura^{3,5}.

Aunque se han empleado varias técnicas quirúrgicas para la reparación de los aneurismas de la AP, actualmente el reemplazo mediante injerto posterior a la resección aneurismática constituye el procedimiento de primera elección para la reparación de los aneurismas del tronco de la AP y sus ramas, siempre considerando el riesgo-beneficio⁵⁻¹⁰.

Presentamos el caso clínico de una paciente femenina de 61 años de edad con antecedentes de hipertensión arterial sistémica de 10 años de evolución, quien acudió a nuestro hospital por presentar disnea, tos y dolor precordial de un año de evolución; la exploración del tórax evidenció disminución del murmullo vesicular y estertores subcrepitantes diseminados. En el área cardíaca se encontró el segundo ruido pulmonar incrementado en intensidad, desdoblado, fijo, y con presencia de soplo holosistólico tricuspídeo. Se le documentó por ecocardiografía dilatación del tronco de la AP de 66 mm de diámetro, con diámetros de 23 mm en la rama derecha y 34 mm en la rama izquierda, además de insuficiencia pulmonar severa, la presión sistólica de la AP de 47 mmHg y la excursión sistólica del plano del anillo tricuspídeo (TAPSE, por sus siglas en inglés) de 23 mm, el diámetro diastólico del ventrículo derecho (VD) de 30 mm,

la válvula tricúspide reportada con insuficiencia ligera. En la gammagrafía pulmonar se observó hipoperfusión generalizada en ambos pulmones y en la angiotomografía pulmonar (fig. 1, A y B) se corroboró la dilatación aneurismática del tronco de la AP y compresión de ambas ramas secundarias, sin evidencia de trombos, lo que explicó los defectos en la perfusión antes documentados.

En estas condiciones se llevó a tratamiento quirúrgico mediante esternotomía media y posterior a la pericardiotomía se realizó la exposición del aneurisma; se encontró hemopericardio de aproximadamente 150 cc, así como dilatación del tronco de la AP de 60 mm de diámetro aproximado que se extendía hacia la rama izquierda; además, la rama pulmonar derecha también estaba aneurismática, con dilatación aproximada de 30 mm.

Se inició derivación cardiopulmonar con hipotermia moderada y canulación aórtica y bicaval, posteriormente se disecó el tronco de la AP y ambas ramas; para la reconstrucción quirúrgica se decidió utilizar una combinación de injertos, ya que la construcción de un injerto valvulado con bioprótesis supondría un incremento en los tiempos quirúrgicos, disponibilidad del material y experiencia en cirugía de cardiopatías congénitas, por lo que se decidió la interposición de un xenoinjerto valvulado de Contegra® (anteriormente Venpro, Medtronic Inc, Minneapolis, MN, EE. UU.) de 20 mm para la sustitución del tronco de la AP. Mientras que para la rama derecha de la AP se utilizó un tubo de Dacrón® precoagulado de 12 mm, el cual fue anastomosado en forma termino-lateral. La anestesia fue general balanceada con apoyo de norepinefrina y dobutamina.

No se presentaron complicaciones transoperatorias. El tiempo de derivación cardiopulmonar fue de 125 min y pinzamiento aórtico de 66 min.

La paciente fue extubada sin complicaciones durante las primeras 6 h del postoperatorio, requirió dobutamina a 6 mcg/kg/min, sin embargo, 48 h después de la extubación presentó disfunción y acinesia del VD y disminución del TAPSE a 8 con lo que el intercambio gaseoso se deterioró, además de acrocianosis, disnea y polipnea por lo que se apoyó con ventilación mecánica no invasiva. La saturación venosa central bajó al 57%, por lo que se optimizó la precarga y se agregó milrinona y óxido nítrico 8-12 ppm durante 24 h con lo que el trabajo respiratorio mejoró y permitió el retiro del óxido nítrico y la ventilación mecánica no invasiva. Al octavo día de evolución se retiraron las aminas ya que hubo mejoría de la movilidad del VD y del TAPSE a 14 mm. Evolucionó sin eventualidades 48 h más y se egresó a los 10 días posteriores a la cirugía.

En el seguimiento a 90 días se documentó regresión por ecocardiografía de las cavidades derechas (grosor de la pared del VD 7 mm, diámetro diastólico del VD 27 mm), con adecuada movilidad y sin gradiente transvalvular significativo en la región del xenoinjerto. La TAC mostró una zona de estrechamiento a mitad de la neoarteria que correspondió a la válvula del xenoinjerto, además disminución del diámetro del tronco de la AP a 37 mm (fig. 1, C y D).

La evolución clínica de la paciente fue satisfactoria y funcionalmente no se documentó estenosis, por lo que se decidió únicamente continuar con manejo médico de la HP, existiendo la posibilidad de manejo intervencionista en caso de que esta se presentase.

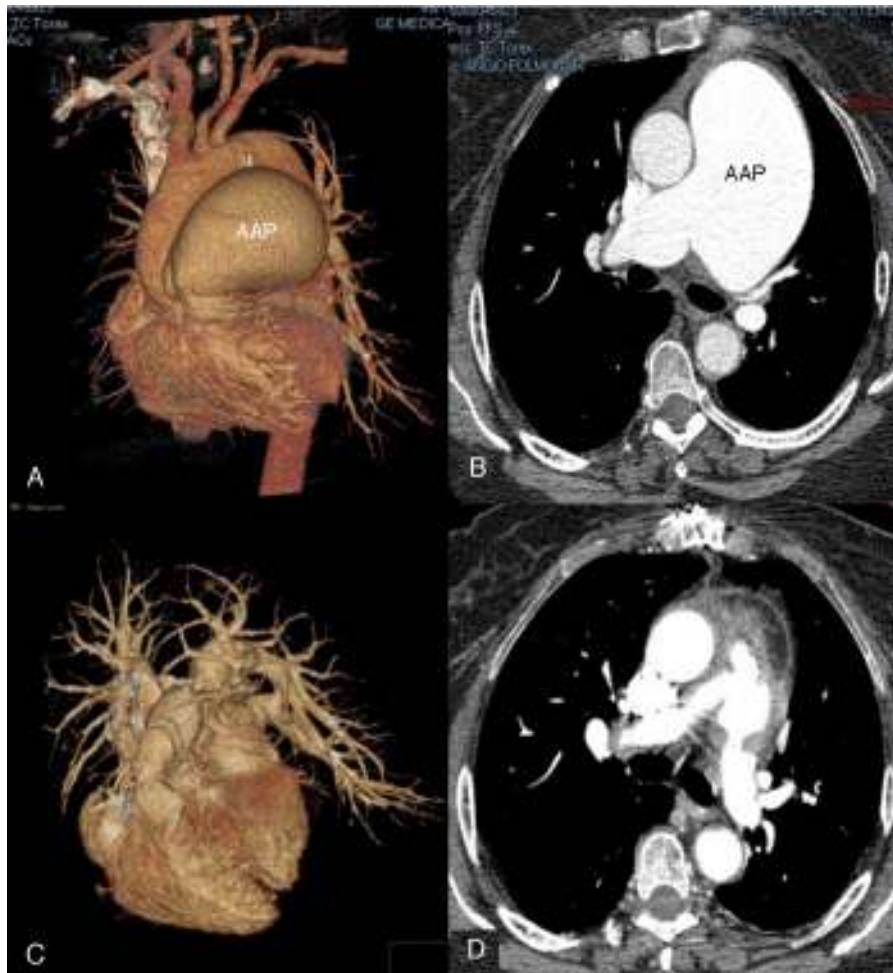


Figura 1 Angiotomografía del aneurisma de la arteria pulmonar principal.

1A: imagen tridimensional prequirúrgica del aneurisma de la arteria pulmonar por angiotomografía pulmonar.

1B: imagen axial prequirúrgica del aneurisma de la arteria pulmonar.

1C: imagen tridimensional de la reconstrucción posquirúrgica del aneurisma de la arteria pulmonar.

1D: imagen axial posquirúrgica de la reconstrucción del aneurisma de la arteria pulmonar.

AAP: aneurisma de la arteria pulmonar.

Por histología se demostró en la capa media arterial presencia focal de incipientes zonas quísticas con material basófilo (fig. 2A); la tinción con tricrómico de Masson exhibió depósito de colágeno tipo I intersticial en las zonas afectadas, lo que podría traducir procesos de daño y reparación^{3,8,9} (fig. 2B) como se ve en la cardiopatía congénita y en la HP^{3,5}. La tinción de van Gieson mostró trama de fibras elásticas, con interrupción multifocal de las mismas en el espesor de dicha capa (fig. 2C).

Al aneurisma de la AP se le ha definido como una dilatación permanente y circunscrita del tronco de la AP > 4 cm de diámetro y 3 cm para sus ramas derecha e izquierda^{5,6}. Los principales hallazgos histológicos son fragmentación y disminución de las fibras elásticas con degeneración de la capa media, incremento en las fibras de colágeno y disminución de las células musculares lisas^{3,8,9}. Sin embargo, algunos autores han reportado histología normal de la pared aneurismática⁴ (fig. 2D).

Su historia natural y la patogenia no son del todo conocidas. La etiología exacta de la enfermedad permanece

desconocida, se cree que puede deberse a división inadecuada del tronco arterioso común o a debilidad congénita de la pared arterial; gran parte de los aneurisma de la AP ocurren como consecuencia de situaciones fisiopatológicas previas como son el aumento del flujo pulmonar, la coexistencia de un proceso patológico que afecte a la pared vascular o a la HP^{3,5,7} como fue el caso de esta paciente.

Similar a lo que sucede en el aneurisma aórtico, en los aneurismas de la AP las fuerzas hemodinámicas (flujo y presión) promueven su crecimiento, a mayor estrés de la pared mayor fuerza para dilatación (ley de Laplace); si a esto se agrega debilidad de la capa media, aumenta el riesgo de rotura o disección⁵⁻⁷.

De las causas, en el 56%^{3,4} se le ha asociado a enfermedad cardíaca congénita como en la persistencia del conducto arterioso, comunicación interventricular, comunicación interauricular. En la HP la frecuencia es de 1.25%⁴ y relacionada al síndrome de Eisenmenger aumenta al 6.5%. Se han referido otras causas, las infecciosas (endocarditis, tuberculosis, sífilis), vasculitis (síndrome de Behçet,

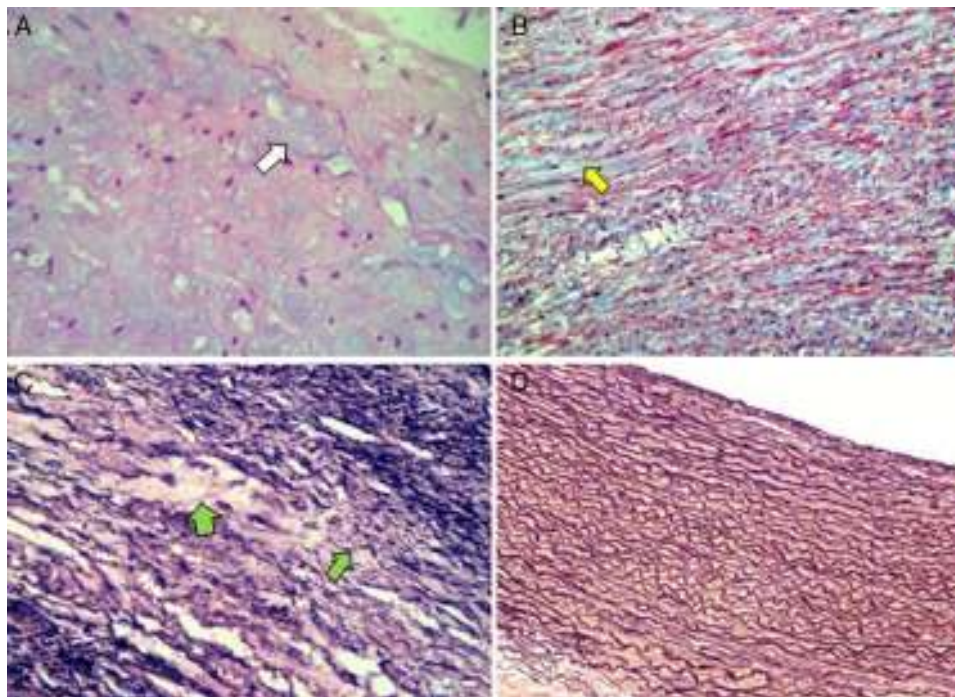


Figura 2 Microfotografía de la pared del aneurisma de la arteria pulmonar.

2A: se aprecian zonas basófilas de aspecto quístico en el intersticio (flecha blanca). H&E 40x.

2B: depósito intersticial de colágena tipo 1 en las zonas de reparación (flecha amarilla). Tinción de tricrómico de Masson 25x.

2C: fibras elásticas rotas y adelgazadas con depleción secundaria de las mismas (flechas verdes). Tinción de plata de van Gieson 40x.

2D: comparación con fibras elásticas intactas en arteria pulmonar normal. Tinción de plata de van Gieson 10x.

arteritis de Takayasu, síndrome de Hughes-Stovin), tejido conectivo (síndrome de Marfán), traumáticas (catéter de Swan-Ganz), y finalmente, las idiopáticas^{3,6}.

La mayoría de los pacientes cursan asintomáticos y se descubren incidentalmente, al auscultarse un soplo en área cardíaca o en la radiografía de tórax que muestra un arco pulmonar prominente^{3,5,8,10,11}. Los síntomas son vagos, destacando debilidad generalizada, disnea, tos y, en ocasiones, hemoptisis y dolor torácico. La hemoptisis es el signo más frecuente como complicación mayor del aneurisma de la AP que puede indicar rotura del mismo, frecuentemente fatal^{4,5,8}. Si hay insuficiencia pulmonar importante puede haber signos de insuficiencia cardíaca derecha.

Actualmente el diagnóstico puede ser realizado a través del ecocardiograma que evalúa la presencia de HP, cortocircuitos intracardiacos, enfermedad valvular cardíaca y el diámetro de la AP^{3,5-7}, además de la tomografía computarizada y la resonancia magnética¹¹, permiten una evaluación no invasiva más completa; el uso del cateterismo derecho para la evaluación hemodinámica no está plenamente indicado dado el riesgo de perforación de la AP.

No hay estudios prospectivos de la historia natural de la enfermedad, algunos casos se vuelven sintomáticos y deben derivarse a tratamiento quirúrgico, otros continúan su crecimiento progresivo hasta ser descubiertos de manera fortuita, algunos más son hallazgos de autopsia.

En cuanto al tratamiento quirúrgico, se han descrito varias técnicas de reparación, que incluyen plicatura aneurismática, reconstrucción con parche de pericardio y colocación de prótesis, hasta su tratamiento con

embolización durante una angiografía en los aneurismas que son periféricos. La bibliografía internacional refiere que el tratamiento quirúrgico está indicado en pacientes sintomáticos, aneurismas con diámetros > 6 cm, o presiones pulmonares elevadas⁵⁻¹⁰.

A manera de conclusión, los aneurismas de la AP son entidades raras que generalmente se diagnostican incidentalmente y en los cuales el tratamiento quirúrgico puede ofrecer una morbimortalidad mínima²⁻⁴.

Financiación

No se recibió patrocinio de ningún tipo para llevar a cabo este estudio.

Conflicto de intereses

Los autores declaran no tener ningún conflicto de intereses.

Bibliografía

1. Deterling RA, Clagett OT. Aneurysm of the pulmonary artery: Review of literature and report of a case. *Am Heart J.* 1947;34:471-99.
2. Gorodezky M, Maroto JM, Contreras R, et al. Aneurismas de la arteria pulmonar. Análisis de siete casos. *Arch Inst Cardiol Mex.* 1975;45:555-63.
3. Bartter T, Irwin RS, Nash G. Aneurysms of the pulmonary arteries. *Chest.* 1988;94:1065-75.

4. Restrepo CS, Carswell AP. Aneurysms and pseudoaneurysms of the pulmonary vasculature. *Semin Ultrasound CT MRI*. 2012;33:552–66.
5. Theodoropoulos P, Ziganshin BA, Tranquilli M, et al. Pulmonary artery aneurysms: Four case reports and literature review. *Int J Angiol*. 2013;22:143–8.
6. Orman G, Sinan-Guvenc T, Balci B, et al. Idiopathic pulmonary artery aneurysm. *Ann Thorac Surg*. 2013;95:e33–4.
7. Veldtman GR, Dearani JA, Warnes CA. Low pressure giant pulmonary artery aneurysms in the adult: Natural history and management strategies. *Heart*. 2003;89:1067–70.
8. Lopez-Candales A, Kleiger RE, Aleman-Gomez J, et al. Pulmonary artery aneurysm: Review and case report. *Clin Cardiol*. 1995;18:738–40.
9. Hamawy AH, Cartledge RG, Girardi LN. Graft repair of a pulmonary artery aneurysm. *Heart Surg Forum*. 2002;5:396–8.
10. Shih HH, Kang PL, Lin CY, et al. Main pulmonary artery aneurysm. *J Chin Med Assoc*. 2007;70:453–5.
11. Nguyen ET, Silva CIS, Seely JM, et al. Pulmonary artery aneurysms and pseudoaneurysms in adults findings at CT and radiography. *AJR*. 2007;188:W126–34.

Luis Efren Santos-Martínez^{a,*}, Luis Raúl Meza-López^b,
Cesar Antonio Flores-García^c,
Nielzer Armando Rodríguez-Almendros^a,
Silvia Hernández-Meneses^b, Victor Manuel Lozano-Torres^b
y Gilberto Pérez Rodríguez^d

^a *Departamento de Hipertensión Pulmonar y Función Ventricular Derecha, Unidad Médica de Alta Especialidad, Hospital de Cardiología del Centro Médico Nacional, Siglo XXI, Instituto Mexicano del Seguro Social, Distrito Federal, México*

^b *Departamento de Cirugía Cardiorácica, Unidad Médica de Alta Especialidad, Hospital de Cardiología del Centro Médico Nacional, Siglo XXI, Instituto Mexicano del Seguro Social, Distrito Federal, México*

^c *Departamento de Patología, Unidad Médica de Alta Especialidad, Hospital de Cardiología del Centro Médico Nacional, Siglo XXI, Instituto Mexicano del Seguro Social, Distrito Federal, México*

^d *Dirección General, Unidad Médica de Alta Especialidad, Hospital de Cardiología del Centro Médico Nacional, Siglo XXI, Instituto Mexicano del Seguro Social, Distrito Federal, México*

* Autor para correspondencia. Avenida Cuauhtémoc n.º 330 Colonia Doctores, Delegación Cuauhtémoc, CP 06720, Distrito Federal, México.

Correos electrónicos: luis.santosma@imss.gob.mx,
lefren@hotmail.com (L.E. Santos-Martínez).

<http://dx.doi.org/10.1016/j.acmx.2015.09.004>