

palpitaciones, episodios sincopales, arritmias potencialmente letales e insuficiencia cardiaca que la afectación aislada del ventrículo derecho<sup>4-10</sup>. Por último, aunque la dilatación severa del ventrículo derecho y las alteraciones de la contractilidad características de la MAVD pueden predisponer a la formación de trombos endocavitarios, no existen muchos trabajos que subrayen este hallazgo<sup>11</sup>. Se ha descrito que la frecuencia de complicaciones tromboembólicas en la MAVD es significativamente menor que en pacientes con insuficiencia cardiaca izquierda<sup>12</sup>. No obstante, es necesario conocer si existe o no trombosis endocavitaria dado que la misma potencialmente puede provocar tromboembolismo pulmonar severo u obstruir el tracto de salida del ventrículo derecho y causar insuficiencia cardiaca. En este sentido, tal y como se muestra en el caso que se presenta, la CRM es una técnica que permite detectar la presencia y localización de los trombos con gran fiabilidad.

Como conclusión, en este caso se demuestra que en pacientes con MAVD la enfermedad no solo afecta al ventrículo derecho, sino que también puede afectar al ventrículo izquierdo. Además, las cavidades afectadas se deben estudiar con detenimiento dado que, aunque no es frecuente, pueden existir trombos que incrementen la morbilidad de estos pacientes. En este caso, el conocimiento de la trombosis endocavitaria fue tomada en cuenta al colocar los cables del desfibrilador para evitar complicaciones. Por último, este caso subraya la utilidad de la CRM en el diagnóstico de las miocardiopatías. La realización de esta exploración cambió por completo el diagnóstico y manejo clínico del paciente al demostrar una entidad potencialmente letal, como es la MAVD, no sospechada anteriormente con los estudios realizados.

## Bibliografía

1. Basso C, Corrado D, Marcus FI, Nava A, Thiene G. Arrhythmogenic right ventricular cardiomyopathy. *Lancet*. 2009;373:1289-300.
2. Izurieta C, Curotto-Grasiosi J, Rocchinotti M, et al. Miocardiopatía arritmogénica del ventrículo derecho. Breve revisión de la literatura a propósito de un caso. *Arch Cardiol Mex*. 2013;83(4):282-8.
3. Hernández C, Zudaire B, Castaño S, et al. Principios básicos de resonancia magnética cardiovascular (RMC): secuencias, planos de adquisición y protocolo de estudio. *An Sist Sanit Navar*. 2007;30:405-18.
4. Corrado D, Basso C, Thiene G, et al. Spectrum of clinicopathologic manifestations of arrhythmogenic right ventricular cardiomyopathy/dysplasia: A multicenter study. *J Am Coll Cardiol*. 1997;30:1512-20.
5. Sen-Chowdhry S, Syrris P, Ward D, et al. Clinical and genetic characterization of families with arrhythmogenic right ventricular dysplasia/cardiomyopathy provides novel insights into patterns of disease expression. *Circulation*. 2007;115:1710-20.
6. Marcus FI, McKenna WJ, Sherrill D, et al. Diagnosis of arrhythmogenic right ventricular cardiomyopathy/dysplasia: Proposed modification of the task force criteria. *Circulation*. 2010;121:1533-41.
7. Tandri H, Macedo R, Calkins H, et al. Role of magnetic resonance imaging in arrhythmogenic right ventricular dysplasia: Insights from the North American arrhythmogenic right ventricular dysplasia (ARVD/C) study. *Am Heart J*. 2008;155:147-53.
8. Tansey DK, Aly Z, Sheppard MN. Fat in the right ventricle of the normal heart. *Histopathology*. 2005;46:98-104.
9. Tandri H, Saranathan M, Rodriguez ER, et al. Noninvasive detection of myocardial fibrosis in arrhythmogenic right ventricular cardiomyopathy using delayed-enhancement magnetic resonance imaging. *J Am Coll Cardiol*. 2005;45:98-103.
10. Pinamonti B, Sinagra G, Salvi A, et al. Left ventricular involvement in right ventricular dysplasia. *Am Heart J*. 1992;123:711-24.
11. Attenhofer Jost CH, Bombeli T, Schimpf C, et al. Extensive thrombus formation in the right ventricle due to a rare combination of arrhythmogenic right ventricular cardiomyopathy and heterozygous prothrombin gene mutation G20210 A. *Cardiology*. 2000;93:127-30.
12. Wlodarska EK, Wozniak O, Konka M, et al. Thromboembolic complications in patients with arrhythmogenic right ventricular dysplasia/cardiomyopathy. *Europace*. 2006;8:596-600.

Gorka Bastarrika<sup>a,\*</sup>, Laura Jiménez-Juan<sup>a</sup>,  
Gregory P. King<sup>a</sup>, Anna E. Zavodni<sup>a</sup>, Alex W. Leber<sup>b</sup>  
y Eugene Crystal<sup>c</sup>

<sup>a</sup> Cardiothoracic Imaging Division, Department of Medical Imaging, Sunnybrook Health Sciences Centre, University of Toronto, Toronto, Ontario, Canadá

<sup>b</sup> Interventional Cardiology, Schulich Heart Centre, Sunnybrook Health Sciences Centre, University of Toronto, Toronto, Ontario, Canadá

<sup>c</sup> Arrhythmia Services, Schulich Heart Centre, Sunnybrook Health Sciences Centre, University of Toronto, Toronto, Ontario, Canadá

\* Autor para correspondencia: Cardiothoracic Imaging Division. Department of Medical Imaging. Sunnybrook Health Sciences Centre. 2075 Bayview Avenue. Toronto, Ontario. Canada. M4N 3M5. Phone: 416-480-6100 (ext 85152). fax: +416-480-5855.  
Correo electrónico: gorka.bastarrika@sunnybrook.ca (G. Bastarrika).

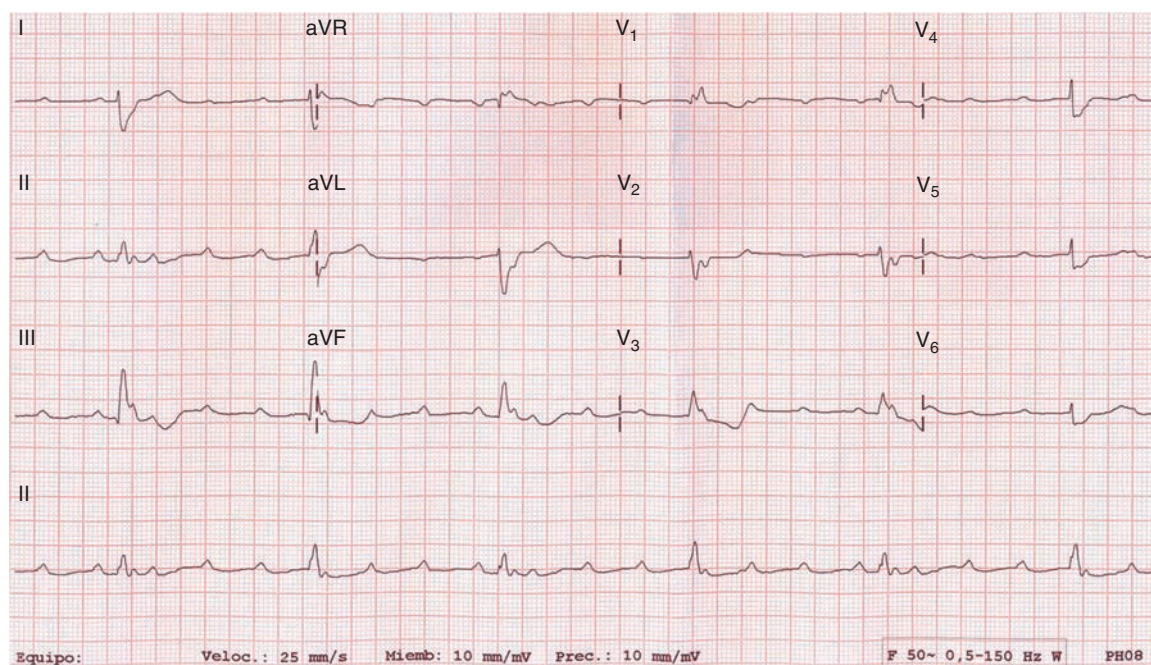
<http://dx.doi.org/10.1016/j.acmx.2013.05.005>

## Bloqueo auriculoventricular completo en paciente con tromboembolia pulmonar

### Complete heart block in patient with pulmonary embolism

La tromboembolia pulmonar (TEP) es una entidad clínica de pronóstico heterogéneo, frecuentemente

infradiagnosticada, que puede acarrear incluso la muerte<sup>1-5</sup>. La obstrucción de la arteria pulmonar o sus ramas provoca de forma inmediata una sobrecarga de presión del ventrículo derecho con distensión y disfunción asociadas<sup>6</sup>. Por ello, hasta en un 25% de los casos se describe la aparición de un bloqueo de rama derecha del haz de His (BRDHH) transitorio en el ECG<sup>7</sup>, hecho que, por otro lado, se ha visto relacionado con la severidad de la TEP<sup>8</sup>.



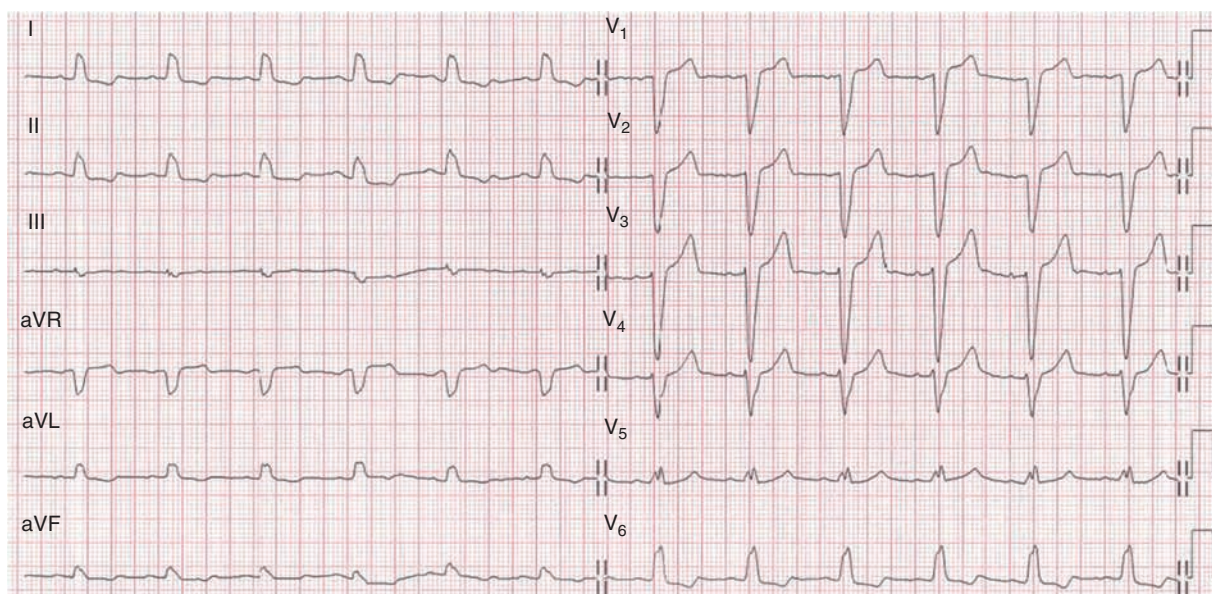
**Figura 1** ECG del paciente durante la tromboembolia pulmonar aguda que muestra un BAVC.

Sin embargo, la aparición de un bloqueo auriculoventricular completo (BAVC) como complicación de la TEP parece ser muy infrecuente, habiéndose comunicado hasta la fecha únicamente 4 casos en la literatura<sup>9-11</sup>. Todos presentaban un bloqueo de rama izquierda del haz de His (BRIHH) en el ECG basal. La hipótesis aceptada para el desarrollo del BAVC en todos estos casos es la misma: la asociación de un BRIHH basal con un BRDHH transitorio por sobrecarga de presión.

A continuación presentamos un caso clínico de nuestro centro que viene a enriquecer la experiencia clínica al respecto. Hombre de 74 años con antecedentes de hipertensión arterial e hipercolesterolemia que presentaba desde hacía

72 h dolor, calor y tumefacción en la pierna derecha. Acude a urgencias por disnea súbita y mareo intenso. A su llegada se objetiva palidez, sudoración, taquipnea (FR 30 rpm), hipotensión arterial (TA 80/50 mmHg) y bradicardia (FC 35 lpm). En la gasometría arterial se documenta una insuficiencia respiratoria parcial con gradiente alveoloarterial de O<sub>2</sub> elevado (34 mmHg) y en el ECG la existencia de un BAVC y ritmo de escape idioventricular con morfología de bloqueo de rama derecha a 35 lpm (fig. 1).

Ante la situación clinicohemodinámica el paciente fue intubado, conectado a ventilación mecánica y trasladado a la Unidad Coronaria, donde se le implantó un marcapasos



**Figura 2** ECG del paciente después de la fibrinólisis que muestra RS con BRIHH.



transitorio intravenoso por vía yugular derecha y se le realizó un escáner torácico con contraste en el que se confirmó la existencia de una TEP bilateral masiva por oclusión completa de la arteria pulmonar izquierda y de las ramas segmentarias de las arterias lobares inferior, media y superior derechas.

La ecografía Doppler de miembros inferiores confirmó la existencia de una trombosis venosa profunda en la vena femoral superficial y poplítea derechas.

Se inició anticoagulación con heparina sódica intravenosa y se realizó fibrinólisis con r-TPA (10 mg por vía intravenosa en bolo) mostrando una evolución clinicohemodinámica muy favorable. A las pocas horas recuperó la conducción AV 1:1 con conducción intraventricular con BRIHH. Durante el ingreso se inició anticoagulación oral con acenocumarol y se descartó la existencia de cardiopatía estructural e hipertensión pulmonar en el ecocardiograma y la presencia de bradiarritmias en la monitorización ECG continua en planta.

Tras unas semanas de correcta anticoagulación se realizó una nueva ecografía-Doppler de miembros inferiores que confirmó la completa recanalización del sistema poplíteo derecho sin trombosis residuales, por lo que se le propuso realizar un estudio electrofisiológico (EEF).

El EEF demostró una función sinusal y conducción AV normales (TRNSc 468 ms, AH 70 ms, HV 52 ms, punto de Wenckebach suprahisiano a 150 lpm), sin afectación tras sobrecarga farmacológica (test de procainamida: alargamiento del HV hasta 80 ms con conducción AV 1/1 hasta 150 lpm y sin fenómeno de fatiga) (fig. 2).

Tras más de un año de seguimiento posterior el paciente permanece asintomático y mantiene el BRIHH en el ECG basal.

Dada la desaparición del BAVC inmediatamente después de la fibrinólisis, la integridad de la conducción AV pese a la sobrecarga farmacológica durante el EEF y la existencia de un BRIHH basal, consideramos que la hipótesis antes comentada (asociación de un BRIHH basal con un BRDHH transitorio por sobrecarga de presión) es la más plausible para explicar este fenómeno escasamente comunicado.

Este caso pone de manifiesto la importancia de incluir la TEP en el diagnóstico diferencial de un paciente con insuficiencia respiratoria aguda y BAVC, sobre todo si presenta un BRIHH basal. De no hacerlo podríamos incurrir en una demora diagnóstica fatal e, incluso, en iatrogenia si se decidiese implantar la sonda de marcapasos transitorio por la vena femoral enferma.

## Bibliografía

1. Torbicki A, Perrier A, Konstantinides S, et al. Guidelines on the diagnosis and management of acute pulmonary embolism: the

- Task Force for the Diagnosis and Management of Acute Pulmonary Embolism of the European Society of Cardiology. *Eur Heart J*. 2008;29:2276–315.
2. Pulido-Zamudio T, Reyes-Fuentes LF, Beltrán-Gámez M, et al. Management of acute pulmonary thromboembolism. *Arch Cardiol Mex*. 2012;82:48–53.
3. Morales-Blanchir JE, Salas-Pacheco JL, Rosas-Romero Mde J, et al. Diagnosis of pulmonary thromboembolism. *Arch Cardiol Mex*. 2011;81:126–36.
4. Jerjes-Sánchez C, Ramírez-Rivera A, Sociedad Mexicana de Cardiología. Pulmonary thromboembolism. Therapy recommendations of the practice guidelines of the Mexican Society of Cardiology. *Arch Cardiol Mex*. 2007;77 Supl 4:202–6.
5. Kimura-Hayama E, Canseco-León N, Santiago-Serra R. Multidetector computed angiography: a new era in the evaluation of pulmonary thromboembolism. *Arch Cardiol Mex*. 2011;81:137–50.
6. Santos Martínez LE, Uriona Villarreal JE, Exaire Rodríguez JE, et al. Massive pulmonary embolism, thrombus in transit, and right ventricular dysfunction. *Arch Cardiol Mex*. 2007;77:44–53.
7. Ullman E, Bray WJ, Perron AD, et al. Electrocardiographic manifestations of pulmonary embolism. *Am J Emerg Med*. 2001;19:514–9.
8. Nielsen TT, Lund O, Ronne K, et al. Changing electrocardiographic findings in pulmonary embolism in relation to vascular obstruction. *Cardiology*. 1989;76:274–84.
9. Wilner C, Garnier-Crussard JP, Huyghe de Mahenge A, et al. Paroxysmal atrioventricular block, cause of syncope in pulmonary embolism. 2 cases. *Presse Med*. 1983;12:2987–9.
10. Elias J, Kuniyoshi R, Moulin B, et al. Syncope and complete atrioventricular block related to pulmonary thromboembolism. *Arq Bras Cardiol*. 2004;83:438–41, 434–7. Epub 2004 Nov 11.
11. Martí J, Casanovas N, Recasens L, et al. Complete atrioventricular block secondary to pulmonary embolism. *Rev Esp Cardiol*. 2005;58:230–2.

Javier Jiménez-Díaz<sup>a,\*</sup>, Juan J. González-Ferrer<sup>a</sup>, Arantzazu González-Marín<sup>a</sup>, Francisco Ruíz-Lorenzo<sup>b</sup> y Juan Benezet-Peñaranda<sup>c</sup>

<sup>a</sup> Unidad de Arritmias, Servicio de Cardiología, Hospital General Universitario de Ciudad Real, Ciudad Real, España

<sup>b</sup> Unidad Coronaria, Unidad de Cuidados Intensivos, Hospital General Universitario de Ciudad Real, Ciudad Real, España

<sup>c</sup> Unidad de Arritmias, Unidad de Cuidados Intensivos, Hospital General Universitario de Ciudad Real, Ciudad Real, España

\* Autor para correspondencia: C/Obispo Rafael Torija, s/n, 13004, Ciudad Real, España. Teléfono: +92 6780000/78757. Correo electrónico: javierjimenezdiaz@wanadoo.es (J. Jiménez-Díaz).

<http://dx.doi.org/10.1016/j.acmx.2013.04.004>