



## DIAGNÓSTICO DE LAS ARRITMIAS Y LOS TRASTORNOS DE LA CONDUCCIÓN

# Utilidad de las derivaciones paraesternales altas en el diagnóstico del Síndrome de Brugada

Manlio F Márquez,<sup>1</sup> Ricardo Allende,<sup>2</sup> Iris Cazares-Campos,<sup>3</sup> Manuel Cárdenas<sup>1</sup>

<sup>1</sup>Médico adjunto del Departamento de Electrofisiología. Instituto Nacional de Cardiología Ignacio Chávez

<sup>2</sup>Médico Residente de Cardiología

<sup>3</sup>Médico pasante del Servicio Social. Instituto Nacional de Cardiología Ignacio Chávez

Recibido el 24 de agosto de 2009; aceptado el 20 de septiembre de 2009

### PALABRAS CLAVE

Síndrome de Brugada;  
Muerte súbita; Bloqueo de  
rama derecha del haz  
de His;  
Electrocardiografía;  
México.

### Resumen

**Objetivo:** algunos grupos han descrito el uso de las derivaciones paraesternales altas (DPA) en el síndrome de Brugada (SBr) por. Para comprobar su utilidad, se describen los hallazgos en tres pacientes representativos del SBr con el empleo de esas derivaciones. Se obtuvieron registros de los electrocardiogramas mediante la colocación de los electrodos V<sub>1</sub> a V<sub>3</sub> en el primero, segundo y tercer espacios intercostales paraesternales derechos y de V<sub>4</sub> a V<sub>6</sub> en el primero, segundo y tercer espacios intercostales paraesternales izquierdos. En los registros contra un total de 45 sujetos con bloqueo de rama derecha de otra etiología, se compararon las derivaciones V<sub>1</sub> y V<sub>2</sub> y se observó acentuación de la imagen de bloqueo de rama y elevación del segmento ST en los sujetos con SBr, mientras que en el grupo de los controles no se encontró mayor alteración. Estos casos ejemplifican la relevancia de las DPA para el diagnóstico del SBr.

### KEY WORDS

Brugada syndrome;  
Cardiac sudden death;  
Right bundle branch block;  
Electrocardiography;  
Mexico.

### Utility of high parasternal electrocardiographic leads in the diagnosis of Brugada Syndrome

#### Abstract

*The use of high right precordial (HPL) leads to "unmask" Brugada syndrome (BrS) has been described by some groups. We report a family with three cases of BrS. In two, HPL were obtained by placing V1 to V3 electrodes on the first, second, and third right parasternal spaces, and V4 to V6 on the first, second, and third left parasternal spaces. A control group of 45 subjects without BrS was also studied. Compared with standard V1 and V2 leads, the abnormal repolarization pattern of the BrS was accentuated only in the BrS cases using HPL. In none of the control subjects alterations of the J point or ST segment were observed in HPL. These observations exemplify the relevance of HPL for the diagnosis of the BrS.*

## Introducción

El síndrome de Brugada (SBr) es una entidad clínica y electrocardiográfica que se caracteriza por antecedentes familiares de muerte súbita, antecedente personal de muerte súbita inhibida, paro cardiaco reanimado, o ambos, en individuos por lo demás sanos y con corazones de estructura normal. Desde el punto de vista electrocardiográfico, se caracteriza por la presencia de una morfología que semeja un bloqueo de rama derecha del haz de His (BRDHH) en el que, a diferencia de lo habitual, hay elevación del punto J y del segmento ST en las derivaciones precordiales que exploran el ventrículo derecho ( $V_1$  a  $V_3$ ).<sup>1-3</sup> Se han descrito tres patrones electrocardiográficos, pero sólo uno se considera diagnóstico. Para aquellos casos en los que subsiste la duda (porque se observan otros dos patrones que no son diagnósticos), se ha descrito el uso de derivaciones precordiales altas (DPA) como una alternativa útil para "desenmascarar" o hacer evidente el patrón electrocardiográfico diagnóstico del SBr.<sup>4-7</sup> A continuación se describen los ECG de tres miembros de una familia con SBr. Se muestran los ECG estándar en todos los casos y las DPA en dos de ellos. Se comparan los hallazgos de estos casos con los de 45 sujetos sin SBr pero que tenían un ECG estándar con grados variables de BRDHH. En la **Figura 1** se encuentra el linaje familiar de los enfermos con SBr.

## Técnica de registro de las derivaciones paraesternales altas

Se realizó el registro de un ECG de superficie de 12 derivaciones habitual (ECG estándar). Las derivaciones paraesternales altas se obtuvieron colocando los electrodos que originalmente corresponden a las derivaciones  $V_1$  a  $V_3$  en el primero, segundo y tercer espacios intercostales derechos, a nivel de la línea paraesternal derecha, y aquellos que originalmente corresponden a las derivaciones  $V_4$  a  $V_6$ , en el primero, segundo y tercer espacios intercostales izquierdos, en el cruce con la línea paraesternal izquierda, como se muestra en la **Figura 2**. De esta manera, es posible comparar lo que ocurre con  $V_1$  y  $V_2$  estándar con los registros de esos mismos electrodos en las regiones paraesternales altas.

## Electrocardiogramas en el síndrome de Brugada

En la **Figura 3** se muestra el ECG del sujeto II-4, quien falleció en forma súbita a los 41 años de edad y quien había sufrido múltiples episodios de síncope que habían sido catalogados como crisis convulsivas. Se aprecia ritmo sinusal con intervalo PR de 0.20 s,  $\hat{A}$ QRS desviado a la izquierda ( $-45^\circ$ ), con BRDHH completo (duración del QRS de 0.16 s, complejo rsR empastado profundo empastado en  $V_6$ ), elevación del punto J y del segmento ST en la derivación  $V_2$ , QT de 460 ms, RR de 860 ms y QTc de 496 ms. Debido a que este ECG se recabó en forma retrospectiva, no se dispuso de DPA. En todos los miembros de la familia se documenta la presencia de un corazón de estructura normal por exploración física, ecocardiograma y prueba de esfuerzo.

En la **Figura 4A** se muestra el ECG del sujeto II-6, a quien se le implantó un desfibrilador automático a los 32

Figura 1. Linaje de una familia con síndrome de Brugada.

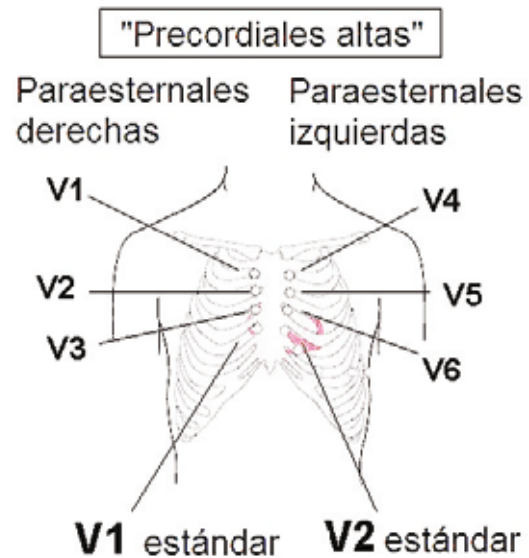
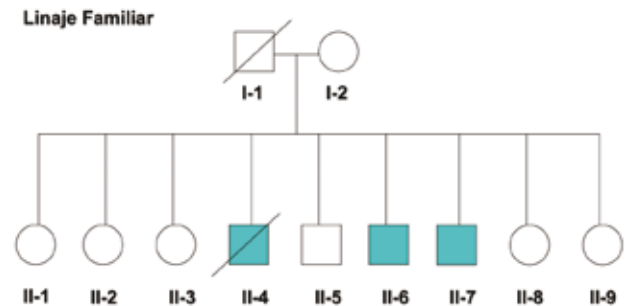


Figura 2. Modo de obtener las derivaciones paraesternales altas empleando un electrocardiógrafo convencional.



años de edad por síncope y paro cardiorrespiratorio resuelto con maniobras de reanimación. En el ECG de 12 derivaciones estándar se observa ritmo sinusal con intervalo PR de 0.20 s, imagen de bloqueo incompleto de rama derecha (QRS de 120 ms, complejo rsr en  $V_1$ ), elevación del punto J y el segmento ST de  $V_1$  a  $V_3$  con imagen en "silla de montar" en las derivaciones  $V_1$  y  $V_2$ , intervalo QT de 400 ms, RR de 1 160 ms y QTc de 371 ms. En la **Figura 4B** se observan las DPA. Nótese la aparición de un complejo rsR alto y empastado en  $V_1$  junto con la aparición del patrón característico del SBr en la derivación  $V_4$ , correspondiente al 1<sup>er</sup> EIC izquierdo y LPE.

En la **Figura 5A** se muestra el ECG de 12 derivaciones estándar del sujeto II-7, a quien se le implantó un desfibrilador automático por síncope y paro cardiorrespiratorio resuelto con maniobras de reanimación. Se observa ritmo sinusal con intervalo PR de 0.20 s e imagen de bloqueo incompleto de rama derecha (QRS polifásico, rsr de 120 ms en  $V_1$ ), elevación del punto J y el segmento ST de  $V_1$  a  $V_3$  con segmento ST cóncavo en  $V_1$  e imagen en "silla de montar" en la derivación  $V_2$ ; intervalo QT de 400 ms, RR de 1

Figura 3. ECG basal estándar del individuo II-4.

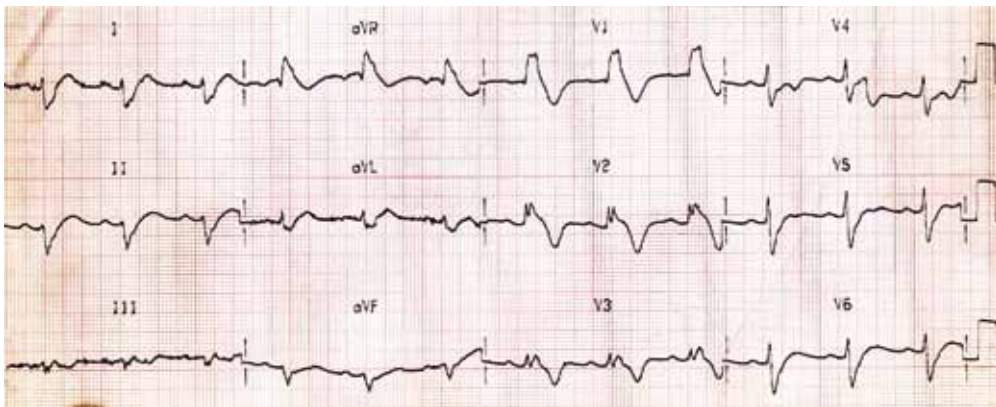
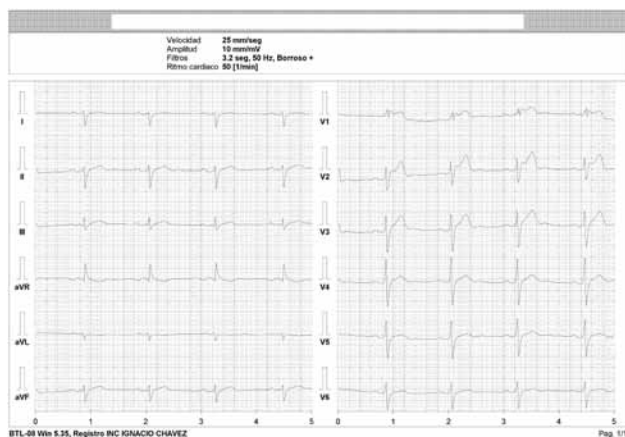
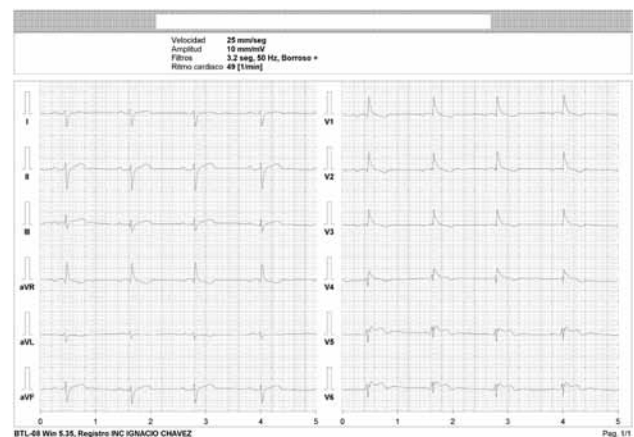
Figura 4 A. ECG basal estándar del individuo II-6. B. Derivaciones paraesternales altas del mismo sujeto

A



B



080 ms y QTc de 384 ms. En la **Figura 5B** se observan las DPA. Nótese el aumento de voltaje y el empastamiento de  $R^1$  junto con la aparición del patrón característico del SBr en las derivaciones  $V_1$  y  $V_2$  correspondiente al 1<sup>er</sup> y 2<sup>o</sup> EIC derechos y LPE.

### Derivaciones paraesternales altas en sujetos sin síndrome de Brugada

Para estudiar el efecto del BRDHH en las DPA se estudió un total de 45 sujetos sin SBr pero con BRDHH. Entre ellos se encontraban sujetos sanos, con cardiopatía isquémica o posoperados, en especial por corrección de tetralogía de Fallot o transposición de grandes vasos. Se midieron el complejo QRS, el segmento ST y el punto J en cada uno de sus ECG (estándar y DPA). En los que tenían elevación del punto J, se observó normalización del mismo en las DPA (Tabla 1).

En cuanto a la dispersión y distribución de los datos, se observó un promedio de diferencia entre  $V_1$  y la precordial alta derecha de 0.02 mm, con desviación estándar de 0.75 mm; en cuanto a la elevación del punto J, se observó disminución de 2 mm en un caso, 1 mm en seis casos, sin variación en 32 casos, aumento de 1 mm en un caso, aumento de 2 mm en tres casos, mientras que en  $V_2$ , al

compararse con la precordial alta izquierda, se observó un promedio de -0.18 mm con desviación estándar de 0.88 mm y se observó disminución de 3 mm en un caso, disminución de 2 mm en tres casos, disminución de 1 mm en cinco casos, sin variación en 32 casos, aumento de 1 mm en un caso y aumento de 2 mm en dos casos.

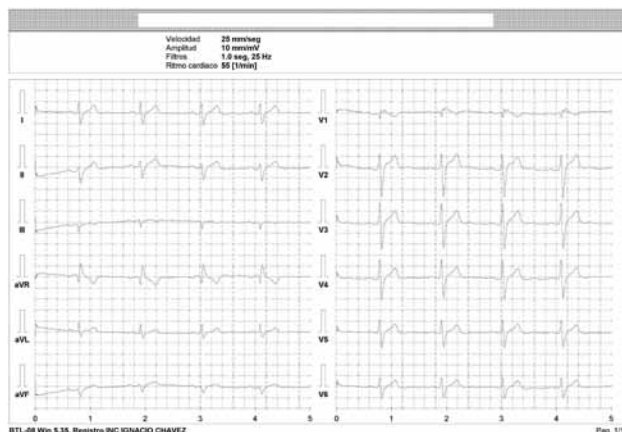### Discusión

Con el fin de establecer el diagnóstico del SBr se han empleado varios criterios y técnicas. Entre las más útiles para desenmascarar el patrón electrocardiográfico diagnóstico se encuentra la prueba con agentes antiarrítmicos bloqueadores de los canales del sodio como la ajmalina o la propafenona. Estas sustancias inducen la aparición de la morfología cóncava característica en las derivaciones precordiales derechas estándar.<sup>8</sup> El uso de derivaciones precordiales altas en el SBr se ha propuesto con el fin de desenmascarar algunos casos de difícil diagnóstico.<sup>6,9,10</sup>

Para comprobar la utilidad de las DPA en el diagnóstico del SBr, se describen los hallazgos característicos con el empleo de esas derivaciones en pacientes con SBr y con distintas morfologías electrocardiográficas. La acentuación de los cambios electrocardiográficos en estos individuos contrasta claramente con los casos control, en quienes

Figura 5 A. ECG basal estándar del individuo II-7. B. Derivaciones paraesternales altas del mismo sujeto.

A



B

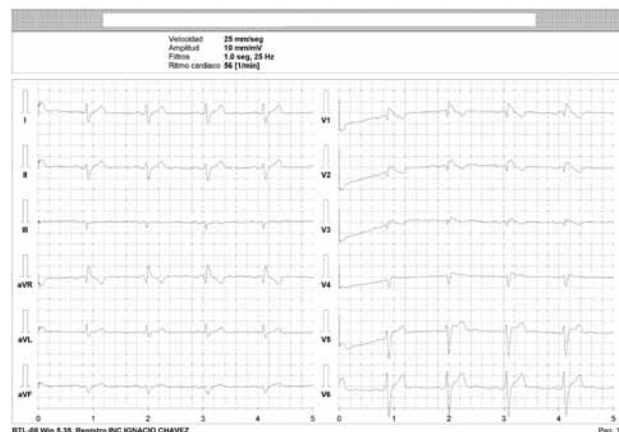


Tabla 1. Datos y distribución de sujetos normales (en mm).

	JV <sub>1</sub>	JV <sub>2</sub>	RP <sub>1</sub>	LP <sub>1</sub>	Diferencias derechas	Diferencias izquierdas
MEDIA	0.27	0.40	0.29	0.22	0.02	0.18
STD DEV	0.65	1.25	0.84	0.82	0.78	0.88

no existen cambios en las derivaciones altas. Incluso en aquéllos en quienes había una ligera elevación del punto J y el segmento ST en las derivaciones V<sub>1</sub> o V<sub>2</sub> estándar o en ambas, en la gran mayoría se observó normalización en las derivaciones altas ( $p < 0.0001$ ).

Las dos hipótesis que en la actualidad pueden explicar el SBr, el modelo de repolarización<sup>11</sup> y el de despolarización,<sup>12</sup> pueden asimismo explicar estos hechos ya que en ambos casos se produce un vector tardío que va de endocardio a epicardio y se dirige hacia adelante y hacia arriba. En cambio, el vector característico del BRDHH se dirige a través del tabique de izquierda a derecha y de atrás hacia delante.<sup>13</sup>

## Conclusión

El empleo de las DPA es un método sencillo, fácil de obtener en el consultorio, que permite distinguir a los sujetos con SBr de aquéllos con "morfologías similares".

Los autores agradecen a Claudia García su colaboración en la preparación del manuscrito.

## Bibliografía

1. Brugada P, Brugada J. Right bundle branch block, persistent ST segment elevation and sudden cardiac death. *J Am Coll Cardiol* 1992;20:1391.
2. Antzelevitch C, Brugada P, Brugada J, Brugada R, Towbin JA, Nademanee K. Brugada syndrome:1992-2002. *J Am Coll Cardiol* 2003;41:1665-71.
3. Asensio LE, Álvarez MB, Lozano DE, Fariás VA, Brugada TR, Brugada TP, et al. Elevación del ST, bloqueo de rama derecha

- y muerte súbita. Síndrome de Brugada. *Arch Inst Cardiol Méx* 2000;70: 301-11.
4. Takagi M, Toda I, Takeuchi K, Yoshikawa J. Utility of right precordial leads at higher intercostal space positions to diagnose Brugada syndrome. *Pacing Clin Electrophysiol* 2002;25:241-2.
5. Sangwatanaroj S, Prechawat S, Sunsaneewitayakul B, Sitthiso-  
ok S, Tosukhowong P, Tungsanga K. Right ventricular electrocar-  
diographic leads for detection of Brugada syndrome in sudden  
unexplained death syndrome survivors and their relatives. *Clin  
Cardiol* 2001;24:776-81.
6. Sangwatanaroj S, Prechawat S, Sunsaneewitayakul B, Sitthi-  
sook S, Tosukhowong P, Tungsanga K. New electrocardiographic  
leads and the procainamide test for the detection of the Bru-  
gada sign in sudden unexplained death syndrome survivors and  
their relatives. *Eur Heart J* 2001;22:2290-6.
7. Wilde AM, Antzelevitch C, Borggreffe M, Brugada J, Brugada R,  
Brugada P, Corrado D, Hauer RN, Kass RS, Nademanee K, Prio-  
ri SG, Towbin JA. Proposed diagnostic criteria for the Brugada syn-  
drome. *Eur Heart J* 2002; 23(21):1648-54.
8. Wilde AM, Antzelevitch C, Borggreffe M, Brugada J, Brugada  
R, Brugada P, et al. Proposed diagnostic criteria: A consensus re-  
port. *Circulation* 2002;106:2514-9.
9. Shimizu W, Matuso K, Takagi M, Tanabe Y, Aiba T, Taguchi A,  
et al. Body surface distribution and response to drugs of ST seg-  
ment elevation in Brugada syndrome: clinical implications of  
eighty-seven-lead body surface potential mapping and its appli-  
cation to twelve-lead electrocardiograms. *J Cardiovasc Electro-  
physiol* 2000;11:396-404.
10. Márquez MF, Allende R, Morales JL. Unmasking the Brugada  
syndrome with high parasternal leads. *Europace* 2007;9:1216.
11. Kurita T, Shimizu W, Inagaki M, Suyama K, Taguchi A, Satomi  
K, et al. The electrocardiographic mechanism of ST elevation in  
Brugada syndrome. *J Am Coll Cardiol* 2002;40:330-4.
12. Meregalli PG, Wilde AA, Tan HL. Pathophysiological mecha-  
nisms of Brugada syndrome: depolarization disorder, repolariza-  
tion disorder, or more? *Cardiovasc Res* 2005;67:367-78.
13. Sodi PD, Thomson P, Barbato E. El Electrocardiograma intra-  
cavitario humano. *Arch Ins Cardiol Mex* 1948;44:65.