

REVISIÓN DE TEMAS CARDIOLÓGICOS

“Necrosis” septales y parietales con bloqueos periféricos monofasciculares

Alfredo de Micheli,* Gustavo A Medrano*

Resumen

Se describen las manifestaciones eléctricas de zonas inactivables septales y parietales izquierdas, así como de aquéllas localizadas en regiones parietales derechas y de las biventriculares, en ausencia de trastornos de la conducción. Se señalan, por otro lado, los cambios del proceso de activación ventricular en presencia de bloqueos periféricos aislados izquierdos y derechos. Se exponen asimismo los hallazgos electrocardiográficos correspondientes a la asociación de zonas miocárdicas inactivables con bloqueos de las subdivisiones anterior y posterior izquierdas, respectivamente. Estos trastornos de la conducción ventricular pueden ocultar o reducir la manifestación eléctrica de miocardio inactivable. Se describe un ejemplo, en que un BSAI transitorio oculta la manifestación eléctrica de miocardio inactivable anteroseptal. En otro ejemplo, un BSPI reduce la manifestación eléctrica de una zona inactivable en la cara diafragmática del ventrículo izquierdo. Se muestran igualmente los aspectos electrocardiográficos de la asociación de un infarto biventricular anterior con bloqueo de la subdivisión anterior derecha (BSAD), que por sí mismo no modifica los signos de “necrosis”. Tampoco la presencia de un bloqueo de la subdivisión posterior derecha logra ocultar los signos electrocardiográficos de miocardio inactivable. Hay que tener siempre presente la posibilidad de asociación de daño miocárdico por infarto o miocardiopatía con bloqueos ventriculares proximales y distales. Los primeros, en general, no ocultan la manifestación eléctrica de una zona inactivable septal, mientras que los bloqueos periféricos izquierdos pueden modificar los signos de “necrosis” septal y parietal.

Summary

SEPTAL AND PARIETAL DEAD MYOCARDIUM WITH PERIPHERAL MONOFASCICULAR BLOCKS

We describe the electrical manifestations of dead left septal, left and right parietal myocardium and those of biventricular location, reviewing the electrocardiographic signs of the isolated left and right peripheral blocks. We also describe the electrical manifestations of dead myocardium accompanied by a left anterior subdivision block (LASB) and a left posterior subdivision block (LPSB). These ventricular conduction disorders can reduce or conceal the electrical manifestation of the dead zone. We present a case in which a transient LASB conceals the electrical manifestation of dead anteroseptal myocardium. The association of diaphragmatic dead myocardium with LPSB reduces the electrocardiographic manifestation of dead tissue. We show the electrocardiographic findings obtained in a case of a biventricular anterior infarct with a right anterior subdivision block (RASB), as well as an ECG corresponding to the association of a dead myocardial zone with a right posterior subdivision block (RPSB). These ventricular conduction disorders do not generally conceal the electrocardiographic signs of dead myocardial tissue. The possible association of myocardial damage due to an infarct or a myocardiopathy with ventricular proximal and peripheral blocks must be kept in mind. Besides, it is important to consider that proximal blocks do not modify substantially the signs of dead myocardial tissue, whereas peripheral blocks can reduce or conceal these signs. (Arch Cardiol Mex 2004; 74:306-314).

* Del Instituto Nacional de Cardiología “Ignacio Chávez”. México.

Correspondencia: Alfredo de Micheli. Instituto Nacional de Cardiología “Ignacio Chávez” (INCICH, Juan Badiano No. 1 Col. Sección XVI, Tlalpan 14080 México, D.F.).

Recibido: 13 de mayo de 2003

Aceptado: 3 de julio de 2003

Palabras clave: Bloqueos periféricos monofasciculares aislados. Bloqueos periféricos monofasciculares con infarto septal. Bloqueos periféricos monofasciculares con infarto parietal.

Key words: Isolated peripheral monofascicular blocks. Peripheral monofascicular blocks with septal infarcts. Peripheral monofascicular blocks with parietal infarcts.

Signos ECG de zona inactivable

En publicaciones anteriores¹ hemos expuesto los criterios de la Escuela Mexicana de Electrocardiografía acerca del concepto electrofisiopatológico de miocardio inactivable: despolarización diastólica acentuada de las fibras miocárdicas, que les impide activarse o sea descargar sus propios potenciales de acción.

"Necrosis" septal

La zona inactivable localizada en la mitad inferior del tabique interventricular afecta esencialmente las primeras fuerzas electromotrices originadas por el proceso de activación ventricular. Si se localiza en la masa septal izquierda media y baja, suprime la manifestación del primer vector de la despolarización ventricular (Ii). Por eso, se establece el predominio temprano de fuerzas electromotrices parietales izquierdas, laterales medias y bajas, con desviación del vector resultante de los primeros 15 ó 20 mseg de la activación de los ventrículos hacia la izquierda y atrás del punto de origen de dicho vector.² Se observa, por tanto, una disminución del voltaje y de la duración de las fuerzas electromotrices iniciales de la despolarización ventricular. Si están afectadas ambas masas septales, pueden manifestarse las primeras fuerzas parietales derechas, que se originan en regiones paraseptales anteriores o anterolaterales. Por lo que toca al diagnóstico diferencial entre la presencia de una zona inactivable septal y los cambios de la rotación cardíaca sobre el eje longitudinal (dextrorrotación) o los trastornos de la conducción ventricular izquierda, deben tenerse presentes ciertos aspectos esenciales. Una dextrorrotación acentuada, al desviar la orientación del primer vector septal (Ii) muy hacia adelante, puede suprimir su manifestación en las derivaciones precordiales derechas pero no logra invertir el arranque anterior de la curva vectocardiográfica ventricular. De manera análoga un bloqueo troncular izquierdo (BRIHH) con fenómeno de "salto de onda"³ no hace desaparecer el arranque mencionado, que ahora se debe a la manifestación del primer vector septal derecho.

"Necrosis" parietal izquierda

Los signos electrocardiográficos propios del miocardio inactivable localizado en la cara diafragmática del ventrículo izquierdo consisten en el registro de los complejos intraventriculares QS en caso de extensión transmural y de complejos QR, con onda Q anormal i.e. empastada y ancha, en caso de una localización subendocárdica que rebasa los límites del endocardio eléctrico.⁴

La presencia de fibras miocárdicas muy despolarizadas en las regiones posterolaterales basales (dorsales) del ventrículo izquierdo suprime o reduce considerablemente las fuerzas electromotrices que deberían originarse entre los 32 y los 48 mseg después del comienzo de la activación ventricular. Por eso, se incrementa la manifestación de fuerzas electromotrices originadas en porciones anterosuperiores de la pared libre ventricular izquierda. Éstas producen el alto voltaje de la onda R en las derivaciones transicionales. Si el infarto dorsal es reciente, la lesión subepicárdica correspondiente da origen a un desnivel positivo del segmento RS-T en derivaciones torácicas posteriores izquierdas, p. ej. V₇ a V₉, y a desnivel negativo, de concavidad superior, de RS-T en las precordiales derechas (imagen en espejo). En el caso de un infarto dorsal subagudo, la isquemia subepicárdica correspondiente se revela por ondas T negativas de tipo primario en derivaciones torácicas posteriores izquierdas y ondas T altas y acuminadas en derivaciones precordiales derechas (imagen en espejo de la isquemia dorsal). Un área de infarto, que abarca la mitad inferior del tabique interventricular y regiones postero-inferiores (en casquete), afecta sobre todo a las fuerzas iniciales y, en parte, a las intermedias del proceso de activación ventricular. Se impone, pues, la manifestación de fuerzas electromotrices dirigidas hacia arriba. Los complejos ventriculares en W, registrados en aVF, D_{II} y D_{III}, revelan la localización posteroinferior de la zona inactivable.⁵ La pequeña onda R inicial empastada en aVR indica la invasión posteroseptal y la onda R de alto voltaje, a partir de V₁, corresponde a la extensión posterior y dorsal. La onda T negativa de tipo primario en aVF, D_{II} y D_{III}, señala la existencia de isquemia subepicárdica en la cara diafragmática del ventrículo izquierdo.

“Necrosis” parietal derecha

a) Anterior

El registro de complejos QS en V_{3R} , V_1 y V_2 , a veces también en V_{4R} , en presencia de complejos ventriculares de tipo rS en las derivaciones situadas a la derecha y a la izquierda de las mencionadas, es un hallazgo sugestivo de zona inactivable en la cara anterior del ventrículo derecho. Esto es válido, aunque los complejos QS se observen solamente en un 20 – 25% de los casos.

Sin embargo, no debe olvidarse que en la cardiopatía pulmonar crónica, consecutiva a neumopatía obstructiva, pueden registrarse complejos QS en V_1 y V_2 a veces también en V_3 , en ausencia de infarto septal o parietal derecho. Además, en presencia de cardiopatía hipertensiva pulmonar aguda o subaguda, puede haber signos de lesión e isquemia subepicárdicas en dichas derivaciones,⁶ así como complejos qR o QR en V_{3R} y V_1 y aun en las derivaciones bajas, lo que refleja una dilatación de la aurícula derecha. Pero, en estos casos, la onda Q es limpia y de duración no superior a 0.04 seg.

Por lo que toca a los signos de lesión subepicárdica ventricular derecha, ésta se manifiesta por desnivel positivo del segmento RS-T, más acentuado en V_{3R} , V_1 y V_2 que en V_3 ,⁷ mientras que, en presencia de un infarto antero-septal, el desnivel positivo de RS-T es más importante en V_3 que en V_1 .^{8,9} A veces, dicho segmento aparece isoeléctrico en V_1 y V_2 , siendo elevado y de convexidad superior en V_{3R} y V_{4R} .⁸ Este hallazgo electrocardiográfico debe hacer pensar, por ende, en un infarto parietal derecho.

b) Posterior

La existencia de una zona inactivable en regiones posteriores o posterolaterales del ventrículo derecho causa modificaciones del complejo ventricular en las derivaciones unipolares torácicas de V_{6R} a V_{4R} y, en los corazones horizontales y semihorizontales, aun en las derivaciones unipolares abdominales altas MD y ME.¹⁰⁻¹³ Los registros obtenidos en estas últimas derivaciones se asemejan a los conseguidos en las derivaciones unipolares torácicas derechas, lo que permite establecer el diagnóstico diferencial con una simple dilatación de la aurícula derecha.

Ciertos autores¹⁴ consideran que sólo V_{4R} y V_{3R} son derivaciones útiles para definir la ex-

tensión real del infarto a la pared libre del ventrículo derecho, con base en un cotejo entre los trazos de sujetos normales y los de sujetos con infarto del ventrículo derecho. Pero, en nuestra experiencia, el registro de complejos QS, QR o en W en V_{6R} y V_{5R} , con morfologías semejantes a las registradas en MD, aumenta la sensibilidad diagnóstica y permite establecer de manera más precisa la extensión del área de infarto.

El desnivel positivo del segmento RS-T en las derivaciones unipolares torácicas derechas tiene valor en presencia de signos de zona inactivable o durante la evolución del síndrome de infarto. El dato aislado refleja un fenómeno transitorio. Por otra parte, las solas alteraciones del complejo ventricular en las derivaciones mencionadas corresponden a la fase de infarto antiguo o cicatrizado. Más aún, en alrededor del 25% de los infartos posteriores del ventrículo izquierdo, queda involucrada también la masa septal posterior, lo que produce elevación del segmento RS-T en V_{4R} . Por todo lo antes dicho, un desnivel positivo de RS-T en las unipolares torácicas derechas por sí solo no puede tener valor absoluto para el diagnóstico de invasión parietal derecha por el área de infarto.

Infartos biventriculares

Los hallazgos electrocardiográficos sugestivos de infarto biventricular posterior pueden resumirse de la siguiente manera:

1. Datos de infarto posterior izquierdo en evolución.
2. Presencia de complejos ventriculares QR con Q anormal, QS o en W en las derivaciones unipolares torácicas derechas de V_{3R} a V_{5R} , con o sin bloqueo derecho proximal o distal.
3. En general, las alteraciones del complejo ventricular aparecen más precozmente en las unipolares torácicas derechas que en aVF y D_{III} . A veces, dichos complejos se alteran sólo en las derivaciones unipolares torácicas derechas; en ocasiones, corresponden a un infarto derecho antiguo y a uno izquierdo reciente o viceversa. El diagnóstico diferencial con la embolia pulmonar debe basarse en el conjunto del cuadro clínico y de los estudios de gabinete.
4. El vector medio manifiesto de lesión no explica por sí mismo los desniveles del segmento

RS-T observados en las regiones posterolaterales del hemitórax izquierdo y en las regiones torácicas anteriores derechas. Por lo tanto, debe investigarse de manera acuciosa si los desniveles de RS-T son o no son interpolables y, por ende, si existen efectos locales. Resultaría útil efectuar una prueba de tolerancia al ejercicio de bajo nivel en la tercera semana de evolución del síndrome, registrando las derivaciones V_{3R} y V_{4R} . Así podría manifestarse un desnivel positivo de RS-T en dichas derivaciones.

Bloqueos periféricos o distales

Bloqueo de la subdivisión anterior izquierda (BSAI).

El BSAI consiste en retardo y lentitud del proceso de activación miocárdica en el área de distribución de la subdivisión anterior izquierda: porciones anteriores mediosuperiores de la masa septal y de la pared libre del ventrículo izquierdo.¹⁵ En este caso, se reduce o se anula la contribución de la masa septal izquierda mediosuperior a la electrogénesis del primer vector septal. Predomina, pues, la manifestación de las fuerzas electromotrices de las porciones centrales y posteriores del tercio medio del tabique interventricular. Dada la situación del tabique y el avance de los frentes de onda de izquierda a derecha, el

primer vector de la activación ventricular (Ii) apunta hacia adelante, abajo y más a la derecha que en condiciones normales (Fig. 1). La orientación del vector IIIi no se modifica sensiblemente, aunque su manifestación tiende a adelantarse porque ahora éste corresponde sólo a fuerzas electromotrices laterales bajas del ventrículo izquierdo. El vector basal, en este caso el IIIi, se dirige hacia la izquierda, arriba y atrás por el predominio de las fuerzas electromotrices de las regiones en donde se origina. Por tales razones, se producen prolongación del tiempo de inicio de la deflexión intrínsecoide del complejo ventricular (TIDI) y empastamiento de la onda R sólo en las derivaciones que exploran las regiones basales del ventrículo izquierdo (habitualmente la unipolar aVL). Por su lado, la ausencia de "salto de onda" explica el porqué no se invierten las ondas T en las derivaciones correspondientes a la zona afectada. Para el diagnóstico se necesita el signo eléctrico directo, a saber, la evidencia de un retardo de la activación en un área circunscrita del ventrículo izquierdo: empastamiento del vértice de la onda R y prolongación del TIDI sólo en las derivaciones que exploran la zona afectada. Este retardo local del proceso de despolarización provoca asincronismo del fenómeno eléctrico entre las regiones superiores y las inferiores del ventrículo homolateral.

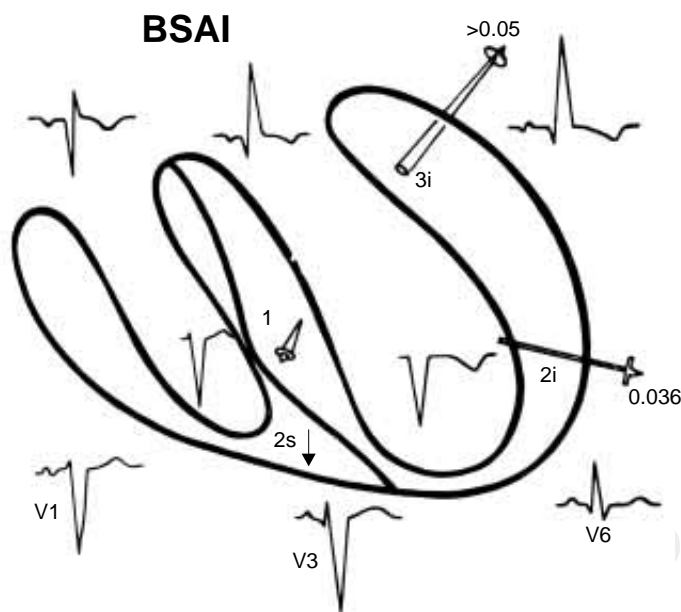


Fig.1. Representación esquemática de los principales vectores resultantes de la activación ventricular en presencia de un BSAI. 1 = vector Ii; 2i = IIi; 2s = IIs; 3i = IIIi.

BSAI + zona inactivable septal

Cuando un BSAI se asocia a una zona inactivable anteroseptal, al hacer lenta la activación de las regiones anterolaterales basales de la pared libre del ventrículo izquierdo, causa aumento de las fuerzas electromotrices anteriores y la desviación del primer vector septal izquierdo (Ii) hacia abajo y adelante. Por eso, los complejos ventriculares QS en las derivaciones V_2 a V_4 se vuelven de tipo rS con disminución de voltaje de la pequeña onda R inicial de V_1 a V_3 .¹⁶

Ejemplo

Los electrocardiogramas pertenecientes a un hombre de 59 años, que llegó en 1976 a nuestro Instituto con un cuadro de infarto agudo del miocardio, demostraron claramente la capacidad de ocultar o reducir la manifestación de una zona inactivable anteroseptal por un BSAI.¹⁷ El primer trazo proporcionaba signos de zona inactivable en la mitad inferior del tabique interventricular (QS en V_2 , qrs en V_3) y en regiones paraseptales anteriores izquierdas (QS en aVL),

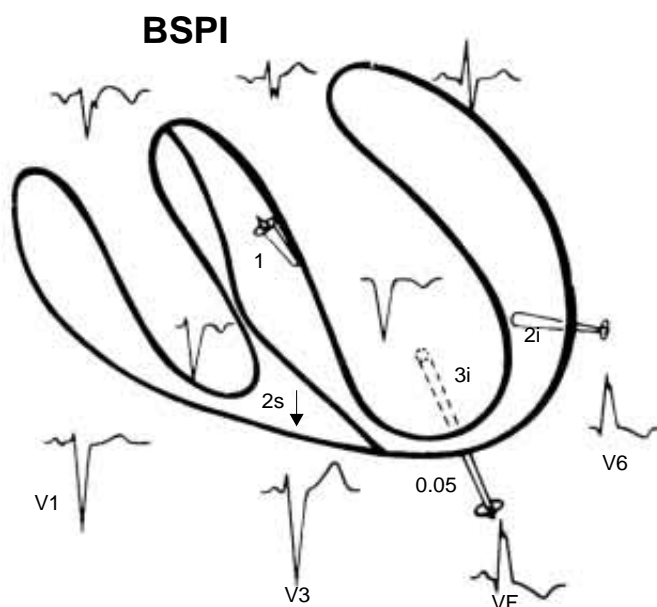


Fig. 2. Representación esquemática de los principales vectores resultantes de la activación ventricular en presencia de un BSPI. 1 = vector Ii; 2i = Ili; 2s = IIs; 3i = IIIi.

así como datos de lesión e isquemia subepicárdicas anteroseptales y laterales izquierdas (desnivel positivo convexo del segmento RS-T de V_2 a V_4 y en aVL). Había asimismo onda T negativa de tipo primario de V_2 a V_5 y en DI. Otro trazo, obtenido al día siguiente, reveló la asociación de un BSAI por la prolongación del TIDI (60 mseg) y el empastamiento de la onda R en aVL, mientras que el TIDI era de 40 mseg –y la onda R limpia– en V_6 siendo la diferencia de 20 mseg. Los complejos ventriculares eran de tipo rS de V_1 a V_3 y $S > R$ en V_4 , por lo que se habían cancelado los signos de zona inactivable anteroseptal. Un trazado registrado pocos días después se caracterizó por la desaparición del BSAI y la reaparición de las morfologías QS en V_2 y V_3 . De hecho, el BSAI transitorio provocó una desviación del primer vector septal izquierdo, que no había desaparecido del todo, hacia abajo y adelante. Esto explica la presencia de una pequeña onda R de V_1 a V_3 en el trazo correspondiente.

Bloqueo de la subdivisión posterior izquierda (BSPI)

Este trastorno de la conducción ventricular hace que el proceso de activación se retarde y se vuelva lento en porciones posteroinferiores de la masa septal izquierda y de la pared libre del ventrícu-

lo izquierdo,¹⁸⁻²⁰ sobre todo en las regiones basales posteriores. Da origen, por ende, a un importante vector IIIi dirigido hacia abajo, atrás y a la izquierda, que se manifiesta alrededor de 50 mseg tras el comienzo de la activación ventricular (Fig. 2).

Así pues, el vértice de la onda R aparece empastado y el TIDI prolongado en la unipolar aVF, a veces aun en V_6 , cuando dichas derivaciones exploran el ventrículo izquierdo (corazón intermedio, semivertical y vertical). El TIDI en las derivaciones bajas supera en 10 ó 15 mseg al observado en aquellas derivaciones que exploran las regiones basales del ventrículo mencionado, p. ej. aVL.

BSPI + zona inactivable posteroinferior

Es bastante frecuente la asociación de un BSPI con una zona inactivable transmural posteroinferior. Debería ésta, por sí sola, permitir a los electrodos de las derivaciones bajas (aVF) registrar el complejo intraventricular izquierdo: QS. Pero la duración aumentada de los frentes de onda, que se desarrollan en las regiones inferiores del ventrículo izquierdo afectadas por el bloqueo, hace que el importante vector izquierdo tardío (IIIi) se dirija hacia abajo dando origen a una onda R terminal y reduciendo la duración de la onda Q patológica del complejo ventricular en las derivaciones bajas. El BSPI se reconoce por el empastamiento del vértice de R y la prolongación más o menos acentuada del TIDI en aVF, a veces también en V_6 y V_7 .

Ejemplo

El electrocardiograma de la Figura 3 pertenece a un enfermo con aterosclerosis cardiovascular. La tira A (control) muestra $\dot{A}QRS_F$ a $+55^\circ$ y la duración del complejo ventricular = 130 mseg en D_{II} . En aVF la onda R tiene alto voltaje, el vértice de R aparece empastado y el TIDI es de 60 mseg, mientras que es de 40 mseg en aVL. Tales datos sugieren un BSPI y las pequeñas ondas Q empastadas en D_{II} , D_{III} y aVF hacen pensar en la existencia de una zona inactivable subendocárdica en la cara diafragmática. En la tira B, registrada unas horas después, los signos de BSPI han desaparecido y los complejos ventriculares se han vuelto de tipo QS en D_{III} y aVF. Además, en el trazo completo, la pequeña onda R inicial se ha reducido de V_1 a V_3 , en donde el complejo ventricular es de tipo QS. Esto indica la existencia de una zona inactivable anteroposterior transmural apical (en cas-

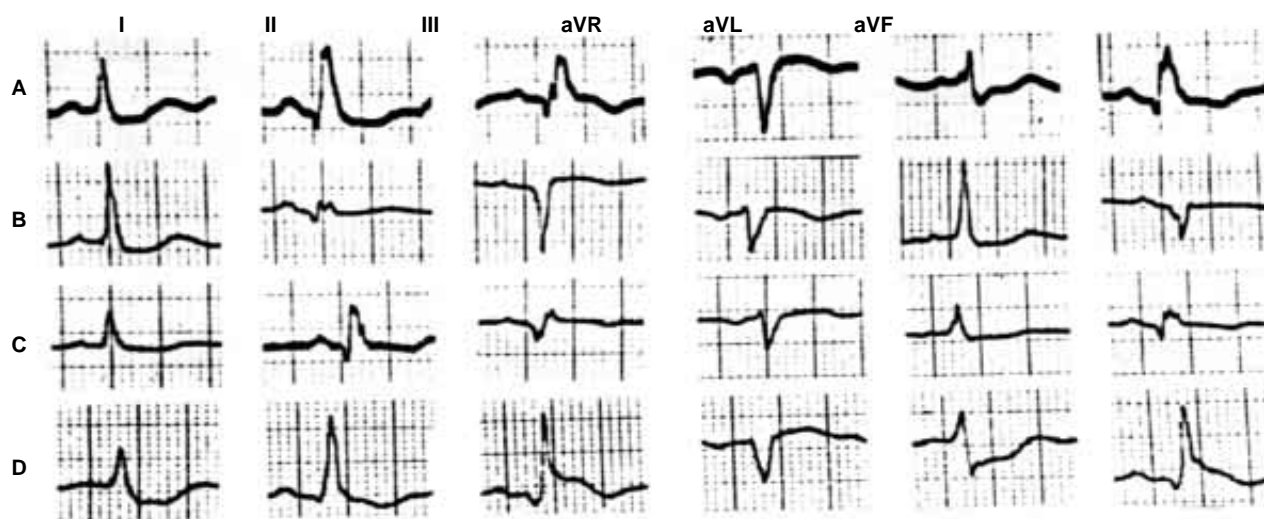


Fig.3. Trazos electrocardiográficos correspondientes a un hombre con enfermedad aterosclerótica cardiovascular. En la tira B, se observan signos de zona inactivable transmural posteroinferior: complejos ventriculares QS en aVF y D_{III}. La tira C, obtenida dos días después, muestra un BSPI agregado: onda R terminal empastada y TIDI = 90 mseg en aVF. Ahora la manifestación eléctrica de la zona inactivable posteroinferior está reducida: hay una pequeña onda Q de 35 mseg en aVF. Por eso, la zona inactivable parece ser subendocárdica y no transmural.

quete). Dos días más tarde, el ECG (tira C) muestra nuevamente una onda R tardía empastada y una pequeña onda Q de 35 mseg en aVF, lo que por sí solo haría pensar en una zona inactivable subendocárdica en la cara diafragmática. La tira D, obtenida a los 30 días en coincidencia con un episodio coronario agudo, señala una acentuación del grado del BSPI por el aumento de voltaje de la onda R en D_{II}, D_{III} y aVF (TIDI = 60 mseg en aVF), con duración reducida de la pequeña onda Q en dichas derivaciones.

Bloqueo de la subdivisión anterior derecha (BSAD)

El BSAD causa un retardo y una lentitud de la activación del miocardio, circunscritos en las estructuras de la cámara de salida del ventrículo homolateral: porciones anterosuperiores de la masa septal derecha y regiones paraseptales derechas anteriores altas.²¹ Por consiguiente, el $\hat{A}QRS_F$ se desvía hacia arriba y a la derecha o a la izquierda de -90° , la onda R tardía aparece empastada y se prolonga el TIDI solamente en aVR.

Los bloqueos periféricos derechos, al igual que los izquierdos, pueden asociarse a una zona inactivable del miocardio ventricular. Pero, a diferencia de los izquierdos, generalmente no logran ocultarla.

Ejemplo

En el caso correspondiente a la *Figura 4* (hombre de 48 años), el ECG indica la existencia de mio-

cardio inactivable, con isquemia aparentemente transmural, en la mitad inferior del tabique interventricular y extensión a la pared libre anterior del ventrículo derecho y a regiones subendocárdicas apicales del ventrículo izquierdo. Coexiste un BSAD por la prolongación del TIDI a 70 mseg en aVR y V_{6R}. La localización electrocardiográfica de la zona inactivable fue confirmada por los hallazgos ecocardiográficos: "necrosis" septal inferior y anteromedial del ventrículo derecho.⁵ El bloqueo periférico derecho no ha modificado sensiblemente los signos de miocardio inactivable.

Bloqueo de la subdivisión posterior derecha (BSPD)

Este bloqueo causa un retardo y una lentitud de la activación del miocardio ventricular derecho, limitados a las porciones septales posteriores derechas y a las posterolaterales medias y bajas de la pared libre homolateral.²² El $\hat{A}QRS_F$ se orienta, por tanto, hacia abajo y más o menos a la derecha de $+90^\circ$. Así pues, se registran empastamiento de la onda R y prolongación del TIDI en las derivaciones que miran hacia las regiones bajas del ventrículo afectado: las unipolares torácicas derechas y también las abdominales altas MD y ME en corazones semihorizontales u horizontales. La diferencia entre el TIDI en porciones parietales y el obtenido en regiones antroseptales bajas del ventrículo derecho es de 30 mseg o más.²³

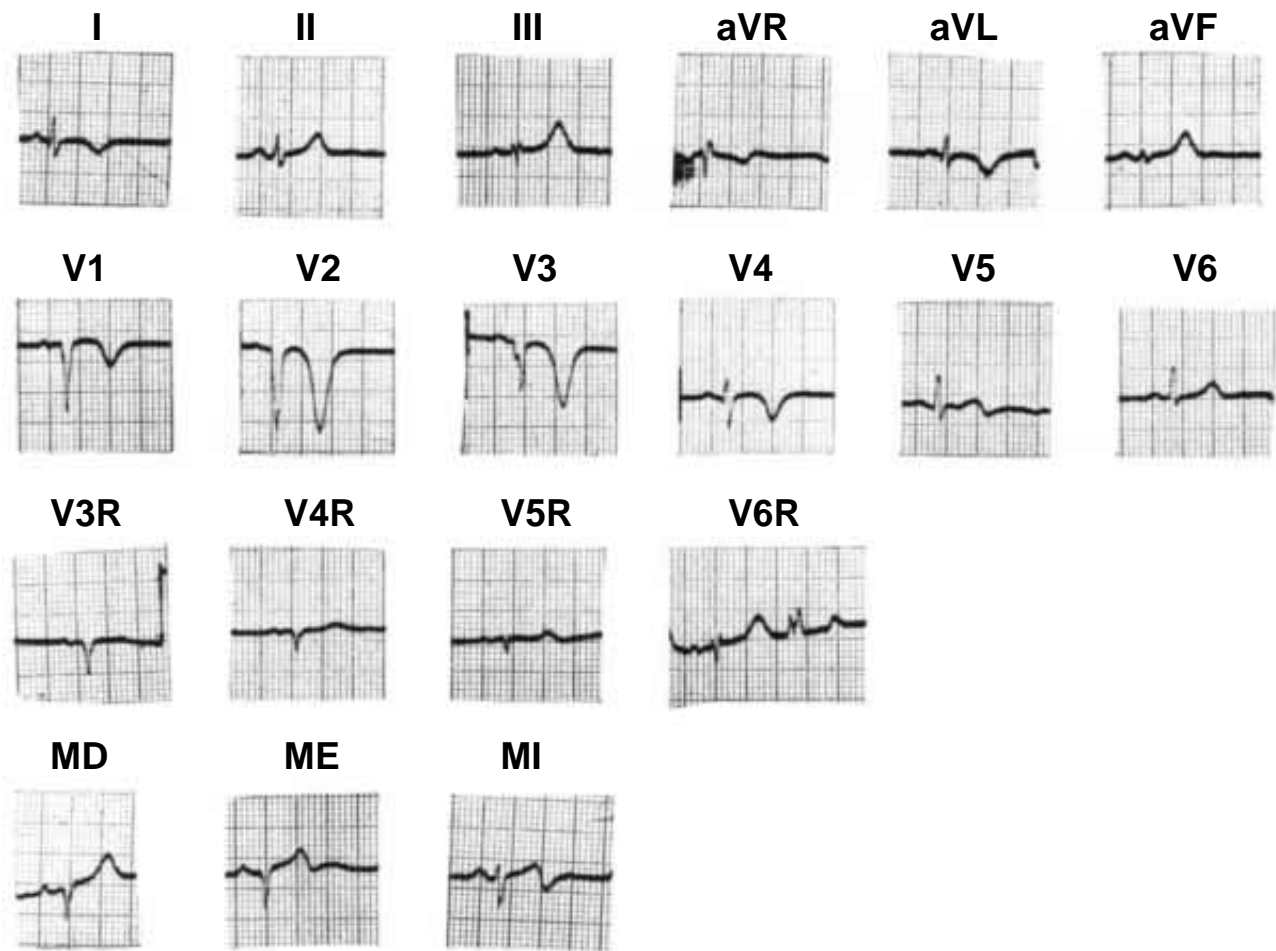


Fig. 4. ECG correspondiente a un hombre de 48 años. Muestra signos de la existencia de miocardio inactivable en la mitad inferior del tabique interventricular con extensión a la pared anterior del ventrículo derecho y a regiones apicales del ventrículo izquierdo. Coexiste un BSAD por la prolongación del TIDI a 70 msec en aVR y V_{6R}. Este trastorno de la conducción ventricular no ha modificado los signos de la zona inactivable miocárdica.

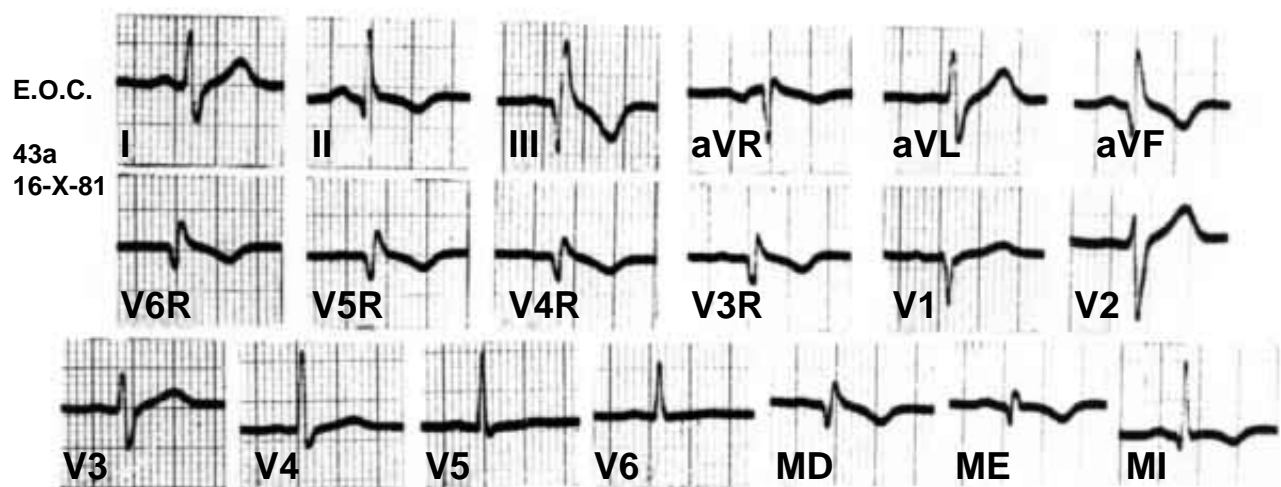


Fig. 5. ECG perteneciente a un hombre de 43 años. Muestra signos de zona inactivable biventricular posteroinferior y anteroapical, así como un BSPD que no logra enmascarar la manifestación electrocardiográfica del miocardio inactivable.

El BSPD puede asociarse a veces con una zona miocárdica inactivable posteroinferior, con frecuencia biventricular.

Ejemplo

El ECG de la *Figura 5* pertenece a un hombre de 43 años con infarto biventricular posterolateral, asociado a un bloqueo de la subdivisión posterior derecha (BSPD). Las derivaciones II, III y aVF muestran los signos clásicos de un infarto posteroinferior del ventrículo izquierdo: complejos ventriculares QR con onda Q de 0.045 seg y onda T negativa de tipo primario. Las unipolares torácicas derechas de V_{6R} a V_{3R} proporcionan signos de zona inactivable parietal derecha: complejos ventriculares QR, con onda Q de 0.045 seg, y onda T negativa de tipo primario. En V_1 hay una pequeña onda R inicial de tipo embrionario y una onda S con muesca terminal. Los complejos ventriculares son de tipo qRs de V_4 a V_6 (TIDI = 0.045 seg en V_6). Las morfologías registradas en las unipolares abdominales altas MD y ME (QR) sugieren que la extensión de la zona inactivable es mayor en el ventrículo derecho que en el izquierdo. El empastamiento de la pequeña onda R y el TIDI de 0.075 seg en las unipolares torácicas derechas, y en las abdominales altas MD y ME, sugieren la coexistencia de un BSPD. Éste no oculta la manifestación electrocardiográfica de la zona inactivable biventricular. La coronariografía mostraba, en este paciente, una obstrucción total en el tercio proximal de la coronaria derecha, otra del 90% en la descendente anterior y una parcial en la coronaria izquierda. Desde el punto de vista ecocardiográfico, el enfermo presentaba hipocinesia posterobasal y anteroapical.

Comentario y conclusiones

En la década de 1960 una serie de pacientes con infarto miocárdico agudo, sometidos a la vigilancia habitual en aquella época, mostró trastor-

nos de la conducción ventricular con variaciones entre 7 y 13%.^{24,25}

Más tarde, enfermos infartados y sometidos a vigilancia continua, en nuestro medio, presentaron tales trastornos en un 23%^{26,27} con mortalidad hospitalaria del 35-36% en contra de la encontrada en los sujetos infartados sin bloqueos ventriculares (12.7%).

Un estudio realizado hace tiempo en 321 sujetos,²⁸ seguidos por un período de 10 años tras la instalación de un infarto miocárdico, reveló que al menos en el 69.7% de los casos había un bloqueo ventricular. En éstos, la mortalidad fue de 74.2% en el período considerado. Cabe mencionar que, en esta serie, los bloqueos periféricos se diagnosticaron con criterios distintos a los nuestros^{29,30} y sólo en electrocardiogramas convencionales. Debe tenerse presente que, para el diagnóstico correcto de los bloqueos periféricos —en particular de los derechos— es indispensable tomar un círculo torácico completo.³¹ Lo mismo vale para poder determinar la localización y la extensión real del área de infarto.

En conclusión, no debe olvidarse la frecuencia de la asociación de infarto o miocardiopatía con bloqueos ventriculares proximales o distales.³² Estos últimos pueden modificar³³ o hasta enmascarar¹⁷ los signos de tejido miocárdico inactivable.

Los bloqueos periféricos izquierdos, que pueden enmascarar con mayor frecuencia la existencia de miocardio inactivable septal o septoparietal, se reconocen fácilmente con el enfoque electrofisiológico directo propuesto a su tiempo por la Escuela Mexicana de Electrovectorcardiografía.¹⁵ La presencia de un trastorno de la conducción ventricular de este tipo debe hacer sospechar la coexistencia de miocardio inactivable, que podría detectarse mediante los nuevos procedimientos diagnósticos: la ecocardiografía en sus diversas modalidades, la resonancia magnética nuclear o la aplicación de isótopos radiactivos (SPET o PET).

Referencias

1. DE MICHELI A, MEDRANO GA: *¿Qué debemos entender por isquemia, lesión y necrosis?* Arch Inst Cardiol Mex 1994; 64(2): 205-221.
2. DE MICHELI A, MEDRANO GA: *Electrocardiograma y vectocardiograma en el infarto del miocardio*. México. La Prensa Médica Mexicana, 1971, p. 62.
3. SODI-PALLARES D: *New bases of electrocardiography*. St Louis MO. The C V Mosby Co, 1956, p. 404.
4. SODI-PALLARES D, MEDRANO GA, DE MICHELI A, TESTELLI MR, BISTENI A: *Unipolar QS morphology and Purkinje potential of the free left ventricular wall. The concept of electrical endocardium*. Circulation 1961; 23: 836-846.

5. MEDRANO GA, DE MICHELI A, ITURRALDE P: *On the electrocardiographic diagnosis of biventricular infarctions*. Acta Cardiol 2000; 55(5): 283-288.
6. CASSIN M, CHARMET P, COLLAZZO R, ZANUTTINI D: *Aspetti elettrocardiografici simulanti un infarto miocardico acuto in corso di embolia polmonare massiva*. G Ital Cardiol 1986; 16: 882-885.
7. MEDRANO GA, DE MICHELI A: *Infarto de la pared libre anterior del ventrículo derecho. Estudio experimental*. Arch Inst Cardiol Mex 1980; 50(1): 5-24.
8. MEDRANO GA, SÁNCHEZ-TORRES G, DE MICHELI A, VILLARREAL A: *El electrocardiograma en el infarto miocárdico con invasión del ventrículo derecho del hombre*. Arch Inst Cardiol Mex 1983; 53(4): 291-301.
9. MEDRANO GA, DE MICHELI A: *Estudio experimental electrovectocardiográfico de la necrosis septal anterior con extensión a cara anterior del ventrículo derecho*. Arch Inst Cardiol Mex 1981; 51(3): 207-219.
10. ERHARDT LR: *Right ventricular involvement in acute myocardial infarction*. Eur J Cardiol 1976; 4: 411-418.
11. MEDRANO GA, DE MICHELI A: *Necrosis of right posterior ventricular aspect. An experimental study*. VIII International Congress of Cardiology. Tokyo Jap., 17th - 23 September 1978. Abstracts of communications, p. 531, No 1740.
12. MEDRANO GA, DE MICHELI A: *Right posterior ventricular necrosis. An experimental study*. J Electrocardiol 1979; 12: 197-204.
13. MEDRANO GA, DE MICHELI A: *Infarto posterior del ventrículo derecho asociado a BRDHH. Estudio experimental ECG-VCG*. Rev Lat Cardiol 1980; 1(1): 40-50.
14. MORGERA T, ALBERTI E, SILVESTRI F, PANDULLO C, DELLA MEA MR, CAMERINI F: *Right precordial ST and QRS changes in the diagnosis of right ventricular infarction*. Am Heart J 1984; 108: 13-18.
15. DE MICHELI A, MEDRANO GA: *Los trastornos de la conducción intraventricular*. Arch Inst Cardiol Mex 1987; 57(3): 247-258.
16. DE MICHELI A, MEDRANO GA, ITURRALDE P: *Diagnóstico electrovectocardiográfico en clínica*. México. Méndez Editores S.A., 1992, p. 132ss.
17. HORWITZ S, MEDRANO GA, SALAZAR E: *Left anterior fascicular block concealing anteroseptal infarction*. Arch Inst Cardiol Mex 1976; 46(1): 35-41.
18. WITTIG JH, BOINEAU JP: *Transmural and epicardial activation in patients with left anterior and left posterior fascicular blocks*. Circulation 1974; 50(Suppl. III): 251, No. 995.
19. MEDRANO GA, BRENES C, DE MICHELI A, SODI-PALLARES D: *Block of the posterior subdivision of the left bundle branch of His*. J Electrocardiol 1970; 3: 309-315.
20. MEDRANO GA, BRENES C, DE MICHELI A: *Alteraciones de la activación ventricular producidas por el bloqueo de la subdivisión posterior de la rama izquierda del haz de His*. Gac Med Mex 1971; 101: 53-62.
21. MEDRANO GA, DE MICHELI A: *Contribución experimental al diagnóstico de los bloqueos fasciculares derechos*. Arch Inst Cardiol Mex 1975; 45(6): 704-719.
22. DE MICHELI A, MEDRANO GA: *Acerca de los bloqueos derechos distales*. Rev Lat Cardiol 1980; 1(4): 47-56.
23. DE MICHELI A, MEDRANO GA, MARTÍNEZ-RÍOS MA: *Bloqueos derechos en la comunicación interauricular*. Arch Inst Cardiol Mex 1978; 48(6): 1091-1113.
24. BAUER GE, JULIÁN DG, VALENTINE PA: *Bundle branch block in acute myocardial infarction*. Br Heart J 1965; 27: 724-730.
25. HUNT D, SLOMAN G: *Bundle branch block in acute myocardial infarction*. Br Med J 1969; 1: 85-88.
26. MARTÍN LUENGO C, FROUFE J, MARÍN-HUERTA E, MALPARTIDA F, MEDRANO GA: *Trastornos de la conducción intraventricular en el infarto agudo del miocardio*. Arch Inst Cardiol Mex 1973; 43(3): 375-391.
27. MEDRANO GA: *Bloqueos fasciculares y de ramas del haz de His en el infarto del miocardio*. Arch Inst Cardiol Mex 1977; 47(6): 750-762.
28. GRECO R, SICILIANO S, D'ALTERIO D, ELIA E, GRECO L, TARTAGLIA P, ET AL: *10-year follow-up of patients with intraventricular conduction defects associated with myocardial infarction: the meaning of QRS duration*. G Ital Cardiol 1985; 15: 1147-1152.
29. MEDRANO GA, BRENES C, DE MICHELI A, SODI-PALLARES D: *Clinical electrocardiographic and vectorcardiographic diagnosis of the left anterior subdivision block isolated or associated with RBBB*. Am Heart J 1972; 83: 447-458.
30. MEDRANO GA, BRENES C, DE MICHELI A, SODI-PALLARES D: *Clinical electrocardiographic and vectorcardiographic diagnosis of left posterior subdivision block, isolated or associated with RBBB*. Am Heart J 1972; 84: 727-737.
31. DE MICHELI A, MEDRANO GA, ITURRALDE P: *El círculo torácico en la exploración eléctrica del corazón*. Arch Inst Cardiol Mex 2000; 70(2): 187-196.
32. MEDRANO GA, DE MICHELI A: *Trastornos de la conducción intraventricular en el infarto agudo del miocardio*. Arch Inst Cardiol Mex 1980; 50(3): 341-353.
33. DE MICHELI A, MEDRANO GA: *El diagnóstico de zona inactivable miocárdica con bloqueo intraventricular izquierdo*. Arch Inst Cardiol Mex 1988; 58(5): 461-473.