

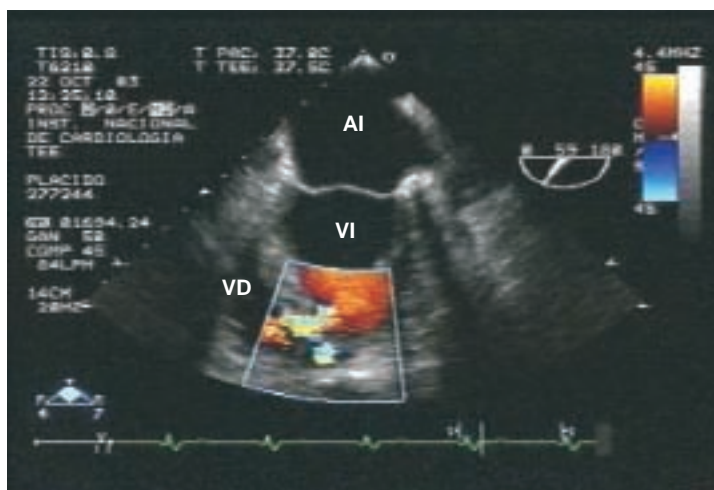
## IMÁGENES EN CARDIOLOGÍA

### *Ruptura septal serpiginosa, complicación mecánica del infarto agudo del miocardio. Estudio con ecocardiografía*

Nydia Ávila Vanzzini\*, Nilda Espinola Zavaleta\*\*

**Palabras clave:** Ruptura septal compleja. Infarto del miocardio. Ecocardiografía.

**Key words:** Complex septal rupture. Myocardial infarction. Echocardiography.  
(Arch Cardiol Mex 2004; 74:131-133).



**Fig. 1.** AI Aurícula izquierda, VI=Ventrículo izquierdo, VD=Ventrículo Derecho

La ruptura septal es una complicación devastante del infarto agudo del miocardio, que requiere

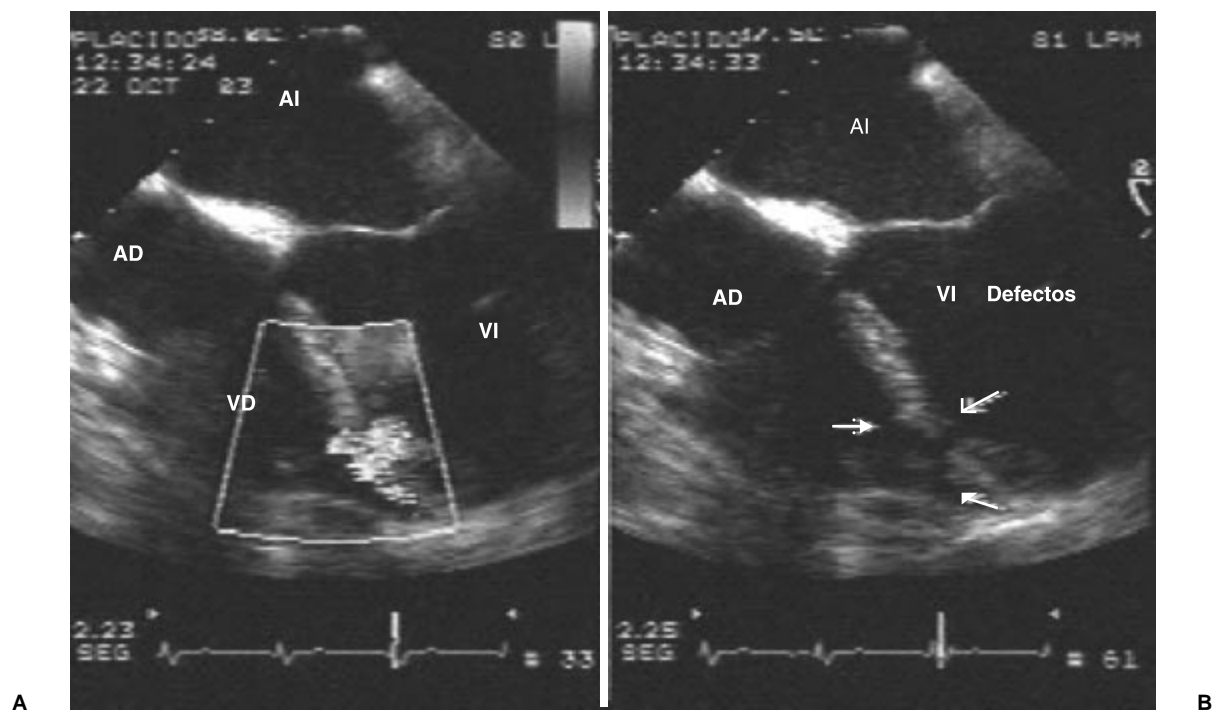
instituir un diagnóstico y tratamiento inmediato. La ecocardiografía, tiene sensibilidad y especificidad para el diagnóstico del 100%, con métodos en modo M, dos dimensiones y Doppler en todas sus variantes, se puede estimar no sólo el sitio y las características del defecto, sino que además valora la función ventricular tanto izquierda como derecha, y el grado de repercusión hemodinámica del cortocircuito. Tiene por otro lado la ventaja de poderse realizar a la cabecera del paciente y complementarse con un estudio transesofágico el cual permitiría la valoración detallada de las características morfológicas del defecto, como se realizó en este paciente.

La *Figura 1*; Corresponde al ecocardiograma transesofágico de un paciente masculino de 71 años de edad, con diagnóstico de infarto anterior reciente, sin tratamiento de reperfusión. La imagen muestra un defecto septal apical, de características serpiginosas, con múltiples comunicaciones entre el ventrículo izquierdo y el derecho.

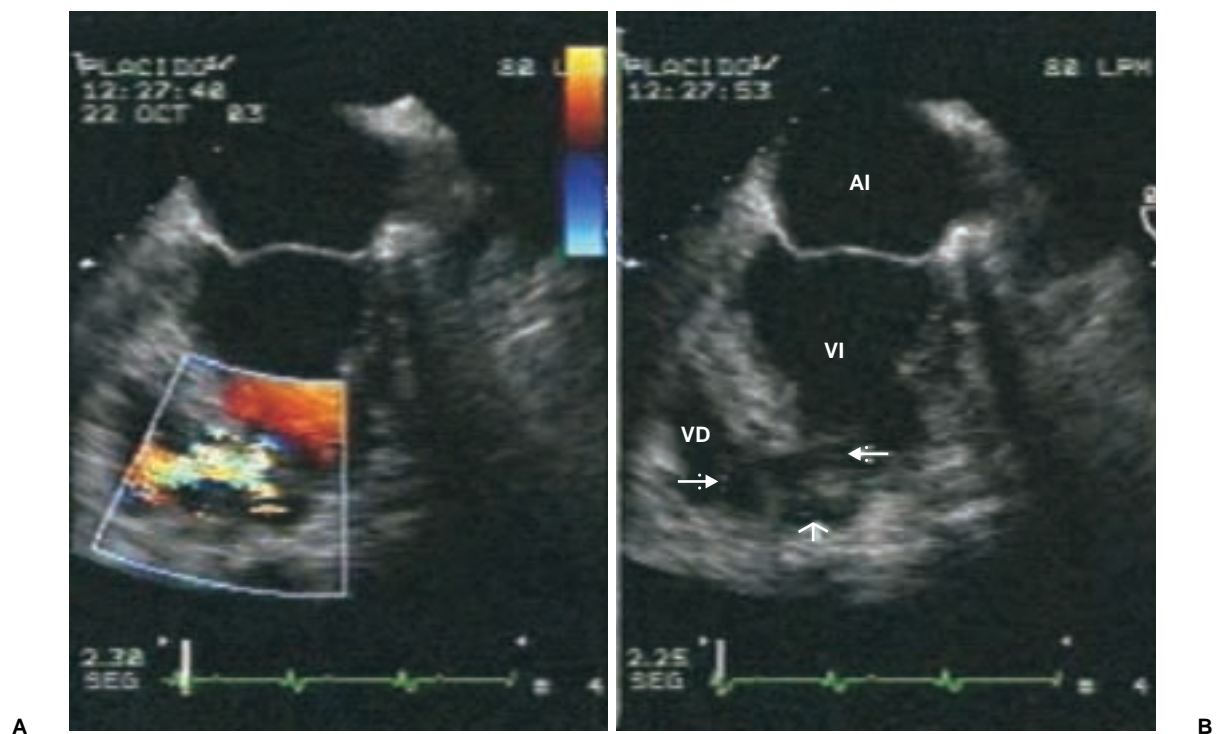
\* Médico residente adscrito a Ecocardiografía, INCICH

\*\* Médico adscrito a Consulta Externa-Ecocardiografía, INCICH

Correspondencia: Dra. Nydia Ávila Vanzzini. Ecocardiografía Consulta Externa. Instituto Nacional de Cardiología "Ignacio Chávez" (INCICH, Juan Badiano No. 1 Col. Sección XVI Tlalpan 14080, México, D.F.). Teléfono: 55 73 29 11 Ext. 1196 Correo electrónico: vazzny74@yahoo.com



**Fig. 2.** AI = Aurícula izquierda, VI = Ventrículo izquierdo, AD = Aurícula derecha, VD = Ventrículo derecho.



**Fig. 3.** AI = Aurícula izquierda, VI = Ventrículo izquierdo.

La *Figura 2*; Es una imagen de ecocardiograma transesofágico, de 4 cámaras, en la foto del lado izquierdo (A), aparece el defecto septal complejo, con Doppler color, el defecto está localizado en el sitio de mosaico de colores. La foto de la derecha (B), es en dos dimensiones en donde se aprecian los defectos en el septum apical.

La *Figura 3*; Vista de ecocardiograma transesofágico en dos cámaras, en donde se observa en la foto izquierda (A), la complejidad del defecto, con paso de flujo en varias direcciones, comunicando ambos ventrículos, la foto de la derecha (B), muestra los defectos en dos dimensiones.

