

# Eficacia clínica del florfenicol oftálmico vs florfenicol parenteral en el tratamiento de queratoconjuntivitis infecciosa bovina

## Clinical efficacy of parenteral vs ophthalmic florfenicol for the treatment of infectious bovine keratoconjunctivitis

Miguel Ángel Zamora Quesada\* Jeny Aguilar A.\*\*  
Héctor Sumano López\*\*

---

### Abstract

The clinical and bacteriological efficacy, the quantity of mg and florfenicol treatment length for infectious bovine keratitis (*Moraxella bovis*) was assessed using either the parenteral administration of florfenicol (PF), or the ophthalmic administration of the drug in spray (OF). Sixty four cows and heifers were randomly divided into the two referred treatments. All animals were cured, however, the OF group required a mean of 378 mg/bovine and 12 days of treatment, while the PF group needed 22 800 mg/bovine (3.8 treatments per bovine) and 7.6 days. Although 100% efficacy was obtained in both groups cost-benefit ratio in the OF group is pondered

**Key words:** INFECTIOUS BOVINE KERATOCONJUNCTIVITIS, FLORFENICOL, PARENTERAL, OPHTHALMIC AEROSOL.

### Resumen

Para el tratamiento de la queratitis infecciosa bovina (*Moraxella bovis*) se evaluaron la eficacia clínica y bacteriológica, la cantidad en mg utilizada y el tiempo en que se lograba la curación, utilizando florfenicol parenteral (FP) o florfenicol en aerosol oftálmico (FO). En ambos tratamientos se utilizaron 64 bovinos divididos aleatoriamente. Todos los animales curaron, pero se requirieron valores medios de 378 mg/bovino y 12 días de tratamiento para FO y 22 800 mg/bovino (3.8 tratamientos por bovino) y 7.6 días para FP. Se pondera tanto la eficacia del florfenicol en ambos grupos, como la posibilidad de una drástica reducción en los costos de tratamiento en el grupo tratado con FO.

**Palabras clave:** QUERATITIS INFECCIOSA BOVINA, FLORFENICOL, PARENTERAL, OFTÁLMICO.

---

Recibido el 20 de octubre de 2009 y aceptado el 12 de mayo de 2010.

\*PiSA Agropecuaria, S.A. de C.V., Av. España 1840, Col. Moderna, 44190, Guadalajara, Jalisco, México.

\*\*Departamento de Fisiología y Farmacología, Facultad de Medicina Veterinaria y Zootecnia, Universidad Nacional Autónoma de México, 04510, México, D.F., Teléfono: (55) 56 22 59 08, Correo electrónico: sumano@servidor.unam.mx

## Introduction

Infectious bovine keratitis (IBK) or “pink-eye disease” was identified more than 100 years ago.<sup>1</sup> The main isolated etiological agent is a gram-negative bacterium, *Moraxella bovis* that proliferates when the host defenses are limited, as in the case of infectious bovine rhinotracheitis viral infection.<sup>2</sup> The disease is present all year long and particularly in periods of greater luminosity with an increase of ultraviolet radiation that also coincides with intervals of greater activity of fly populations, particularly with horn fly vector. There are factors that predispose to the disease, such as stress, irritated eyes caused by punctures with dry grass tips and other viral or bacterial infections, to which young animals are more susceptible.<sup>3</sup> Signs include: keratoconjunctivitis, epiphora, ptosis, local hyperemia, corneal ulcer, mucopurulent ocular exudates and in severe cases neovascularization areas.<sup>4,6</sup> This bacterium fixes to the cornea surface by of short and fine filaments; produces hemolysins and fibrolyns that contribute to brake the corneal collagen matrix and by some still unknown reason, decreases blinking protector effects, as well as decrease lacrimal secretions even though the eye is weeping.<sup>6</sup>

The antibiotics which have shown efficacy when administered parenterally to attack the infection by systemic via are: benzyl-penicillin G, gentamicin, sulphonamide with trimethoprim association, some cephalosporines and in certain measure, oxytetracycline. It has also been reported the use of tylosin, streptomycin, lincomycin, erythromycin and cloxacillin, although this last with lesser efficacy.<sup>7</sup> Intraconjunctival and third eyelid application of  $\beta$ -lactam antibiotics has given good results. However, the procedure requires professional training.<sup>8</sup> The remarkable sensitivity of *Moraxella bovis* to florfenicol *in vitro* has been established in recent studies, and was proposed as treatment of election.<sup>9</sup> The treatment requires long action doses of florfenicol every 48 hours, at 20 mg/kg for at least three occasions.<sup>9,10</sup> Due to the high morbidity that may be given in some outbreaks,<sup>11</sup> the referred treatment can generate high costs. Nonetheless, it is feasible to suppose that given the localized character of the disease, high liposolubility and tissue penetration of florfenicol,<sup>12</sup> the topic ophthalmic application of florfenicol can be, at least, equally efficacious than parenteral treatment; therefore, in the present study it was considered useful to evaluate the clinical efficacy of florfenicol administered topically, in the form of aerosol, in IBK cases.

Sixty four bovines were included with an average weight of 326 kg  $\pm$  15.8 kg with a relatively

## Introducción

La queratoconjuntivitis infecciosa bovina (QIB) o enfermedad del “ojo rosado” se identificó hace más de 100 años.<sup>1</sup> El principal agente etiológico aislado es una bacteria gramnegativa, la *Moraxella bovis* que prolifera cuando encuentra limitadas las defensas del hospedero, como en el caso de una infección por virus de la rinotraqueítis infecciosa bovina.<sup>2</sup> La enfermedad se presenta todo el año y particularmente en periodos de mayor luminosidad con el aumento de radiación ultravioleta, que además coinciden con los intervalos de mayor actividad de las poblaciones de moscas, en particular con el vector mosca de los cuernos. Hay factores que predisponen a la enfermedad, como el estrés, ojos irritados por lesiones ocasionadas por pinchaduras con puntas de pastos secos y por otras infecciones virales o bacterianas, a las que son más susceptibles los animales jóvenes.<sup>3</sup> Los signos incluyen: queratoconjuntivitis, epífora, ptosis, hiperemia local, úlcera corneal, exudado ocular mucopurulento y en los casos más graves áreas de neovascularización.<sup>4,6</sup> Esta bacteria se fija a la superficie de la córnea mediante filamentos cortos y finos; produce hemolisinas y fibrolisinas que contribuyen a romper la matriz de colágeno de la córnea, y por alguna razón no reconocida aún disminuye los efectos protectores del parpadeo, amén de que abate las secreciones lagrimales a pesar de que el ojo lagrimea.<sup>6</sup>

Los antibióticos que han demostrado eficacia cuando se les administra parenteralmente para atacar la infección vía sistémica son la benzil-penicilina G, la gentamicina, la asociación sulfonamidas con trimetoprim, algunas cefalosporinas y, en cierta medida, la oxtetraciclina. También se ha informado del uso de tilosina, estreptomicina, lincomicina, eritromicina y la cloxacilina, aunque esta última con menor eficacia.<sup>7</sup> Se han obtenido buenos resultados con la aplicación intraconjuntival y en el tercer párpado de antibacterianos  $\beta$ -lactámicos. No obstante, el procedimiento requiere entrenamiento profesional.<sup>8</sup> En estudios recientes se estableció la notable sensibilidad de la *Moraxella bovis* al florfenicol *in vitro*, y se propuso como tratamiento de elección.<sup>9</sup> El esquema de tratamiento requiere dosis de florfenicol de larga acción cada 48 horas, a razón de 20 mg/kg durante un mínimo de tres ocasiones.<sup>9,10</sup> Dada la elevada morbilidad que se puede dar en algunos brotes,<sup>11</sup> el esquema referido puede generar costos elevados. No obstante, es factible suponer que dado el carácter localizado de esta enfermedad y la elevada liposolubilidad y penetración tisular del florfenicol,<sup>12</sup> la aplicación tópica-oftálmica de florfenicol pueda ser, al menos, igualmente eficaz que el esquema parenteral, por lo que en el presente estudio se

homogenous IBK advance in terms of epiphora, chemosis, keratitis, conjunctivitis, mucosa hyperemia, ptosis, mucopurulent ocular exudates, corneal ulcer, neovascularization tissue and partial blindness (Table 1). The bovines included in this assay were adjusted to a severity range that consisted of having a maximum of two 100% criteria and the rest of 50% and 25%, according to the described in Table 1.

The groups were randomly formed and the group assignation was done by draw. The control group (CG) was left without treatment for ten days and only eight animals were included. In the group treated with ophthalmic florfenicol (OF) as well as the group treated with parenteral florfenicol\* (PF) 28 animals were included. The OF group received ophthalmic florfenicol\* at approximately 1.5 mL for each eye every 12 hours, at an approximate distance of 15 cm from the ocular globe. This procedure provides a fine aerosol for almost one second; the quantity applied was around 9 mg in function of the volume expelled.

The procedure was repeated to complete two treatments per day in both eyes, regardless if there were signs or not of keratoconjunctivitis. The aforementioned was applied for a minimum of seven days, until the signs disappeared, this meant treatments of 18 mg/day or 126 mg/bovine/week. The PF group received parenteral florfenicol\*\* at 20 mg/kg each 48 hours, 3 to 5 times, until healing criterion was reached, which was based on total absence of signs, with the exception of moderate scarring processes and the presence of corneal ulcer, but in frank involution, as well as a negative culture for *Moraxella bovis* 14 days after finishing treatment. Improvement was quantified in multiples of 25% and up to 100% by three independent observers and blind to treatment, but trained in regard to disease signs, as shown in Table 1, rounding up the average figure. None of the studied animals received another treatment.

In order to identify the pathogen, subpalpebral randomized smears of all the studied animals were taken. Samplings were taken with a sterile swab doing the smear in the area beneath the third eyelid and until the tip was thoroughly moistened with the secretion found there. Contact with other areas such as eyelids or skin was avoided. The swab was placed in Stuart medium and was transported in refrigeration until it was delivered to the Laboratorio de Microbiología of the Facultad de Medicina Veterinaria y Zootecnia of the Universidad Nacional Autónoma de México.

In all samples processed before beginning the treatments, *Moxarella bovis* was isolated and identified. Fifteen days after initiating treatments, the pathogen was not isolated in none of the cases in groups OF and PF. There were no spontaneous remissions in control group and the pathogen was isolated in all cases when

consideró de utilidad evaluar la eficacia clínica del florfenicol administrado tópicamente, en forma de aerosol, en casos de QIB.

Se incluyeron 64 bovinos con pesos promedio de 326 kg  $\pm$  15.8 DE, con un avance de la QIB relativamente homogéneo en términos de epifora, quemosis, queratitis, conjuntivitis, hiperemia de la mucosa, ptosis, exudado ocular mucopurulento, úlcera corneal, tejido de neovascularización y ceguera parcial (Cuadro 1). Los bovinos incluidos en este ensayo se ajustaron a un rango de severidad que consistió en tener sólo un máximo de dos criterios de 100% y el resto de 50% y 25%, conforme lo descrito en el Cuadro 1.

Los grupos se conformaron aleatoriamente y la asignación al grupo se hizo por medio de sorteo. El grupo testigo (GT) se dejó sin tratamiento durante diez días y sólo se incluyeron ocho animales. Tanto en el grupo tratado con florfenicol oftálmico\* (FO) como en el grupo tratado con florfenicol parenteral (FP) se incluyeron 28 animales. El grupo FO recibió un preparado de florfenicol oftálmico\* a razón de aproximadamente 1.5 mL por cada ojo cada 12 horas, a una distancia aproximada de 15 cm al globo ocular. Este procedimiento proporciona un aerosol fino durante casi un segundo; la cantidad aplicada fue alrededor de 9 mg en función del volumen expelido.

El procedimiento se repitió para completar dos tratamientos por día y en ambos ojos, independientemente de si se mostraban signos o no de queratoconjunctivitis. Lo anterior se aplicó durante un mínimo de siete días, hasta que los signos desaparecieran, ello significó tratamientos de 18 mg/día o 126 mg/bovino/semana. El grupo FP recibió florfenicol parenteral\*\* a dosis de 20 mg/kg cada 48 horas durante 3-5 veces hasta que se llegó al criterio de curación, que se basó en la ausencia total de signos, a excepción de procesos cicatriciales moderados y la persistencia de la úlcera corneal, pero en franca involución, así como un cultivo negativo a *Moraxella bovis* a los 14 días de finalizado el tratamiento. La mejoría fue cuantificada en múltiplos de 25% y hasta 100% por tres observadores independientes y ciegos a tratamiento, pero entrenados en cuanto a signos de la enfermedad, como se detalla en el Cuadro 1, redondeando la cifra promedio. Ninguno de los animales del estudio recibió otro tratamiento.

Para identificar el patógeno se tomaron aleatoriamente frotis subpalpebrales de todos los animales en estudio. La toma de muestras se realizó mediante hisopo estéril haciendo el frotis en el área ubicada bajo el tercer párpado y hasta humedecer

\*Topazone® 0.6% en aerosol, de PiSA Agropecuaria, S. A. de C. V., México.

\*\*Nufloor®, de Schering de México, S. A. de C. V., México.

Cuadro 1

RELACIÓN DE SIGNOS CLÍNICOS Y GRADO DE SEVERIDAD  
CLINICAL SIGNS AND DEGREE OF SEVERITY RELATION

Clinical sign	Severity degree			
	Zero	25%	50%	100%
Epiphora	Absent	Slight	Moderate	Severe
Ptosis	Absent	Mild	Moderate	Severe
Blepharitis	Absent	Partially closed eye	Partially closed eye	Closed eye
Keratitis	Small scar traces at the end of the treatment	Moderate corneal inflammation with slight opacity	Evident corneal inflammation with advanced opacity	Total opacity and severe inflammation
Conjunctivitis	Absent	Reddening with light exudate presence	Reddening with abundant exudate	Abundant exudate that does not allow to see the reddening
Hyperemia	Absent	Mild	Moderate	Severe
Corneal ulcer	Frank remission (but still with traces)	Slightly reduced	Same or almost without change	Increase in size
Mucopurulent exudate	Absent	Slight	Moderate	Severe
Absent neovascularization		Some vessels detected isolated in the periphery	Vessels detected in the cornea	Frank vessel development

retiring them from the protocol treatment ten days after. Almost total reductions of clinical signs were observed in group OF and PF, with the exception of some scars and traces of corneal ulcer in remission. By means of a chi-square test it was determined that there was no difference in efficacy between treatments ( $P > 0.01$ ). However, a significant statistic difference was detected in regard to the necessary number of days for healing, since four additional days were required in the OF group ( $P < 0.05$ ). Nevertheless, the quantity of mg needed for group OF to achieve a clinical effect comparatively similar to group PF, was much less with a maximum of 378 mg/bovine for OF during a week of treatment in all cases *vs* 22 800 mg/bovine (3.8 treatments per bovine mean) for PF in ten days of observation ( $P < 0.001$ ).

In regard to costs, the one of OF was 622 MXP for a flask of 100 mL at 30%; the presentation of OF was an aerosol flask of 250 mL with an approximate cost of 90 MXP. According to the PF required mg, the cost per cow treated would be approximately 420 MXP. While for OF, the cost for the whole treatment would be almost 20 MXP. Additionally, it is known that intramuscular administration of florfenicol is irritating and may cause tissue damage, and it is not indicated for dairy cattle.

Table 2 summarizes the evolution of the evaluated signs. Control group is not included because there was no improvement. In both treated groups it could be

completamente la punta de algodón con la secreción allí encontrada. Se evitó el contacto con otras áreas como párpados o piel. El hisopo se colocó en medio Stuart y se trasladó en refrigeración hasta su entrega en el Laboratorio de Microbiología de la Facultad de Medicina Veterinaria y Zootecnia, de la Universidad Nacional Autónoma de México.

En todas las muestras procesadas antes de iniciar el tratamiento, se aisló e identificó *Moraxella bovis*, y a los 15 días de iniciados los tratamientos no se aisló el patógeno en ningún caso en los grupos FO y FP. No se obtuvieron remisiones espontáneas en el grupo testigo y se aisló el patógeno en todos los casos al retirarlos de protocolo para tratamiento diez días después. Tanto en el grupo FO como en el FP se presentaron reducciones casi totales de los signos clínicos, a excepción de algunas cicatrices y rastros de úlcera corneal en remisión. Mediante una prueba de Ji cuadrada se determinó que no hubo diferencia en la eficacia entre los tratamientos ( $P > 0.01$ ). Sin embargo, se detectó una diferencia estadísticamente significativa en cuanto al número de días necesarios para curación, ya que se requirieron cuatro días más con el tratamiento a base de florfenicol tópico-oftálmico ( $P < 0.05$ ). No obstante, la cantidad en mg requeridos por el grupo FO para lograr un efecto clínico comparativamente similar al grupo FP, fue mucho menor con media de 378 mg/bovino para FO durante 21 días de tratamiento en todos los casos *vs* 22 800 mg/vaca (media de 3.8 tratamientos por bovino) para FP en diez días de observación ( $P < 0.001$ ).

observed, from day three, that the medial canthus area of the eye showed less humidity, which indicated that the irritation had decreased. Likewise, it was evident that from day 7 there was no sign detected, except the aforementioned. In all cases, bovine eyes in both groups were clearly open, indicating absence of pain.

It is important to highlight that near day 21, corneal ulcer vanished in 32% of the treated cases (eight of 28) in group OF, and 25% (seven of 28) in group PF. The results are not statistically different in spite of the disadvantage in time of group PF. In the sequence of Figures 1 and 2, the progression of the disease in cases treated with ophthalmic florfenicol is shown. In both cases, progression is evident, in spite of initiating treatments, with an important apparent loss of visual fields and hemorrhage in the anterior chamber of the eye. Figure 1, by day 21, only shows mild corneal fibrosis.

IBK is a disease that tends to limit to the eye and even though in theory animal life is not in danger, it is evident that productive losses are large. In a study of Angelos *et al.*,<sup>9</sup> the rapidness of corneal ulcers' healing caused by *Moraxella bovis* was evaluated, by the administration of florfenicol via SC and IM, from which 93% to 98% of clinical and bacteriologic complete healing was obtained, with integrity of its structure. Curiously, in the assay of the control

En cuanto a costos, el de FO fue de 622 pesos por un frasco de 100 mL al 30%; la presentación de FO fue de un frasco de aerosol de 250 mL con un costo aproximado de 90 pesos. De acuerdo con los mg requeridos de FP, el costo por vaca tratada sería de aproximadamente 420 pesos, mientras que para FO el costo por tratamiento completo sería de casi 20 pesos. Adicionalmente, se sabe que la administración IM de florfenicol es irritante y puede conllevar un cierto daño tisular, amén de que no está indicado en ganado productor de leche.

En el Cuadro 2 se resumen las evoluciones de los signos evaluados. No se incluye al grupo testigo dado que no hubo mejoría alguna. En ambos grupos tratados se pudo apreciar, a partir del día tres, que la zona del canto medial del ojo se encontraba con menor humedad, lo que indicaba que la irritación había disminuido. De igual manera, se hizo evidente que a partir del día 21 en el grupo FO y del día diez en el grupo FP, no se detectó signo alguno, a excepción de lo mencionado. En todos los casos, los ojos de los bovinos en ambos grupos se encontraban claramente abiertos, indicando ausencia de dolor.

Es importante señalar que la úlcera corneal desapareció en 32% de los casos tratados (ocho de 28) hacia el día 21 en el grupo FO, y 25% (siete de 28) en el grupo FP. Los resultados no son estadísticamente

**Cuadro 2**

PORCENTAJE DE ANIMALES QUE PERMANECIERON CON SIGNOS CLÍNICOS ENTRE EL DÍA 0 Y EL DÍA 21 DESPUÉS DEL INICIO DEL TRATAMIENTO CON FLORFENICOL OFTÁLMICO (FO) EN AEROSOL, APLICADO DOS VECES AL DÍA, O CON FLORFENICOL IM (FP) CADA 48 HORAS

PERCENTAGE OF ANIMALS THAT STAYED WITH CLINICAL SIGNS BETWEEN DAY ZERO AND DAY 21 AFTER INITIATING TREATMENT WITH OPHTHALMIC FLORFENICOL (OF) IN AEROSOL, APPLIED TWICE A DAY, OR WITH FLORFENICOL IM (PF) EVERY 48 HOURS

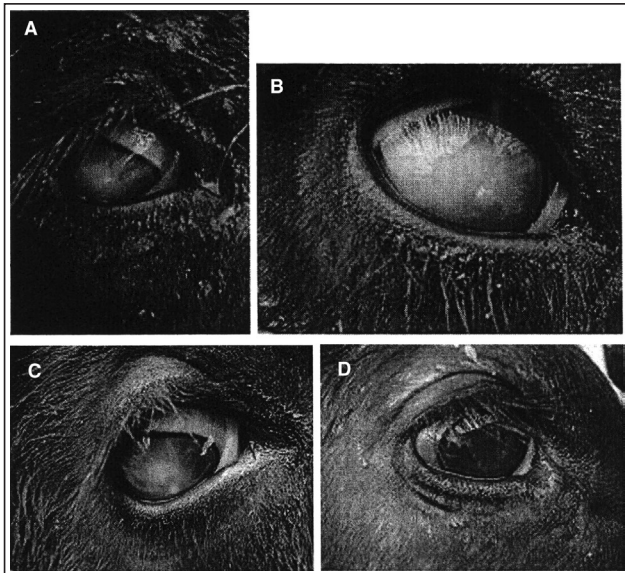
Clinical sign	% of animals affected day zero		% of animals affected day 7		% of animals affected day 14		% of animals affected day 21	
	OF	PF	OF	PF	OF	PF	OF	PF
Epiphora	100	90	40	40	6	0	0	0
Ptosis	90	90	40	30	10	0	0	0
Blepharitis	73	75	33	33	6	0	0	0
Keratitis	70	75	40	70	10	35	0	15
Conjunctivitis	60	80	40	40	0	0	0	0
Hyperemia	50	60	46	46	6	0	0	0
Corneal ulcer	75	70	45	70	35	45	20	35
Mucopurulent exudate	80	75	26	26	6	0	0	0
Neovascularization	45	50	35	30	10	0	0	0

n = 28 per group.

group, 63% presented bacteriological healing, but zero clinical recuperation. In the present assay no animal from control group had visible bacteriological recuperation. It is feasible because only ten days without treatment were destined to the assay due to humanitarian reasons, since all cases showed clear deterioration.

Parenteral florfenicol treatment showed the same efficacy, but in less time; approximately from six to twelve days. However, and maybe because of the time lapse, it was observed that ulcers in this group had a greater size at the end of the treatment, although no measures were done to sustain this observation in a quantitative way. Besides, the corneal opacity resolution was mildly incomplete at 14 days after treatment and even 15 days after the sample bacteriological examination.

The achieved results allow affirming that administration of ophthalmic florfenicol in affected animals with IBK is efficacious in 100%, regarding bacteriological healing, and very near to this figure in clinical healing within a week of consecutive treatment. The use of ophthalmic florfenicol in aerosol also resulted active, since in a margin of three to five days progression was evident, with vanishing corneal opacity and subsequent visual recuperation between days five and seven. Therefore, it is possible to conclude that the administration of aerosol ophthalmic florfenicol for a week is as efficacious as parenteral treatment with florfenicol<sup>9</sup> or tulathromycin,<sup>13</sup> but the difference in




**Figura 1.** Úlcera y proceso de aclaración de la opacidad corneal con florfenicol oftálmico en aerosol. Las imágenes muestran claramente el proceso de cicatrización de la úlcera corneal. A y B: día cero; C: día 14, y D: pequeña fibrosis el día 21 con una queratitis mínima.

**Figure 1.** Ulcer and corneal clarity process with ophthalmic florfenicol in aerosol. The images clearly show the corneal ulcer cicatrization process. A and B: day zero; C: day 14, and D: small fibrosis at day 21 with minimum keratitis.

diferentes a pesar de la desventaja en tiempo del grupo FP. En la secuencia de las Figuras 1 y 2 se presenta la progresión de la enfermedad en casos tratados con florfenicol oftálmico. En ambos casos, la progresión es evidente a pesar de que se inician tratamientos con una aparente pérdida importante de los campos visuales y hemorragia en la cámara anterior del ojo. En la Figura 1, para el día 21, sólo se aprecia una muy ligera fibrosis corneal.

La QIB es una enfermedad que tiende a limitarse al ojo y aunque en teoría la vida del animal no peligra, es evidente que las pérdidas productivas son muchas. En un estudio de Angelos *et al.*,<sup>9</sup> se evaluó la velocidad de curación de las úlceras corneales producidas por *Moraxella bovis*, mediante la administración de florfenicol por vía SC e IM, con el cual se obtuvo de 93% a 98% de curación completa clínica y bacteriológica, con integridad de la estructura. Curiosamente, en el grupo testigo de su ensayo se obtuvo curación bacteriológica en 63%, pero cero recuperación clínica.



**Figura 2.** A: becerria tratada con florfenicol oftálmico en aerosol dos veces por día. En el día 1 las lesiones no permiten a la becerria abrir el ojo. B: siete días después, la mejoría resulta evidente.

**Figure 2.** A: heifer treated with ophthalmic florfenicol in aerosol twice daily. In day 1 the lesions do not allow the heifer to open the eye. B: seven days later, improvement results evident.

cost per treatment results evident and surely justifiable for some enterprises where bovine manipulation is feasible in terms of personnel and type of handling.

## Referencias

1. BILLINGS FS, ADKINS TR. Contagious inflammation of the cornea in cattle keratitis. Bull Agric St Nebr 1889; 3: 247-252.
2. CHANDLER RL, BAPTISTA PJ, TURFREV B. Studies on the pathogenicity of *Moraxella bovis* in relation to infectious bovine keratoconjunctivitis. J Comp Pathol 1979; 89: 441-448.
3. BROWN MH, BRIGHTMAN AH, FENWICK BW, RIDER MA. Infectious bovine keratoconjunctivitis: a review. J Vet Intern Med 1998; 12:259-266.
4. BEDFORD PG. Infectious bovine keratoconjunctivitis. Vet Rec 1976; 98:134-135.
5. SMITH JA, GEORGE LW. Treatment of acute ocular *Moraxella bovis* infections in calves with a parenterally administered long-acting oxytetracycline formulation. Am J Vet Res 1985; 46: 804-807.
6. ANDREWS AH., BLOWEY RW, BOYD H, EDDY RG. Bovine medicine diseases and husbandry of cattle. 2d ed. Oxford: Blackwell Publishing, 2004.
7. SHRYOCKA TR, WHITEA DW, WERNERB CS. Antimicrobial susceptibility of *Moraxella bovis*. Vet Microbiol 1998; 61: 305-309.
8. STARKE A, EULE C, MEVER H, IM WINKEL C, VERSPOHL J, REHAGE J. Efficacy of intrapalpebral and intramuscular application of oxytetracycline in a natural outbreak of infectious bovine keratoconjunctivitis (IBK) in calves. Dtsch Tierarztl Wochenschr 2007; 114: 219-24.
9. ANGELOS JA, DUEGER EL, GEORGE LW, CARRIER TK, MIHAL JE, COSGROVE SB *et al.* Efficacy of florfenicol for treatment of naturally occurring infectious bovine keratoconjunctivitis. J Am Vet Med Assoc 2000; 216: 62-64.
10. DUEGER EL, ANGELOS JA, COSGROVE SB, JOHNSON JC, GEORGE LW. Efficacy of florfenicol in the treatment of experimentally induced infectious bovine keratoconjunctivitis. Am J Vet Res 1999; 60:960-964.
11. PUGH GW, HUGHES DE. Infectious bovine keratoconjunctivitis: *Moraxella bovis* as the sole etiologic

En el presente ensayo ningún animal del grupo testigo tuvo recuperación visible bacteriológica. Es factible que esto se deba a que sólo se dejaron diez días en este ensayo sin tratamiento por razones humanitarias, ya que todos los casos mostraron un claro deterioro.

El tratamiento con florfenicol parenteral mostró la misma eficacia, pero en menos tiempo; aproximadamente de seis a doce días. Sin embargo, y quizás por el tiempo transcurrido, se apreció que las úlceras en este grupo fueron de mayor tamaño al final del tratamiento, aunque no se realizaron medidas para sustentar esta observación de manera cuantitativa. Además, la resolución de la opacidad de la córnea fue sutilmente incompleta a los 14 días de tratamiento y aun 15 días después con la toma de muestra para examen bacteriológico.

Los resultados logrados permiten afirmar que la aplicación oftálmica del florfenicol en animales afectados de QIB, es eficaz en 100%, en lo que respecta a curación bacteriológica, y muy cercana a dicha cifra en curación clínica a los 12 días de tratamiento consecutivo. Como progresión, el uso de florfenicol oftálmico en aerosol también resultó rápido, ya que en un margen de tres a cinco días, la progresión fue evidente, con desaparición de la opacidad corneal y consecuente recuperación de la visión entre los cinco y siete días. Por ello, es posible concluir que la administración de florfenicol vía oftálmica por una semana es tan eficaz como el tratamiento parenteral con florfenicol<sup>9</sup> o tulatromicina,<sup>13</sup> pero la diferencia en el costo por tratamiento resulta evidente y seguramente justificable para algunas empresas en las que la manipulación de los bovinos sea factible en términos de personal y tipo de manejo.

---

agent in winter epizootic. J Am Vet Med Assoc 1972; 161: 481-486.

12. SUMANO LH, OCAMPO CL. Farmacología Veterinaria. 3ª ed. México DF: McGraw-Hill Interamericana, 2006.
13. LANE VM, GEORGE LW, CLEAVER DM. Efficacy of tulathromycin for treatment of cattle with acute ocular *Moraxella bovis* infections. J Am Vet Med Assoc 2006; 229: 557-561.