

Alucinaciones visuales en pacientes con privación sensorial: ¿síndrome de Charles Bonnet?

María Yoldi Negrete,¹ Jesús Ramírez-Bermúdez,¹ Angel Ruiz-Chow,¹ Luis Carlos Aguilar-Venegas,¹ Daniel Crail-Melendez,¹ Rodrigo Pérez-Esparza,¹ Luis Daniel Alviso de la Serna²

Artículo de revisión

ABSTRACT

Introduction

Some patients, after brain or peripheral injuries, lose a sensory function, such as sight or hearing, but paradoxically experience complex hallucinations related to the function they have lost. It is known that this phenomenon may appear with injuries at any level in the visual pathway, especially in the retina.

Objective

To review the existent bibliography on the Charles Bonnet syndrome to establish the state of the art with regards to this phenomenon.

Method

The databases PubMed and PsychInfo were searched for articles containing the following keywords: Charles Bonnet syndrome; visual hallucinations; peduncular hallucinosis; Charles Bonnet; sensory deprivation. We included those related to the subject. We also included the classic texts referring to this phenomenon and the articles mentioned in the literature.

Results

In the present study, we describe the history of Charles Bonnet syndrome, clinical presentation, risk factors, diagnostic criteria, treatment employed, similar conditions and the theories seeking to explain it.

Discussion and conclusion

To date, the diagnostic criteria for Charles Bonnet syndrome remain controversial, especially those concerning the absolute preservation of insight as a *sine qua non* factor to establish the diagnosis. Conclusion: Described since the 18th century, the Charles Bonnet syndrome corresponds to the prototype of visual hallucinations in patients with visual deprivation, although, according to the present review, its phenomenology is vast, remaining unclear if it corresponds to the prototype of hallucinations with preserved insight.

Key words: Charles Bonnet syndrome, visual formed hallucinations, insight, neuropsychiatry.

RESUMEN

Introducción

Existen pacientes que, después de lesiones cerebrales o periféricas, pierden alguna función sensorial, como la vista o el oído. Paradójicamente, después de perder esta función, presentan alucinaciones complejas relacionadas con la función perdida. Se sabe que este fenómeno puede presentarse ante lesiones en cualquier nivel de la vía visual, especialmente en el nivel de la retina.

Objetivo

Revisar la bibliografía existente acerca del síndrome de Charles Bonnet para conocer los últimos avances con respecto a este fenómeno.

Método

Se revisaron las bases de datos de PubMed y PsychInfo con las siguientes palabras clave: síndrome de Charles Bonnet; alucinaciones visuales; alucinosis peduncular; Charles Bonnet; privación sensorial. Se incluyeron aquellos artículos que efectivamente trataran del tema. Asimismo, se revisaron los textos clásicos referentes a este síndrome y los artículos mencionados en la bibliografía encontrada.

Resultados

En el presente artículo se describe la historia del síndrome, el fenómeno clínico, los factores de riesgo, los criterios diagnósticos, los tratamientos empleados, otros fenómenos similares y las teorías propuestas para explicarlo.

Discusión y conclusión

A la fecha continúan siendo controvertidos los criterios diagnósticos del síndrome de Charles Bonnet, en especial en lo referente a la preservación absoluta del *insight* como condición *sine qua non*. Descrito desde el siglo XVIII, el síndrome de Charles Bonnet corresponde al prototipo de alucinaciones visuales en pacientes con privación visual, si bien, de acuerdo con la presente revisión, la fenomenología de éste es bastante variada, siendo cuestionable si resulta también el prototipo de las alucinaciones con *insight* preservado.

Palabras clave: Síndrome de Charles Bonnet, alucinaciones visuales formadas, *insight*, neuropsiquiatría.

¹ Unidad de Neuropsiquiatría, Instituto Nacional de Neurología y Neurocirugía Manuel Velasco Suárez (INNN).

² Departamento de Psiquiatría, Instituto de Neurociencias y Desarrollo Emocional.

Correspondencia: María Yoldi Negrete. Clínica de Trastornos Afectivos, Instituto Nacional de Psiquiatría Ramón de la Fuente Muñiz, Calz. México-Xochimilco 101, San Lorenzo Huipulco, Tlalpan, 14370 Mexico DF. Tel: 4160 - 5323, E-mail: myoldine@conacyt.mx

Recibido primera versión: 25 de marzo de 2014. Segunda versión: 30 de octubre de 2014. Aceptado: 6 de noviembre de 2014.

INTRODUCCIÓN

Existen pacientes que, después de lesiones cerebrales o periféricas específicas, pierden alguna función sensorial, como la vista o el oído. Paradójicamente, después de perder esta función, presentan alucinaciones complejas relacionadas con la función perdida. Por ejemplo, una paciente que pierde la función visual comienza a presentar alucinaciones visuales complejas. Es probable que esto pueda ocurrir en todas las modalidades sensoriales, como la vista, el oído, el tacto, el gusto o el olfato, existiendo ya evidencia de casos de alucinaciones musicales en pacientes con hipoacusia¹ y éste podría ser el caso del síndrome del miembro fantasma, si bien no todos los mecanismos conocidos detrás de este fenómeno se comparten con el fenómeno alucinatorio de la vía visual² en cual nos centramos en el presente trabajo.

Algo característico de estos pacientes, es que, en la mayoría de las ocasiones, conservan el juicio de realidad, al menos de una manera parcial (es decir, reconocen la naturaleza irreal de las imágenes alucinatorias).

A pesar de que se han publicado ya varios reportes de caso, series de casos y estudios epidemiológicos sobre el síndrome de Charles Bonnet, sobre la alucinosis peduncular y otros fenómenos alucinatorios, y aun cuando han sido propuestos criterios para el diagnóstico del síndrome de Charles Bonnet, tal parece que persisten importantes controversias: para algunos autores, el término "síndrome de Charles Bonnet" debería de ser exclusivo de pacientes con patología ocular; para otros debería de ser un síndrome utilizado solamente en pacientes ancianos; otros autores piensan que si la lesión se encuentra en el mesencéfalo debería llamarse alucinosis peduncular, independientemente de si existe o no un déficit visual acompañante; hay quienes consideran que la aparición de fenómenos alucinatorios en pacientes epilépticos corresponden a un fenómeno distinto aun si se presentan acompañando a un déficit visual y, finalmente, se restringe el uso del término para ser empleado solamente si los pacientes presentan capacidades íntegras de *insight* con respecto a los fenómenos alucinatorios. Sin embargo, en todas estas cuestiones hay autores que han planteado controversias.

Así, nos parece que queda aún por determinarse si estamos ante un mismo fenómeno, con diferentes mecanismos generadores pero una misma presentación clínica (lo que sugiere una vía final común) o si estamos ante una multiplicidad de fenómenos distintos (con diferente causa, presentación, evolución y respuesta al tratamiento).

OBJETIVO

El presente artículo pretende realizar una revisión de la historia, los conocimientos actuales y las controversias acerca del síndrome de Charles Bonnet.

EL SÍNDROME DE CHARLES BONNET

Historia del síndrome

Charles Bonnet (1720-1793), un naturalista y filósofo del siglo XVIII, describió en su abuelo, Charles Lullin, este tipo de fenómeno, más tarde conocido como síndrome de Charles Bonnet.

Lullin, a quien Charles Bonnet describe como un hombre respetable, lleno de salud, de inocencia, de juicio y de memoria, presentó a los 89 años un episodio de alucinaciones visuales de tres meses de duración durante el cual veía, estando completamente despierto y sin estímulos externos, la imagen de hombres, mujeres, pájaros, carros, edificios, etc. Veía que estas formas tenían movimiento, se acercaban, se alejaban, huían; disminuían y aumentaban de tamaño; aparecían, desaparecían, reaparecían: veía edificios levantarse frente a él y ofrecerle todos los elementos que formaban parte de su construcción exterior. Todos estos dibujos eran perfectamente nítidos y le afectaban con una vivacidad tal como si los objetos reales estuvieran presentes; pero no eran más que dibujos, pues los hombres y las mujeres no hablaban, y ningún ruido afectaba su oído. Describe con especial hincapié que este hombre no tomaba las visiones como realidad y escribe puntualmente "sabe juzgar sanamente todas estas apariciones, y enderezar siempre sus primeros juicios". Había tenido cirugía de cataratas en ambos ojos, y aunque no se precisa si fue realizada antes o después de las alucinaciones, aclara que el éxito temprano de la cirugía se perdió posteriormente, dejando a su ojo izquierdo sin función y al derecho con una disminución acusada de la agudeza visual que le permitía solamente distinguir los objetos cercanos. Más tarde, fue encontrado un manuscrito de Lullin en el que el propio anciano especificaba ciertas características de sus alucinaciones: se presentaban únicamente cuando estaba parado o sentado, eran más claras en su campo visual izquierdo y desaparecían cuando giraba los ojos a la derecha.^{3,4}

Años después, el propio Charles Bonnet sufrió de marcada disminución de la agudeza visual y presentó una experiencia similar observando "objetos fantásticos" que reconocía como ilusorios. Fue De Morsier quien acuñó el término síndrome de Charles Bonnet.⁴

En el Siglo XIX la descripción de Charles Bonnet se convirtió en el paradigma de la existencia de alucinaciones visuales en los sujetos mentalmente sanos.

En la actualidad, a pesar de continuar siendo un síndrome poco estudiado, se conocen ya varios aspectos críticos, mismos que intentaremos desglosar a continuación.

El fenómeno clínico

Contenido

El contenido de las alucinaciones ha sido ampliamente descrito. La imagen más comúnmente descrita es la de una per-

sona,⁵ aunque en un estudio reciente en el que incluyeron las alucinaciones simples como parte del síndrome de Charles Bonnet, se menciona que la imagen más comúnmente vista es la de animales, seguida de luces brillantes elementales, personas extrañas, flores y, cuando existía más de un objeto visto, se mantenía ese orden de presentación con excepción de que los extraños eran más comunes que las luces brillantes.⁶ Las alucinaciones pueden ser muy variadas, desde luces simples⁶ hasta escenas completas.⁷ Se han descrito caras sin cuerpo, imágenes vívidas de animales y plantas, formas geométricas sutiles, imágenes miniatura, de tamaño normal o gigantes.⁸ Se han descrito también personas conocidas, ya sea aún con vida o bien, fallecidos.⁵

La localización de las alucinaciones es referida en el medio externo⁸ y la mayoría las describen como muy nítidas,⁸ aunque existen autores que han encontrado a más pacientes que las describen como borrosas.⁷ Se han descrito imágenes estáticas, con movimiento en bloque y con movimiento interno.^{8,9}

Los criterios de Gold y Rabins exigen que las imágenes sean estereotipadas, aunque existen varios autores que difieren, encontrando pacientes que describen imágenes diferentes entre sí e incluso en un mismo paciente, en momentos diferentes.^{6,8-10}

Factores desencadenantes y atenuantes

Se describe que típicamente las imágenes se presentan espontáneamente sin el control del sujeto, aunque varios pacientes identifican factores que promueven la aparición de las mismas, tales como situaciones generales de reducción del estado de alerta, cansancio, estrés, bajos niveles de iluminación y luz brillante.⁸ Así mismo, se han descrito acciones que tienden a hacer desaparecer las alucinaciones: cerrar los ojos, realizar sacadas oculares, mirar las imágenes directamente, intentar acercarse y conversar con ellas.⁸ El cerrar los ojos ha sido descrito como un factor capaz tanto de desencadenar como eliminar las imágenes.⁸

Alucinaciones en otras modalidades sensoriales

La mayoría de los autores hace la observación de que las alucinaciones no se acompañan de sonido ni de otro tipo de alucinaciones.⁸ Sin embargo, se han descrito alucinaciones auditivas en relación con alucinaciones visuales complejas.^{11,12}

Reacción emocional de los pacientes

Las alucinaciones pueden desencadenar reacciones emocionales neutras, positivas o negativas,⁶ siendo las descripciones de estas emociones muy variadas (miedo, ansiedad, paranoia leve, desesperación, enojo...)⁸

Insight

Es globalmente conocido que la principal característica de este síndrome es que las personas que lo padecen son conscientes de que las imágenes que perciben no son reales.^{4,6,8,9}

Sin embargo, varios autores coinciden en que esta característica es variable de un paciente a otro,⁸ y cuestionable en algunos momentos, tomándoles a algunos pacientes más de un evento para darse cuenta de la irrealidad de las imágenes percibidas⁶ e incluso puede variar de un momento a otro en un mismo paciente.⁸

Curso clínico

Las alucinaciones se pueden presentar después de la pérdida visual con un periodo de latencia muy variable, desde horas o días⁸ hasta años después.⁶ De hecho, en el estudio de Gilmour et al. se encontró que la probabilidad de presentar el síndrome era 24% más alta si el diagnóstico de patología ocular tenía más de cinco años.⁶

Se han descrito cursos episódicos, periódicos y continuos.⁸ y que las alucinaciones tienden a desaparecer cuando mejora la agudeza visual o cuando empeora significativamente.⁸

La desaparición de las alucinaciones es variable de paciente a paciente. Un estudio de seguimiento en un centro oftalmológico observó a 152 pacientes en una primera ocasión y, posteriormente, un año después, encontrando que 15 pacientes (28%) de la muestra que había reportado tener alucinaciones al inicio del estudio no las presentaba ya, sin embargo 23 de los 98 pacientes restantes (24%) que no las presentaban inicialmente, las presentaron al final del estudio.¹³ Otro estudio de 33 pacientes seguidos durante un año, encontró que 10 (30%) ya no presentaba alucinaciones, en siete (21%) había disminuido su frecuencia, en ocho (24%) había aumentado la frecuencia y en ocho (24%) permanecían igual.¹⁴

Agudeza visual

En su descripción del síndrome, De Morsier pensaba que la pobre agudeza visual era solamente una característica presente en varios de los pacientes y no una característica necesaria para la presentación de éste.¹⁵ El estudio posterior de la patología hacía pensar que De Morsier estaba equivocado en este aspecto, y que, de hecho, las imágenes se presentaban debido a la pérdida de la visión⁴ aunque en varios estudios posteriores se han encontrado pacientes que no presentan disminución de la agudeza visual⁶ y que es un fenómeno que no se presenta en sujetos que son ciegos de nacimiento.⁸ Lo que parece quedar claro es que la pérdida visual es un factor que eleva de manera muy importante el riesgo de presentar el síndrome^{6,8} y que este riesgo se eleva a partir de una agudeza visual 20/40 y hasta 20/1600,⁶ aunque el mayor riesgo se presenta entre 20/60 y 20/66⁸ y es más común en aquellos con agudeza visual entre 20/100 y 20/800, siendo dos veces más probable si la agudeza está entre 20/301 y 20/800.⁸

Así mismo, es más frecuente cuando la patología es bilateral,⁸ y algunos autores describen que las alucinaciones tienen una predilección por las áreas ciegas del campo visual;^{16,17} aunque hay otros que no encontraron relación entre el escotoma y las imágenes alucinadas.¹⁸

Factores de riesgo

Se han propuesto varios factores asociados con el síndrome de Charles Bonnet. Éstos incluyen el aislamiento social,¹⁹⁻²¹ la timidez y, en general, una calidad deficiente en los contactos sociales,¹⁹ la enfermedad cerebro-vascular,²¹ el cansancio y los trastornos del estado de alerta, el estrés, la sugestión,⁸ el nivel de visión, la iluminación y la hora del día.⁶ Cabe destacar que el estudio de Gilmour et al.⁶ no encontró que la edad, el vivir solo, ni la viudez fueran factores de riesgo. En ese mismo estudio tampoco encontraron una correlación con el *Mini-Mental Status Examination* (MMSE), el uso de fármacos oftalmológicos, el consumo de alcohol o tabaco, ni con el número de tratamientos con láser o fotodinámicos. Otras comorbilidades frecuentemente encontradas en este síndrome son el deterioro cognitivo y la depresión.

Existen autores que piensan que debe descartarse deterioro cognitivo para poder realizar este diagnóstico y en sus series de casos realizan un MMSE para excluir a los pacientes que no pasen dicha prueba,⁶ sin embargo existen varias descripciones de pacientes con deterioro cognitivo que presentan este fenómeno, e incluso existen autores que piensan que pueda tratarse de un estado predemencial,^{22,23} aunque ya se ha hecho un estudio comparando el MMSE de pacientes con y sin alucinaciones y se ha descartado tal asociación, además de que a un año de seguimiento no se vio mayor deterioro en la puntuación del MMSE con respecto al grupo control.²⁴ Se ha propuesto incluso el término de "Charles Bonnet plus" para aquellos casos que se presentan con deterioro cognitivo, aunque actualmente este término no se considera útil ya que en la edad en la que es más prevalente este síndrome también es frecuente la presencia de deterioro cognitivo, y por lo tanto coinciden ambos diagnósticos.⁸

La depresión ha sido un hallazgo importante en varios artículos que tratan acerca de este tema.^{7,8,10,14,21,25,26} Jackson et al.¹⁴ encontraron una prevalencia del 33%.

Algo notable, que incluso ha llevado a pensar que este síndrome es exclusivo de los ancianos⁴ y se ha encontrado que es independiente de la edad^{6,8} es su alta prevalencia en mayores de 60 años,^{6,8,14,27} lo que se piensa está asociado con el aumento en la incidencia de pérdida visual profunda súbita en este grupo de edad.²⁸ Ahora bien, otros autores consideran que este síndrome no es exclusivo de los pacientes ancianos, ya que incluso en niños se han encontrado fenómenos similares.²⁸ Otro hallazgo reportado frecuentemente es la mayor frecuencia en mujeres^{8,11,27,29-31} aunque hay quienes no encuentran diferencias de género⁸ y, originalmente, De Morsier reportó mayor frecuencia en hombres.¹⁵

Criterios diagnósticos

En 1873, Naville propuso seis criterios para reconocer las alucinaciones compatibles con la razón:⁴

1. ocurre en un sensorio claro y no engañan al sujeto,

2. ocurren en combinación con percepciones normales,
3. son exclusivamente visuales,
4. no se acompañan de sensaciones extrañas,
5. aparecen y desaparecen sin causa aparente,
6. son divertidas más que preocupantes para el sujeto.

En 1989, Gold y Rabins²⁹ propusieron los siguientes criterios diagnósticos específicamente para el síndrome de Charles Bonnet:

- Presencia de alucinaciones visuales formadas, complejas, persistentes o repetitivas, y estereotipadas;
- *Insight* preservado de manera total o parcial sobre las alucinaciones;
- Ausencia de alucinaciones en otras modalidades sensoriales;
- Ausencia de ideación delirante.

Posteriormente, Teunisse, en 1995, propuso otros criterios sobre los cuales ha basado sus investigaciones en el tema:²⁷

1. Presencia de alucinaciones formadas y complejas;
2. Las alucinaciones son persistentes o repetitivas:
 - a. al menos una alucinación visual compleja en las últimas cuatro semanas,
 - b. Un período entre la primera y la última alucinación menor de cuatro semanas;
3. *Insight* parcial o completo sobre la naturaleza irreal de las alucinaciones;
4. Ausencia de alucinaciones en otra modalidad sensorial;
5. Ausencia de delirios.

En este tema existen aún varias controversias: si debe reservarse el nombre para la patología ocular,¹⁵ si debe reservarse para los ancianos,⁴ si la presencia de otro tipo de alucinaciones excluye el diagnóstico en todos los casos,¹² si el *insight* debe estar preservado,⁸ si las alucinaciones son o no persistentes,¹³ incluso hay autores que mencionan que puede presentarse aun con visión normal.^{6,15} De esta manera, todos los criterios han sido puestos en duda. Con todas estas controversias, resulta, como menciona Germán Berrios en su artículo,⁴ de poco interés el utilizar un epónimo para referirse a todos los estados alucinatorios, resultando mucho más informativo el describir el fenómeno en sí sobre todo si no existen criterios diagnósticos universalmente aceptados. Por lo anterior, parece conveniente describir otros estados alucinatorios con *insight* conservado como posteriormente exponemos.

Tratamientos empleados en el síndrome de Charles Bonnet

La principal intervención descrita para este síndrome consiste en proporcionar al paciente un proceso psicoeducativo explicándole que el fenómeno alucinatorio que presenta no forma parte de una enfermedad mental ni quiere decir que está "perdiendo la razón o la cordura" (temor frecuentemen-

Cuadro 1. Fármacos empleados en el síndrome de Charles Bonnet y respuesta obtenida

Fármaco	Respuesta obtenida	Nivel de evidencia	Referencia
Anticonvulsivantes			
Gabapentina	Remisión de las alucinaciones a los dos días de iniciado el tratamiento con 300mg/d y libre de alucinaciones a 3 meses de seguimiento.	Reporte de caso	(Paulig, Mentrup 2001)
Valproato	Remisión de las alucinaciones tras inicio de carbamacepina (no se especifica tiempo). Se retiró carbamacepina por efectos adversos y volvieron las alucinaciones. Al ser tratadas con valproato, desaparecieron nuevamente. Tratamiento con valproato a 300mg/d disminuyó "significativamente las alucinaciones" y el incremento a 1500mg/d "casi las hizo desaparecer". Además, se acompañó de disminución de hipermetabolismo encontrado en el tálamo izquierdo y área temporal inferior antes del tratamiento.	Reporte de casos	(Hori et al. 2000; Jang et al. 2011; Segers 2009)
Levetiracetam	No disminuyó alucinaciones, incluso las aumentó, con una dosis de 500mg/día.	Reporte de caso	(Segers 2009)
Clonazepam	Sin respuesta con una combinación de 0.25mg/d de triazolam, 50mg/d de tiaprida y 100mg/d de pentoxifilina. Posteriormente inicio de carbamacepina hasta 200mg/d con respuesta parcial, y mejoría total con combinación carbamacepina 100mg/d y clonazepam 0.5mg/d. Se intentó dar monoterapia primero con carbamacepina y luego con clonazepam, y sólo la combinación demostró ser efectiva.	Reporte de caso	(Terao 1998)
Carbamacepina	Desaparición de las alucinaciones tras inicio de carbamacepina 100mg cada 12h (no se especifica tiempo). Se retiró carbamacepina por efectos adversos y volvieron las alucinaciones.	Reporte de caso	(Segers 2009)
Antagonistas 5HT3			
Cisaprida	Mejoría a la primera semana de tratamiento con cisaprida 40mg/d (sólo nocturnas, de corta duración y menor nitidez) y desaparición a los 3 meses de tratamiento en primer caso. Mejoría en el primer mes (disminución marcada en la frecuencia e intensidad de las alucinaciones) de tratamiento con cisaprida 30mg/d y desaparición a los 2 meses de tratamiento.	Reporte de 2 casos	(Ranen, Pasternak, Rovner 1999)
Antipsicóticos			
Haloperidol	Disminución de la frecuencia de las alucinaciones a las 2 semanas de tratamiento con 0.5mg cada 12h.	Reporte de caso	(Chen et al. 1996)
Olanzapina	Desaparición total de las alucinaciones tras 7 días de tratamiento con 10mg/d. Posteriormente reducida hasta 2.5mg/d continuando con respuesta a 1 año de seguimiento. Disminución de la intensidad de las alucinaciones tras tratamiento con 5mg/d. Desaparición de las alucinaciones a las 48h de tratamiento con 2.5mg/d*	Reporte de caso	(Coletti Moja et al. 2005), (Cumurcu, Elbozan 2005), (Mocellin 2006)
Risperidona	Disminución de frecuencia de las alucinaciones con 1mg cada 12h. Disminución de la frecuencia de las alucinaciones tras 1 semana de tratamiento con 1mg/d de risperidona y desaparición a las 2 semanas de tratamiento. Mejoría parcial con 4mg/d pero con mal apego por parte del paciente por lo que se cambió a tratamiento con cisaprida. Sin respuesta en un caso.	Reporte de casos	(Howard, Meehan, Powell 1994), (Maeda et al. 2003), (Ranen, Pasternak, Rovner 1999), (Cammaroto et al. 2009)
Tioridazina	Sin mejoría tras 7 días de tratamiento con 25mg cada 12h.	Reporte de caso	(Howard, Meehan, Powell 1994)
Melperona	Reporte de 3 casos. Primer caso lofepramina a dosis bajas más melperona a 67.5mg/d las alucinaciones remitieron "rápidamente" por completo y no regresaron en cita subsecuente. No se especifica tiempo. Caso 2, desaparición paulatina hasta la totalidad en 1 semana con melperona 25mg/d. Caso 3 inicio con promazina sin respuesta, cambio a 100mg/d de melperona con una mejoría "clara y persistente".	Reporte de 3 casos	(Batra, Bartels, Wormstall 1997)
Antidepresivos			
Venlafaxina	Remisión de las alucinaciones a los 4 días de tratamiento con 75mg/d.	Reporte de caso	(Lang et al. 2007)
Citalopram	La remisión obtenida con venlafaxina se mantuvo a pesar de cambiar a citalopram 20mg/d (debido a incremento en la tensión arterial con venlafaxina).	Reporte de caso	(Lang et al. 2007)
Mirtazapina	Remisión de las alucinaciones tras 3 días de tratamiento con 7.5mg/d.	Reporte de caso	(Siddiqui, Ramaswamy, Petty 2004)
Inhibidores de la acetilcolinesterasa			
Donepezilo	Disminución de las alucinaciones en un ojo y al aumentar la dosis a 5mg/d disminución en ambos ojos.	Reporte de caso	(Ukai et al. 2004)

* Este caso es reportado como Alucinosis Peduncular por los autores, sin embargo, como se discute en esta revisión, podría ser también catalogado como síndrome de Charles Bonnet.

te reportado por los pacientes), sino más bien que se trata de un fenómeno con una causa neurológica.^{6,8,13,14,24,27,32,33}

Existen varios reportes de que el mejorar la capacidad visual mejora las alucinaciones,⁸ aunque es obvio que esto sólo es posible en algunos casos.

Se han reportado técnicas psicoterapéuticas, como aquellas utilizadas en el síndrome de miembro fantasma, con cierta mejoría.⁷

No existe a la fecha un tratamiento farmacológico universal para este padecimiento. Es necesario subrayar que la investigación de los tratamientos se ve aún más complicada por el hecho de que en algunos pacientes estas alucinaciones desaparecen sin ninguna intervención.^{13,14} Además, no todos los pacientes reaccionan con malestar emocional frente a sus alucinaciones, por lo que una intervención no siempre es recomendable.⁸ Algunos autores sugieren que el tratar los factores que tornan a las alucinaciones desagradables tales como la ansiedad, pueden mejorar la naturaleza de éstas y tornarlas placenteras a pesar de no eliminarlas.³⁴ Sin embargo, si las alucinaciones son frecuentes, no desaparecen, son ansiogénicas o alteran la calidad de vida del paciente, se necesita de una terapia efectiva.^{8,35}

A continuación presentamos una síntesis de las terapias farmacológicas que a nuestro conocimiento se han reportado en la bibliografía médica^{12,35-49} (cuadro 1).

OTROS FENÓMENOS CON ALUCINACIONES VISUALES E *INSIGHT* CONSERVADO: EL FENÓMENO DE LA ALUCINOSIS PEDUNCULAR

En el siglo XX, Jacques-Jean Lhermitte describió el caso de una mujer que había sufrido infartos en el puente y mesencéfalo, y posteriormente podía ver personas extrañas, llenas de color y grupos de niños, en el ocaso.⁵⁰ Posteriormente Van Bogaert le daría el nombre de "alucinosis peduncular".⁵⁰

Existen ahora numerosos reportes de esta patología, algunos asociados a los pedúnculos cerebrales como fue pri-

mariamente descrito, y en otros asociados a distintas afecciones del tallo cerebral, los tálamos, la vía visual, el cerebelo y aun la vía visual en distintas secciones.⁵⁰ Aunque estos pacientes pueden tener defectos visuales, no es necesario que lo tengan para que se presente el fenómeno.⁵¹ En esta patología también se observan imágenes visuales llamativas, similares a las del síndrome de Charles Bonnet y a la de los estados hipnagógicos con *insight* preservado y alerta⁸ (cuadro 2).

TERORÍAS PROPUESTAS ACERCA DE LOS MECANISMOS FISIOPATOLÓGICOS

Privación sensorial: visión fantasma

Las alucinaciones visuales asociadas a pérdida de la visión han sido conceptualizadas como visión fantasma debida a la desaferentación y comparadas con el síndrome del miembro fantasma.⁸ Cuando la corteza visual es privada de *inputs* aferentes normales, puede exhibir actividad espontánea independiente resultando en imaginación consciente, una hipótesis sostenida por el hecho de que las alucinaciones pueden ser eliminadas por estimulación visual normal o excesiva.^{8,52} Además, esta teoría está también parcialmente sustentada en estudios de neuroimagen funcional: en un estudio de resonancia magnética funcional, en cuatro pacientes con síndrome de Charles Bonnet se reveló que las alucinaciones activas estaban asociadas con actividad espontánea independiente en el lóbulo occipital ventral.⁵³ El contenido de las alucinaciones estaba relacionado con activación en regiones específicas que se correlacionan con la función especializada conocida de esa área de la corteza visual.

Papel del equilibrio serotonina/acetilcolina

En su artículo *Neuropsychiatry of complex visual hallucinations*,⁴³ Mocellin et al., explican la relevancia que tienen los centros colinérgicos excitatorios (núcleos parabraquial y parabige-

Cuadro 2. Comparación entre Alucinosis Peduncular y síndrome de Charles Bonnet, modificado de Mocellin, Walterfang y Velakoulis⁴⁵

Aspecto clínico	Alucinosis peduncular	Síndrome de Charles Bonnet
Predominio sensorial	Perceptos predominantemente visuales	Perceptos predominantemente visual
Atributos de la experiencia visual	Perceptos vívidos, bien formados y coloreados	Perceptos vívidos, bien formados y coloreados
Alucinaciones liliputienses	Pueden estar presentes	Pueden estar presentes
Movimiento de las figuras alucinadas	Variable	Suele estar presente
Estereotipia de las alucinaciones	Variable	Suelen ser imágenes no estereotipadas
Predominio de horario	Predominan en la noche	Predominan en la noche
Sensorio	Generalmente claro	Generalmente claro
Patología ocular	Puede estar presente	Generalmente está presente
Patología del Sistema Nervioso Central	Generalmente está presente	Puede estar presente
Grupo etáreo	Puede ocurrir en todas las edades	Generalmente ocurre en sujetos ancianos
<i>Insight</i>	Generalmente está conservado; aunque algunas veces hay conducta alucinatoria	Generalmente está conservado; aunque algunas veces hay conducta alucinatoria

minal) y serotoninérgicos inhibitorios que provienen del raqué dorsal, explicando que las lesiones de la retina u otras lesiones proximales remueven o alteran los *inputs* del medio externo hacia el sistema visual, resultando las alucinaciones visuales complejas de descargas espontáneas de porciones distales de estos sistemas. Las lesiones del tallo cerebral pueden interrumpir entonces los *inputs* inhibitorios serotoninérgicos de los núcleos del raqué, ocasionando una excitación del núcleo geniculado lateral dorsal y desregulación de los *inputs* de la retina, generando alucinaciones visuales complejas.

Así mismo, explica que los núcleos del raqué dorsal han sido implicados en el ciclo sueño vigilia y en la regulación del sueño de movimientos oculares rápidos (MOR) y no-MOR, y se ha visto que las alucinaciones visuales complejas pueden ser vistas en el sueño normal, en trastornos del sueño, en el *delirium*, en la demencia por cuerpos de Lewy, en la psicosis asociada a la enfermedad de Parkinson y que se ven acentuadas en el síndrome de Charles Bonnet en situaciones de disminución del alertamiento o disminución de la iluminación, lo cual sugiere un papel importante del sistema de los núcleos del raqué dorsal en la generación de dichas alucinaciones.

En este contexto es que algunos autores piensan que puede tratarse de un mecanismo de "desenmascaramiento" de sueños y la emergencia de alucinaciones.⁸

Teoría irritativa

También se ha propuesto la actividad ictal desde un centro irritativo, posiblemente en las cortezas occipital o temporal, como causante de la génesis de las alucinaciones visuales.^{4,8,16} Ossola et al.,⁵⁴ presentaron un caso con alucinaciones típicas de Charles Bonnet en una mujer con eventos cerebro-vasculares hemorrágicos que presentaba descargas epileptiformes periódicas lateralizadas (PLEDs) y que mejoró tras el ajuste del antiepileptico.

En la figura 1, se resumen dichas teorías.

Privación sensorial: Si la corteza visual es privada de información aferente extrínseca, por lesiones de la vía visual, puede exhibir actividad espontánea independiente, resultando

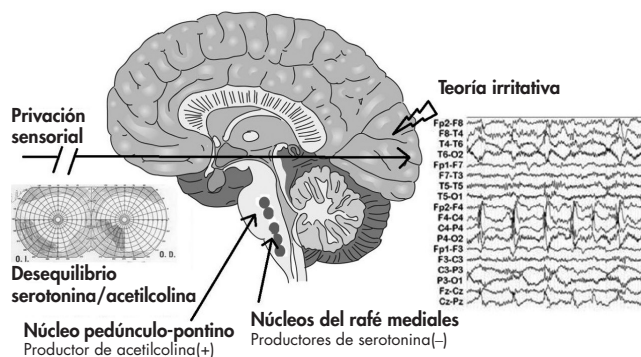


Figura 1. Posibles mecanismos fisiopatológicos.

en imaginería consciente. *Desequilibrio serotoninina/acetilcolina:* El paso de información del núcleo geniculado lateral del tálamo a la corteza es modulado por proyecciones excitatorias del sistema colinérgico e inhibitorias del sistema serotoninérgico. Lesiones del tallo cerebral pueden interrumpir la modulación inhibitoria serotoninérgica, provocando excitación del núcleo geniculado lateral dorsal, disregulación de la información que proviene de la retina y alucinaciones visuales complejas. *Teoría irritativa:* La actividad ictal en la corteza occípito-temporal puede generar alucinaciones visuales.

DISCUSIÓN Y CONCLUSIÓN

Las alucinaciones visuales complejas secundarias a privación de la vía visual continúan siendo una entidad poco conocida aunque frecuente. La gran variabilidad en su presentación clínica y en las enfermedades que lo acompañan hace que aún no exista un consenso acerca de si constituye o no un síndrome en sí mismo, lo cual limita su estudio sistemático. Sin embargo, creemos que el continuar analizando caso por caso con las variables ya descritas en la bibliografía podrá, en un futuro, permitir su mejor clasificación entre las entidades nosológicas.

Financiamiento

Ninguno.

Conflicto de intereses

Los autores declararon no tener conflicto de intereses.

Agradecimientos

Expresamos un especial agradecimiento al doctor Luis Daniel Alviño de la Serna quien nos introdujo en este tema y nos dio las bases para que se diera este proyecto.

REFERENCIAS

- Evers S, Ellger T. The clinical spectrum of musical hallucinations. *J Neurol Sci* 2004;227(1):55-65.
- Flor H. Phantom-limb pain: characteristics, causes, and treatment. *Lancet Neurol* 2002;1(julio):182-189.
- Bonnet C. *Essai analytique sur les facultés de l'âme*. Segunda edición. Copenhague y Ginebra: A Copenhague, Chez les Freres Cl. & Ant. Philbert; 1775.
- Berrios GE, Brook P. The Charles Bonnet Syndrome and the problem of visual perceptual disorders in the elderly. *Age Ageing* 1982;11:17-23.
- Podoll K, Osterheider M, Noth J. The Charles Bonnet syndrome. *Fortschr Neurol Psychiatr* 1989;57(2):43-60.
- Gilmour G, Schreiber C. An examination of the relationship between low vision and Charles Bonnet syndrome. *Can J Ophthalmol* 2009;44(1):49-52.
- Needham WE, Taylor RE. Atypical Charles Bonnet hallucinations: an elf in the woodshed, a spirit of evil, and the cowboy malefactors. *J Nerv Ment Dis* 2000;188(2):108-115.
- Menon G. Complex visual hallucinations in the visually impaired The Charles Bonnet Syndrome. *Surv Ophthalmol* 2003;48(1):58-72.

9. Teunisse R. Visual hallucinations in psychologically normal people: Charles Bonnet's syndrome. *Lancet* 1996;347(9004):794-797.
10. Teunisse RJ, Zitman FG, Raes D. Clinical evaluation of 14 patients with the Charles Bonnet syndrome (isolated visual hallucinations). *Compr Psychiatry* 1994;35(1):70-75.
11. O'Reilly R, Chamberlaine C. Charles Bonnet syndrome: incidence and demographic and clinical features. *Can J Psychiatry* 1996;41(4):259-260.
12. Hori H, Terao T, Nakamura J. Charles Bonnet syndrome with auditory hallucinations: a diagnostic dilemma. *Psychopathology* 2001;34(3):164-166.
13. Jackson ML, Bassett KL. The natural history of the Charles Bonnet Syndrome. Do the hallucinations go away? *Eye (Lond)* 2010;24(7):1303-1304.
14. Jackson M, Bassett K, Nirmalan P. Charles Bonnet hallucinations: Natural history and risk factors. *Int Congr Ser* 2005;1282:592-595.
15. De Morsier G. Le syndrome de Charles Bonnet: hallucinations visuelles des vieillards sans déficience mentale. *Ann Med Psychol (Paris)* 1967;125:677-702.
16. Lance JW. Simple formed hallucinations confined to the area of a specific visual field defect. *Brain A JNeurol* 1976;99(4):719-734.
17. Kolmel H. Complex visual hallucinations in the hemianoptic field. *J Neurol Neurosurg Psychiatry* 1985;48:29-38.
18. Weinberger L, Grant F. Visual hallucinations and their neuro-optical correlates. *Arch Ophthalmol* 1940;23:166-199.
19. Teunisse RJ, Cruysberg JR, Hoefnagels WH, et al. Social and psychological characteristics of elderly visually handicapped patients with the Charles Bonnet Syndrome. *Compr Psychiatry* 1999;40(4):315-319.
20. Holroyd S, Rabins P V, Finkelstein D, Lavrisha M. Visual hallucinations in patients from an ophthalmology clinic and medical clinic population. *J Nerv Ment Dis* 1994;182(5):273-276.
21. Holroyd S, Rabins P V, Finkelstein D et al. Visual hallucinations in patients with macular degeneration. *Am J Psychiatry* 1992;149(12):1701-1706.
22. Terao T, Collinson S. Charles Bonnet syndrome and dementia. *Lancet* 2000;355(9221):2168.
23. Pliskin NH, Kiolbasa TA, Towle VL et al. Charles Bonnet syndrome: an early marker for dementia? *J Am Geriatr Soc* 1996;44(9):1055-1061.
24. Teunisse RJ, Cruysberg JR, Hoefnagels WH et al. Risk indicators for the Charles Bonnet syndrome. *J Nerv Ment Dis* 1998;186(3):190-192.
25. Tan CSH, Lim VSY, Ho DYM et al. Charles Bonnet syndrome in Asian patients in a tertiary ophthalmic centre. *Br J Ophthalmol* 2004;88(10):1325-1329.
26. Kester EM. Charles Bonnet syndrome: case presentation and literature review. *Optometry* 2009;80(7):360-366.
27. Teunisse RJ, Cruysberg J, Verbeek A, Zitman FG. The Charles Bonnet syndrome: a large prospective study in The Netherlands. A study of the prevalence of the Charles Bonnet syndrome and associated factors in 500 patients attending the University Department of Ophthalmology at Nijmegen. *Br J Psychiatry* 1995;166(2):254.
28. Schwartz TL, Vahgei L. Charles Bonnet syndrome in children. *J AAPOS Off. Publ. Am. Assoc. Pediatr. Ophthalmol. Strabismus Am Assoc Pediatr Ophthalmol Strabismus* 1998;2(5):310-313.
29. Gold K, Rabins P V. Isolated visual hallucinations and the Charles Bonnet syndrome: a review of the literature and presentation of six cases. *Compr Psychiatry* 1989;30(1):90-98.
30. Holroyd S, Currie L, Wooten G. Prospective study of hallucinations and delusions in Parkinson's disease. *J Neurol Neurosurg Psychiatry* 2001;70(6):734-738.
31. Schultz G, Melzack R. Visual hallucinations and mental state. A study of 14 Charles Bonnet syndrome hallucinators. *J Nerv Ment Dis* 1993;181(10):639-643.
32. Frost EJ, Mottley JL, Edlow J. A Charles Bonnet syndrome: Three cases in the emergency department. *J Emerg Med* 2009;xx(x):1-3.
33. Teunisse RJ. Reaction on "The Charles Bonnet syndrome and dementia". *Tijdschr Psychiatr* 2009;51(7):525-526.
34. Ramírez-Bermúdez J. Breve diccionario clínico del alma. Primera edición. México: Debate; 2010.
35. Paulig M, Mentrup H. Charles Bonnet's syndrome: complete remission of complex visual hallucinations treated by gabapentin. *J Neurol Neurosurg Psychiatry* 2001;70(6):813-814.
36. Jang JW, Youn YC, Seok JW et al. Hypermetabolism in the left thalamus and right inferior temporal area on positron emission tomography-statistical parametric mapping (PET-SPM) in a patient with Charles Bonnet syndrome resolving after treatment with valproic acid. *J Clin Neurosci* 2011;18(8):1130-1132.
37. Segers K. Charles Bonnet syndrome disappearing with carbamazepine and valproic acid but not with levetiracetam. *Acta Neurol Belg* 2009;109(1):42-43.
38. Terao T. Effect of carbamazepine and clonazepam combination on Charles Bonnet syndrome: a case report. *Hum Psychopharmacol Clin Exp* 1998;453:451-453.
39. Ranen NG, Pasternak RE, Rovner BW. Cisapride in the treatment of visual hallucinations caused by vision loss: the Charles Bonnet syndrome. *J Am Assoc Geriatr Psychiatry* 1999;7(3):264-266.
40. Chen J, Gomez M, Veit S, O'Dowd M. A visual hallucinations in a blind elderly woman: Charles Bonnet syndrome, an underrecognized clinical condition. *Gen Hosp Psychiatry* 1996;18(6):453-455.
41. Coletti Moja M, Milano E, Gasverde S et al. Olanzapine therapy in hallucinatory visions related to Bonnet syndrome. *Neurol Sci* 2005;26(3):168-170.
42. Cumurcu T, Elbozan C. Charles Bonnet syndrome: a case presentation. *Turkish J Psychiatry* 2005;16(1):60-63.
43. Mocellin R. Neuropsychiatry of complex visual hallucinations. *Aust N Z J Psychiatry* 2006;40(9):742-751.
44. Howard R, Meehan O, Powell R. Successful treatment of Charles Bonnet syndrome type visual hallucinosis with low-dose risperidone. *Int J* 1994;9:675-678.
45. Maeda K, Shirayama Y, Nukina S et al. Charles Bonnet syndrome with visual hallucinations of childhood experience: successful treatment of 1 patient with risperidone. *J Clin Psychiatry* 2003;64(9):1131-1132.
46. Batra A, Bartels M, Wormstall H. Therapeutic options in Charles Bonnet syndrome. *Acta Psychiatr Scand* 1997;96(2):129-133.
47. Lang UE, Stogowski D, Schulze D et al. Charles Bonnet Syndrome: successful treatment of visual hallucinations due to vision loss with selective serotonin reuptake inhibitors. *J Psychopharmacol* 2007;21(5):553-555.
48. Siddiqui Z, Ramaswamy S, Petty F. Mirtazapine for Charles Bonnet syndrome. *Can J Psychiatry* 2004;49(11):787-788.
49. Ukai S, Yamamoto M, Tanaka M, Takeda M. Treatment of typical Charles Bonnet syndrome with donepezil. *Int Clin Psychopharmacol* 2004;19(6):355-357.
50. Risser AH, Powell FC. Lhermitte's peduncular hallucinosis. En: 45th Annual Meeting of the American Academy of Neurology in New York, New York; 1993.
51. Kölmel HW. Peduncular hallucinations. *J Neurol* 1991;238(8):457-459.
52. Bartlett JEA. A case of organized visual hallucinations in an old man with cataract, and their relation to the phenomena of the phantom limb. *Brain A J Neurol* 1951;74(3):363-373.
53. Pfyfche DH, Howard RJ, Brammer MJ et al. The anatomy of conscious vision: an fMRI study of visual hallucinations. *Nat Neurosci* 1998;1(8):738-742.
54. Ossola M, Romani A, Tavazzi E et al. Epileptic mechanisms in Charles Bonnet syndrome. *Epilepsy Behav* 2010;18(1-2):119-122.