



# Perfil epidemiológico de los pacientes portadores de ameloblastoma sometidos a cirugía en un hospital terciario del estado de São Paulo

## *Epidemiological profile of ameloblastoma affected patients subjected to surgery at a tertiary hospital in the state of Sao Paulo*

Gabriel Baldasserini,\* Leandro Scomparin,\* Karina M S de Freitas,\* Daniel Falbo Martins de Souza,\* Renato Cardoso,\* Wilber E B Paredes§

### RESUMEN

El ameloblastoma es un tumor odontogénico localmente invasivo cuyo diagnóstico precoz es difícil. El tratamiento puede variar desde una enucleación simple, una enucleación asociada a curetaje y/o crioterapia hasta amplias resecciones quirúrgicas. En este presente estudio se utilizaron los datos epidemiológicos de los pacientes tales como nombre, edad, género, tipo de ameloblastoma, región y tipo de tratamiento. Éstos fueron colectados a partir de las historias clínicas de los pacientes tratados en el Conjunto Hospitalar del Mandaqui durante el periodo de 01/01/2010 al 30/08/2016. Los datos fueron transcritos para el formulario usado cotidianamente en el hospital y presentados en tablas y gráficos. De las 11 historias clínicas seleccionadas, seis pacientes pertenecían al sexo masculino y cinco al sexo femenino, con un promedio de edad de 32 años. La región mandibular fue la más comprometida según los datos recolectados (91%). Radiográficamente, la imagen visualizada en una mayor frecuencia fue la multilocular (64%), y por otro lado, la presencia del ameloblastoma unicístico fue detectada en cuatro casos (36%). El tratamiento consistió en la descompresión seguida de curetaje en tres casos (27%), resección segmentar en un caso (9%), resección segmentar seguida de reconstrucción en dos casos (18%), enucleación seguida de curetaje en tres casos (27%), curetaje y aplicación de solución de Carnoy en dos casos (18%). El periodo máximo de acompañamiento fue de cinco años, no presentándose recidiva en este periodo; sin embargo, hubo pérdida de acompañamiento de estos pacientes. Con base en los datos obtenidos en la población estudiada, se concluyó que la edad promedio varió de 10 a 66 años con una media de 32 años; por otro lado, el sexo masculino fue el más comprometido correspondiendo al 55% de la muestra, siendo el tipo radiográfico de la lesión más encontrado el multilocular (64%). Finalmente, el área mandibular más afectada fue la región posterior de la mandíbula (73%) y el tipo de tratamiento con mayor prevalencia fue el desbridamiento (27%).

### ABSTRACT

Ameloblastoma is a locally invasive, odontogenic tumor of difficult early diagnosis. Treatment can vary from simple enucleation, enucleation associated to curettage and/or cryotherapy up to extensive surgical resections. The present study used epidemiological data of patients such as name, age, gender, type of ameloblastoma, region and type of treatment. Aforementioned data were collected from clinical histories of patients treated at the Mandaqui Hospital Compound during the period 01/01/ 2010 to 08/30/2016. Data were transcribed for the forms used every day in hospital, and were presented in tables and graphs. Out of 11 selected clinical histories, six patients were male and five female, average age was 32 years. According to collected data, mandibular region was the most compromised (91%). Radiographically, the most frequently image was multilocular (64%), presence of single-cyst ameloblastoma was detected in four cases (36%). In three cases (27%) treatment consisted on decompression followed by curettage, in one case (9%) segmented resection was performed, in two cases (18%), segmented resection followed by reconstruction was achieved, in three cases (27%) enucleation followed by curettage, in two cases (18%), curettage and application of Carnoy solution. Maximum follow up period was five years, no recurrence was observed in that period, nevertheless, there was follow up loss in these patients. Based on data obtained from studied population, it was concluded that average age varied from 10 to 66 years, mean age 32 years; on the other hand, male gender was the most compromised (55%), multilocular lesions were the most frequently found lesions (64%). Finally the most affected mandibular area was the posterior region of the lower jaw (73%), most frequent type of treatment was debridement (27%).

**Palabras clave:** Ameloblastoma, cirugía de ameloblastoma, tratamiento del ameloblastoma.

**Key words:** Ameloblastoma, ameloblastoma surgery, ameloblastoma treatment.

© 2018 Universidad Nacional Autónoma de México, [Facultad de Odontología]. Este es un artículo Open Access bajo la licencia CC BY-NC-ND (<http://creativecommons.org/licenses/by-nc-nd/4.0/>).

Este artículo puede ser consultado en versión completa en <http://www.medigraphic.com/facultadodontologiaunam>

\* Conjunto Hospitalar do Mandaqui, São Paulo, Brasil.

§ Faculdade de Odontologia, Universidade de São Paulo, Brasil. Instituto de Pesquisas Energéticas e Nucleares IPEN/CNEN, Universidade de São Paulo, Brasil.

Recibido: julio 2017.

Aceptado: septiembre 2017.

## INTRODUCCIÓN

Los tumores odontogénicos son lesiones derivadas del epitelio oral y/o del ectomesénquima, de los componentes del desarrollo de los dientes o estructuras asociadas, representados apenas por 1% de todos los tumores de la mandíbula.<sup>1</sup> El ameloblastoma es una de las neoplasias odontogénicas benignas más común que afecta el maxilar y la mandíbula. Es un tumor localmente invasivo, de origen epitelial incierto, y constituye cerca del 14% de todos los quistes y tumores de la mandíbula con una mayor prevalencia en los países en vía de desarrollo.<sup>2</sup>

Décadas atrás, los investigadores intentaron descubrir el origen real de esta neoplasia, siendo que, actualmente, los estudios refieren un posible origen a partir de los remanentes celulares del órgano del esmalte, del revestimiento epitelial de los quistes odontogénicos y posiblemente de las células epiteliales del estrato basal de la mucosa bucal.<sup>3-5</sup>

Los ameloblastomas pueden ser clasificados en tres subtipos, según sus características clínico-radiográficas: pueden ser sólidos o multiquísticos, unikuísticos y periféricos. En el momento del diagnóstico los subtipos deben ser reconocidos y diferenciados, pues el pronóstico y la propeútica varían en los diferentes tipos.<sup>6</sup>

Los padrones histopatológicos más comunes son el folicular y el plexiforme; por otro lado, los menos comunes son el acantomatoso, de células granulares, el desmoplásico y el de células basales.<sup>7</sup>

De acuerdo con sus características, el tumor puede infiltrarse en el trabeculado óseo y de esta forma comprometer toda la extensión. Generalmente es diagnosticado cuando se detecta una expansión cortical y bucal, provocando asimetría facial. En esta última condición, la estructura ósea ya está parcialmente comprometida, lo que limitaría los tratamientos conservadores, restando las opciones en las cuales gran parte de la estructura ósea afectada debe ser removida para evitar las recidivas, siendo la alternativa los tratamientos radicales.<sup>8</sup>

Dentro de los tratamientos establecidos existen dos escuelas, la conservadora y la radical. La escuela conservadora trata al paciente removiendo toda la lesión; disminuyendo la probabilidad de realizar grandes mutilaciones; dentro de los tratamientos propuestos, se destaca: la enucleación simple, la enucleación asociada al curetaje, la enucleación asociada a la crioterapia, la exéresis quirúrgica por osteotomía, la marsupialización asociada con la enucleación, entre otros.

De esta forma, a pesar de que la posibilidad de recurrencia del tumor permanece latente, es posible en la mayoría de los casos, conseguir éxito sin grandes

mutilaciones. Por otro lado, la escuela radical tiene por objetivo la remoción total de la lesión con márgenes de seguridad libres, por lo cual la remoción es realizada a través de la resección segmentaria o en bloque, procurándose la resolución definitiva en una única intervención quirúrgica.

Esta conducta ocurre debido a que el ameloblastoma se torna una lesión infiltrativa y destructiva. El hecho de que el carácter biológico de algunos tipos de ameloblastoma está asociado a altos índices de recidivas, se convierte en un argumento bastante sólido para que el cirujano adopte una postura más radical con respecto al tratamiento.<sup>9</sup>

En el presente estudio se tuvo como objetivo realizar un recuento epidemiológico de los pacientes portadores de ameloblastoma sometidos a cirugía para remoción de la lesión en un hospital terciario de la ciudad de São Paulo, Brasil.

## MATERIAL Y MÉTODOS

El presente estudio fue sometido y aprobado por el Comité de Ética en Investigación del Conjunto Hospitalar del Mandaqui, en la región norte de São Paulo, con número de parecer final: 61144616.1.0000.5551.

Los datos recolectados, con respecto al nombre del paciente, edad, género y tipo de ameloblastoma, así como topografía y tipo de tratamiento, se realizó a partir de las historias clínicas de los pacientes intervenidos quirúrgicamente durante el periodo de 01 de enero del 2010 al 30 de agosto del 2016. Estos datos fueron transcritos para el formulario de patología establecido para la presente investigación. Por otro lado, estos fueron presentados en tablas y gráficos después de análisis de los mismos.

La población y muestra del estudio fue conformada por los pacientes que acudieron para atendimento en dicho hospital con diagnóstico inicial de ameloblastoma y por las historias clínicas respectivamente de pacientes portadores de ameloblastoma que recibieron tratamiento durante el periodo del 01 de enero del 2010 al 30 de agosto del 2016.

Se establecieron criterios de inclusión, para selección de los pacientes, presentados a continuación:

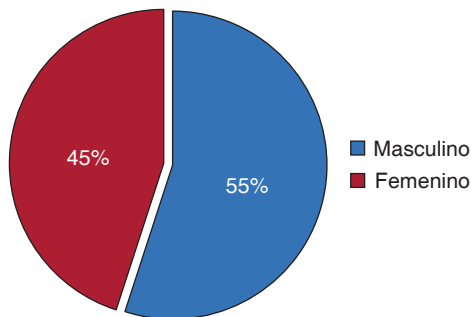
- Pacientes con diagnóstico de ameloblastoma, operados en el SUS (Sistema Único de Salud, São Paulo, Brasil).
- Historias clínicas de pacientes completadas de forma adecuada.
- Pacientes que recibieron seguimiento postoperatorio en un periodo mínimo de un año.

- Pacientes que concordaron y firmaron el consentimiento informado para participar del presente estudio.
- Los datos fueron recogidos según los instrumentos de colección anteriormente mencionados, con las informaciones consideradas relevantes para el estudio y los cuales fueron posteriormente disponibles en la forma de gráficos.

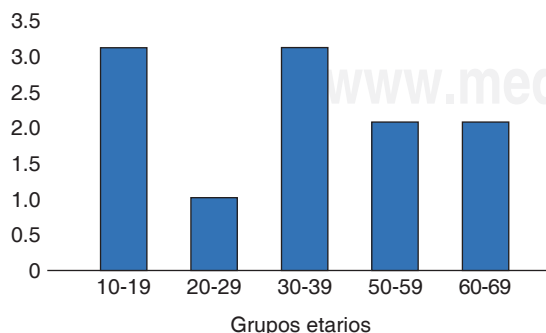
## RESULTADOS

A partir de los datos recolectados de cada paciente se realizó el análisis epidemiológico de toda la información según las variables consideradas en el presente estudio presentadas a continuación: la *figura 1* muestra el porcentaje de pacientes portadores de ameloblastoma según el género del paciente que acudió al Conjunto Hospitalar del Mandaqui durante el periodo de enero del 2010 a agosto del 2016.

Con respecto a la *figura 2*, se presenta una distribución de los pacientes según la edad de los mismos, en la cual hubo una mayor prevalencia del grupo etario de 10 a 19 años y de 30 a 39 años de edad, con un menor compromiso de los grupos etarios entre 50 a 69 años, seguida del grupo de 20 a 29 años.



**Figura 1.** Distribución de los pacientes portadores de ameloblastoma según el género.



**Figura 2.** Distribución de los pacientes portadores de ameloblastoma según grupo etario.

Con relación al padrón radiográfico del ameloblastoma visualizado en los análisis radiológicos se encontró el subtipo sólido o multiquístico con una mayor prevalencia, afectando a un correspondiente 64% de la población evaluada. Por otro lado, el ameloblastoma uniuístico fue responsable por la afectación de casi 36% de la muestra conformada como se constata en la *figura 3*.

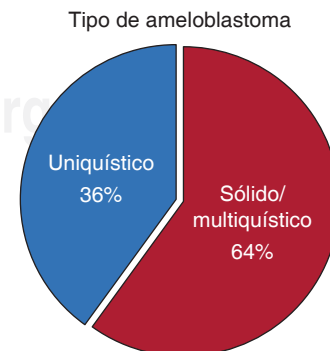
Con respecto al tratamiento aplicado, se presenta que el 27% de los casos fueron tratados con descompresión, enucleación y curetaje de las lesiones; por otro lado, un 27% fueron tratados a través de la enucleación de la lesión y curetaje, la resección con reconstrucción fue responsable por 18% de los casos, tal como fue en el caso del uso combinado de la descompresión, de la enucleación, del curetaje asociados al empleo de la solución de Carnoy (18%). El tratamiento realizado solamente con resección de las lesiones fue observado en 9% de los casos (*Figura 4*).

Con respecto al lugar de implantación de la lesión, se observó que un 73% de los casos fueron detectados en la región posterior de la mandíbula, 18% localizados en la región anterior de la mandíbula y un 9% de los casos fueron encontrados en el maxilar superior como muestra la *figura 5*.

## DISCUSIÓN

El ameloblastoma es la neoplasia odontogénica de mayor significado clínico debido a su prevalencia, comportamiento clínico y las dificultades de manejo, así como controversias relacionadas al tratamiento de la lesión.<sup>3-5</sup>

Según el presente estudio, y dentro de las limitaciones del mismo, no fue posible exponer en cantidades exactas el tiempo de evolución de la enfermedad, situación similar presentada en estudio anterior.<sup>10</sup>



**Figura 3.** Distribución de los pacientes portadores de ameloblastoma según el padrón de imagen radiográfico encontrado.

Dentro de las características propias del tumor, éste presenta un crecimiento lento y progresivo, normalmente, asintomático, pudiendo ocasionar deformidad facial acentuada.

Aunque el tiempo exacto de inicio del desarrollo de la lesión sea difícil de ser definido, la alteración facial ocurre solamente después del comprometimiento de la médula ósea y de la expansión avanzada de las corticales óseas,<sup>10</sup> características confirmadas por el equipo quirúrgico en el centro hospitalar del presente estudio.

Según los últimos reportes de la literatura con respecto a la prevalencia del ameloblastoma en pacientes según el género aún es controversial. Algunos autores no encuentran diferencias entre el género de cada paciente en la incidencia de esa neoplasia.<sup>11,12</sup> Sin embargo, de acuerdo con investigaciones anteriores,<sup>12,13</sup> esta patología es más prevalente en el sexo

femenino. En el presente estudio se verificó una prevalencia del género masculino representando el 56% de los casos, encontrándose resultados similares con estudios anteriores.<sup>12,14-19</sup> No se observó en la literatura revisada cualquier evidencia de predilección con respecto al género del paciente, por lo que se podría establecer la no existencia de una correlación biológica entre la presencia del tumor y el género afectado.

Con respecto al grupo etario, la edad de los pacientes varió entre los 10 y 66 años, con un promedio de 32 años. Los grupos etarios de mayor prevalencia fueron la primera y tercera década de vida, datos también relacionados con estudios anteriores.<sup>12,14-17,20-22</sup> Tal hallazgo parece tener una asociación directa con la agresividad de los tumores y con la deformación causada por los mismos. Como mencionamos anteriormente, el ameloblastoma presenta dentro de sus principales características la de crecimiento lento e indoloro, a veces su presencia apenas es observada después de la expansión de las corticales óseas; y por consecuencia, producirá un aumento del volumen de la región comprometida así como la asimetría facial decurrente. El diagnóstico en la primera década de vida se relaciona a los tumores de crecimiento acelerado y más expansivos<sup>23</sup> y en la tercera década de vida los tumores presentan un crecimiento lento y menos expansivo. Sin embargo, no es infrecuente el diagnóstico en edades más avanzadas como en la quinta década de vida.

Los reportes de la literatura manifestaron unanimidad al afirmar que la localización de mayor incidencia del ameloblastoma es en la mandíbula, principalmente, en la región posterior. Excepto los hallazgos de Chidzonga,<sup>24</sup> que describió a la sínfisis como la región principal de localización afectada por el ameloblastoma en niños africanos. En la presente investigación, y según las historias clínicas revisadas y analizadas, se halló un mayor número de casos de comprometimiento de la mandíbula, con un total de 10 historias (91%); por otro lado, para el caso del maxilar superior fue hallado un solo caso (9%). Estos hallazgos coincidieron con los relatados en la literatura.<sup>14,15,20</sup>

Radiográficamente, el ameloblastoma se presenta como una lesión radiolúcida uni- o multilocular, de carácter expansivo y con frecuente fenestración de las corticales óseas. Los dientes involucrados son normalmente desplazados y presentan reabsorción radicular de forma más rutinaria que las otras lesiones que afectan a los maxilares. De acuerdo con las historias clínicas revisadas y analizadas, los aspectos radiográficos de los pacientes de este estudio mostraron que la mayoría de las lesiones, representadas por siete casos (64%) presentaron aspecto multilocular y cuatro casos (36%) pertenecían al tipo unilocular. Resultados similares fue-

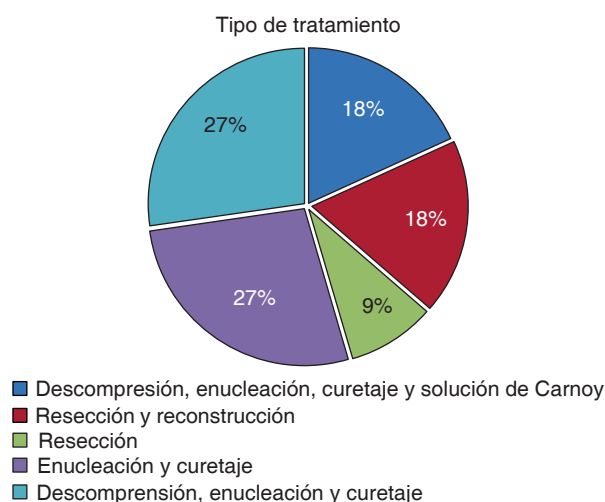


Figura 4. Distribución de los pacientes portadores de ameloblastoma según el tipo de tratamiento recibido.

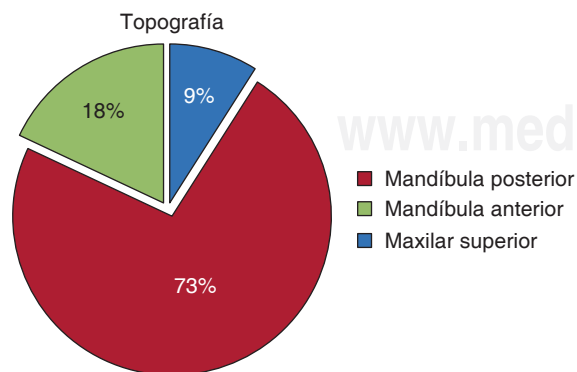


Figura 5. Distribución de los pacientes portadores de ameloblastoma según el lugar de implantación de la lesión.

ron encontrados por otro estudio.<sup>16</sup> La literatura reciente confirma el predominio del padrón imagenológico multilocular comparado con los hallazgos uniloculares.<sup>11,14</sup>

El tratamiento del ameloblastoma es el aspecto más discutido y controvertido como reporta la literatura reciente. Existen dos corrientes principales que rigen el abordaje terapéutico de esta lesión. El tratamiento radical, el cual preconiza la remoción del tumor en bloque con un margen de seguridad, de forma que no haya exposición de las células tumorales al campo quirúrgico, ocasionándose o no un defecto de continuidad del hueso mandibular; por otro lado, el tratamiento conservador, el cual se basa en la remoción del tumor con una máxima preservación del hueso subyacente. Esta técnica puede estar o no asociada con terapias adyuvantes.<sup>5</sup>

El tratamiento conservador consiste en un abordaje quirúrgico con una menor tasa de morbilidad. No obstante, el índice de recidiva tiende a ser mayor en este grupo de pacientes.<sup>6</sup> Sin embargo, cuando aparece lesión recidivante, el abordaje quirúrgico tiende a ser de proporciones menores justificándose esta filosofía de tratamiento e incentivándose al cirujano a ser más conservador, desde que haya acompañamiento riguroso del paciente operado.<sup>17</sup>

El presente estudio consistió en una revisión de las historias clínicas de los pacientes tratados con diagnóstico inicial de ameloblastoma por el equipo de cirugía y traumatología buco maxilofacial del Conjunto Hospitalar del Mandaqui, región norte de la ciudad de São Paulo, Brasil, en el cual se encontró una significativa tendencia de elección del tratamiento conservador como terapia inicial instaurada para el ameloblastoma. De las 11 historias clínicas analizadas, se encontró una muestra en la cual tres casos (27%) fueron tratados por resección marginal y segmentaria; por otro lado, ocho de los casos (73%) fueron tratados por la técnica conservadora. Considerándose que en el presente estudio la técnica conservadora consistió en enucleación simple de la lesión; enucleación asociada al curetaje, enucleación asociada a crioterapia, exéresis quirúrgica por osteotomía conservadora, marsupialización asociada a enucleación. Solamente un caso (9%) fue asociado con la técnica conservadora conjuntamente con la aplicación de la solución de Carnoy.

Por haber sido la modalidad inicial de tratamiento, el tiempo de acompañamiento promedio de estos pacientes (69.6 meses) fue mayor que del grupo de curetaje (55.5 meses). Durante el acompañamiento de estos pacientes fue observado que, a pesar, de un aparente bajo índice de recidiva, muchas de las complicaciones locales, probablemente asociadas con la crioterapia, sucedieron simultáneamente. Dentro de

estas complicaciones, se destacaron la formación de secuestro óseo, fractura patológica de la mandíbula y sólo un caso de osteomielitis supurante crónica.

Entre los tratamientos coadyuvantes preoperatorios, se realizó la marsupialización de los tumores quísticos extensos. Este abordaje sustentado y defendida en la literatura,<sup>18,25</sup> comentase sobre la neoformación ósea, la cual induciría la individualización del nervio alveolar inferior del tumor a medida que la lesión disminuye.

Diversas investigaciones realizadas anteriormente<sup>10,25</sup> resaltaron la importancia de evitarse resecciones mandibulares en niños debido a eventuales alteraciones estéticas, funcionales y psicológicas resultantes. La resección conservadora, precedida o no por descompresión, debe ser el tratamiento de elección, siempre que haya la posibilidad de acompañamiento.

En el presente estudio se incluyeron tres casos de pacientes en fase de crecimiento, por lo que se optó por la descompresión seguida de la enucleación y curetaje, en donde se observó la regresión inicial del tumor a partir de la descompresión y preservación del esqueleto mandibular reduciéndose de esa forma el daño quirúrgico referente a la función y desenvolvimiento del complejo maxilomandibular.

El tratamiento de elección para el ameloblastoma, usualmente recomendado por diferentes autores, continúa siendo la resección mandibular, especialmente en lesiones que causan destrucción de corticales óseas y que envuelven la rama mandibular.<sup>11,14,26,27</sup> El margen de seguridad preconizado para la resección varía entre 1 a 3 cm de hueso normal.<sup>14,21</sup> Sachs<sup>28</sup> consideró que para obtenerse este margen, apenas lesiones pequeñas podrían ser tratadas sin ocasionar discontinuidad mandibular y que la presencia de cortical parece ser el factor más importante en términos de barrera anatómica cuando se compara con la distancia propiamente dicha. Para Nakamura,<sup>18</sup> este abordaje es usualmente indicado, pero está asociado con secuelas funcionales y estéticas importantes, especialmente en niños. En el presente estudio, se observaron tres casos donde fueron realizados resecciones totales. En dos casos hubo resección seguida de la reconstrucción. Se debe considerar que la calidad de vida y la función del sistema estomatognático se tornan totalmente perjudicados cuando no se produce una adecuada reconstrucción. Por otro lado, existe la necesidad de un equipo quirúrgico que posea una amplia experiencia y entrenamiento para proceder de forma adecuada en los casos de reconstrucción.

Los algoritmos y protocolos de conducta son importantes; sin embargo, fallan con respecto a la individualización de los tratamientos. De acuerdo al estudio anterior,<sup>28</sup> el tratamiento quirúrgico debe ser pensado y aplicado de



forma individualizada, ya que se sostiene que además del subtipo de ameloblastoma y su comportamiento biológico, los criterios adecuados en la planificación terapéutica-quirúrgica, son el diagnóstico, la edad del paciente, el tamaño de la lesión y la localización anatómica.

## CONCLUSIÓN

Se concluye a partir de los resultados obtenidos, que el género más afectado, en el presente estudio, fue el género masculino representando el 55% de los casos evaluados. Por otro lado, con respecto a la edad, el hallazgo de esta lesión se ubicó entre los 10 a 66 años, siendo la edad promedio de 32 años, demostrándose el predominio en el grupo etario correspondiente a la tercera década de vida, siendo el patrón imagenológico radiográfico multilocular el de mayor prevalencia entre los casos, localizados en su mayoría en la región posterior de la mandíbula, representando el 73% de la población estudiada. Finalmente, el tipo de tratamiento ejecutado en este nosocomio para pacientes portadores de ameloblastoma de mayor prevalencia fue la enucleación seguida de curetaje, representando el 27% de los casos analizados, destacándose la importancia del tratamiento conservador de estas lesiones para aumento de la calidad de vida del paciente después de la cirugía.

## REFERENCIAS

- Gupta S, Sexana S, Bhagwat S, Aggarwal P, Gupta PK. Clinicopathological characteristics of ameloblastomas in Western Uttar Pradesh population: An institutional study. *Indian J Cancer*. 2015; 52 (1): 57-60.
- Oginni FO, Stoelinga PJ, Ajike SA, Obuekwe ON, Olokun BA, Adebola RA et al. A prospective epidemiological study on odontogenic tumours in a black African population, with emphasis on the relative frequency of ameloblastoma. *Int J Oral Maxillofac Surg*. 2015; 44 (9): 1099-1105.
- Neville BW. *Patología oral e maxilofacial*. Rio de Janeiro: Guanabara Koogan; 1998: p. 711.
- Campos GM. Ameloblastoma, a behavioral and histologic paradox. *Braz Dent J*. 1990; 1 (1): 5-15.
- Gomes ACA, Dias E, Gomes DO, Paraíso DP, Nascimento GJF, Cabral RAA. Ameloblastoma: tratamento cirúrgico conservador ou radical? *Rev Cir Traumatol Buco-Maxilo-Fac*. 2002; 2 (2): 17-24.
- Ferretti C, Polakow R, Coleman H. Recurrent ameloblastoma: report of 2 cases. *J Oral Maxillofac Surg*. 2000; 58 (7): 800-804.
- Neville BW, Damm DD, Allen CM, Bouquot JE. *Cistos e tumores odontogênicos*. Rio de Janeiro: Guanabara Koogan; 2004; Cap. 15, pp. 566-616.
- Montoro JRMC, Tavares MG, Melo DH, Franco RL, Mello-Filho FV, Xavier SP et al. Ameloblastoma mandibular tratado por ressecção óssea e reconstrução imediata. *Rev Bras Otorrinolaringol*. 2008; 74 (1): 155-157.
- De Souza-Kruschewsky L, Cincurá C, Alves-Teixeira F, De Mello-Filho FV. Ameloblastoma: aspectos clínicos e terapêuticos. *Rev Bras Cir Craniomaxilofac*. 2010; 13 (4): 241-245.
- Al-Khateeb T, Ababneh KT. Ameloblastoma in young Jordanians: a review of the clinicopathologic features and treatment of 10 cases. *J Oral Maxillofac Surg*. 2003; 61 (1): 13-18.
- Reichart PA, Philipsen HP, Sonner S. Ameloblastoma: biological profile of 3677 cases. *Eur J Cancer B Oral Oncol*. 1995; 31B (2): 86-99.
- Sampson DE, Pogrel MA. Management of mandibular ameloblastoma: the clinical basis for a treatment algorithm. *J Oral Maxillofac Surg*. 1999; 57 (9): 1074-1077; discussion 1078-1079.
- Arotiba JT, Ogunbiyi JO, Obiechina AE. Odontogenic tumours: a 15-year review from Ibadan, Nigeria. *Br J Oral Maxillofac Surg*. 1997; 35 (5): 363-367.
- Olaitan AA, Adeola DS, Adekeye EO. Ameloblastoma: clinical features and management of 315 cases from Kaduna, Nigeria. *J Craniomaxillofac Surg*. 1993; 21 (8): 351-355.
- Poon CSP, Wu PC, So MKP. Ameloblastoma in Hong Kong Chinese. *Hong Kong Med J*. 1996; 2 (2): 172-176.
- Bataineh AB. Effect of preservation of the inferior and posterior borders on recurrence of ameloblastomas of the mandible. *Oral Surg Oral Med Oral Pathol Oral Radiol Endod*. 2000; 90 (2): 155-163.
- Kim SG, Jang HS. Ameloblastoma: a clinical, radiographic, and histopathologic analysis of 71 cases. *Oral Surg Oral Med Oral Pathol Oral Radiol Endod*. 2001; 91 (6): 649-653.
- Nakamura N, Higuchi Y, Mitsuyasu T, Sandra F, Ohishi M. Comparison of long-term results between different approaches to ameloblastoma. *Oral Surg Oral Med Oral Pathol Oral Radiol Endod*. 2002; 93 (1): 13-20.
- Siar CH, Lau SH, Ng KH. Ameloblastoma of the jaws: a retrospective analysis of 340 cases in a Malaysian population. *J Oral Maxillofac Surg*. 2012; 70 (3): 608-615.
- Curi MM, Dib LL, Pinto DS. Management of solid ameloblastoma of the jaws with liquid nitrogen spray cryosurgery. *Oral Surg Oral Med Oral Pathol Oral Radiol Endod*. 1997; 84 (4): 339-344.
- Martins RH, Andrade Sobrinho J, Rapoport A, Rosa MP. Histopathologic features and management of ameloblastoma: study of 20 cases. *Sao Paulo Med J*. 1999; 117 (4): 171-174.
- Hong J, Yun PY, Chung IH, Myoung H, Suh JD, Seo BM et al. Long-term follow up on recurrence of 305 ameloblastoma cases. *Int J Oral Maxillofac Surg*. 2007; 36 (4): 283-288.
- Gardner DG, Pecak AM. The treatment of ameloblastoma based on pathologic and anatomic principles. *Cancer*. 1980; 46 (11): 2514-2519.
- Chidzonga MM. Ameloblastoma in children. The Zimbabwean experience. *Oral Surg Oral Med Oral Pathol Oral Radiol Endod*. 1996; 81 (2): 168-170.
- Takahashi K, Miyauchi K, Sato K. Treatment of ameloblastoma in children. *Br J Oral Maxillofac Surg*. 1998; 36 (6): 453-456.
- D'Agostino A, Fior A, Pacino GA, Bedogni A, Santis D, Nocini PF. Retrospective evaluation on the surgical treatment of jaw bones ameloblastic lesions. Experience with 20 clinical cases. *Minerva Stomatol*. 2001; 50 (1-2): 1-7.
- Carlson ER, Marx RE. The ameloblastoma: primary, curative surgical management. *J Oral Maxillofac Surg*. 2006; 64 (3): 484-494.
- Sachs SA. Surgical excision with peripheral ostectomy: A definitive, yet conservative, approach to the surgical management of ameloblastoma. *J Oral Maxillofac Surg*. 2006; 64 (3): 476-483.

Dirección para correspondencia:  
**Wilber E B Paredes**  
 E-mail: ebernaola@USP.br