



## Paciente endodóntico con mucormicosis rinocerebral: reporte de un caso

### *Endodontic patient with rhinocerebral mucormycosis: clinical case report*

Héctor Hernández Méndez,\* Alejandra Rodríguez Hidalgo<sup>§</sup>

#### RESUMEN

Se presenta en la Clínica de Endodoncia de la División de Estudios de Postgrado e Investigación (DEPeI) de la Facultad de Odontología (UNAM) una paciente diagnosticada con mucormicosis rinocerebral; en este artículo se presentan las variaciones en el manejo clínico de esta paciente y la importancia de mantener el mayor número de órganos dentales en boca para una mejor estabilidad del obturador palatino, tanto para las funciones de fonación como de masticación adecuadas.

**Palabras clave:** Mucormicosis rinocerebral, zigomicosis, necrosis de paladar.  
**Key words:** Rhinocerebral mucormycosis, zygomycosis, palate necrosis.

#### ABSTRACT

A patient previously diagnosed with cerebral mucormycosis attended the Endodontics Clinic of the Graduate and Research School, National School of Dentistry, National University of Mexico (UNAM). This article presents variations in the clinical handling of the patient; stress is made on the importance of preserving the greatest number of teeth in the mouth to thus achieve better stability of the palatal obturator and establish suitable phonation and mastication functions.

#### INTRODUCCIÓN

La mucormicosis, llamada también ficomicosis o zigomicosis, es una infección aguda oportunista, poco común, con alta morbilidad, causada por un cierto número de especies de hongos clasificados en el orden de *Mucorales* de la clase *Zygomycetes*, entre los que se encuentran *Rhizopus*, *Mucor* y *Absidia*.<sup>1</sup> Estos hongos saprófitos pueden aislarse en las frutas, vegetales, agua, pero es más frecuente en el ambiente hospitalario.

#### EPIDEMIOLOGÍA

La mucormicosis se presenta en todo el mundo, y como otras muchas infecciones por hongos de bajo poder patógeno, requiere de factores debilitantes en el hospedero; de acuerdo con la variedad clínica entre las condiciones actuales que favorecen el desarrollo de esta infección tenemos: diabetes mellitus descompensada, leucemias, tratamiento con antiinflamatorios esteroideos, tratamientos prolongados con ácido acetil salicílico, y en años recientes también se han publicado casos de mucormicosis asociadas a VIH<sup>2-8</sup> (Figura 1).

La presentación clínica más frecuente es la rinocerebral, ésta es una de las formas de más rápido avan-

ce de las infecciones por hongos en humanos, y por lo general comienza en la nariz y senos paranasales.<sup>9</sup>

La tasa general de mortalidad por mucormicosis es de 44% en los diabéticos, 35% en los pacientes sin condiciones subyacentes, y 66% en los pacientes con tumores malignos. La tasa de mortalidad varía con el sitio de la infección: 96% en pacientes con infecciones diseminadas, 85% con infecciones gastrointestinales y 76% en las infecciones pulmonares.<sup>11</sup>

#### CASO CLÍNICO

Paciente femenino de 20 años de edad acude a la Clínica del Departamento de Endodoncia de la DEPeI de la Facultad de Odontología, UNAM (Figuras 2 y 3), referido del Hospital General «Manuel Gea González»

\* Egresado.

§ Profesor.

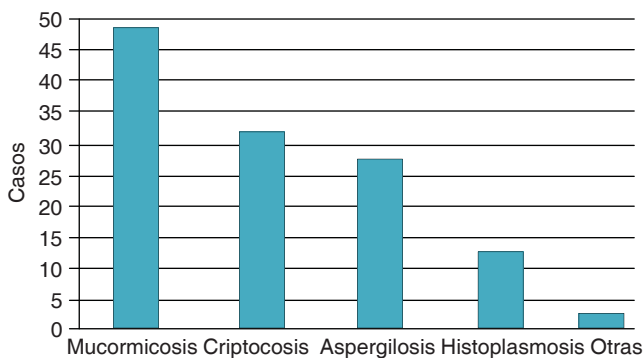
Especialidad de Endodoncia, UNAM.

Este artículo puede ser consultado en versión completa en <http://www.medigraphic.com/facultadodontologiaunam>

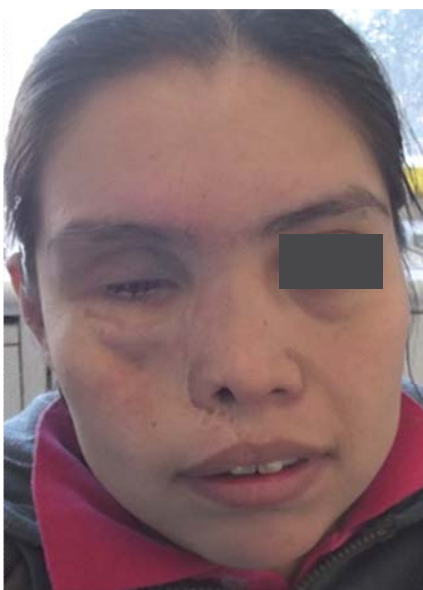para realizar tratamientos de conductos en los órganos dentales (OD) que se requerían.

### ANTECEDENTES

La paciente se infectó con el hongo en el ambiente hospitalario al ser internada por un proceso de sinusitis y estar con el sistema inmunológico deprimido en ese momento. Los antecedentes patológicos personales de la paciente son: mucormicosis rinocerebral a los 14 años seguida de trombosis cerebral, infarto cerebral, estado de coma por tres meses, parálisis parcial del lado izquierdo de su cuerpo y espasmos musculares a nivel de cadera, cabeza y cuello. Se le



**Figura 1.** Número de casos de micosis sistémicas diagnosticadas en el Hospital de Especialidades Centro Médico Nacional Siglo XXI, entre 1996 y 2005.<sup>10</sup>

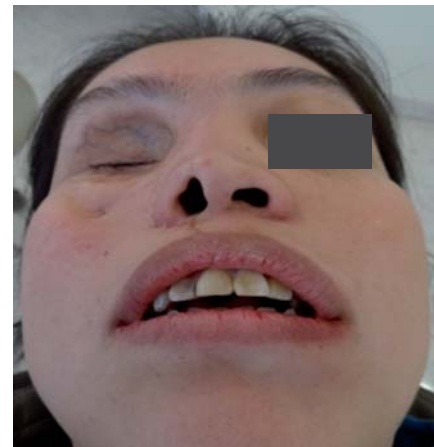

**Figura 2.** Aspecto frontal de la paciente con mucormicosis rinocerebral.

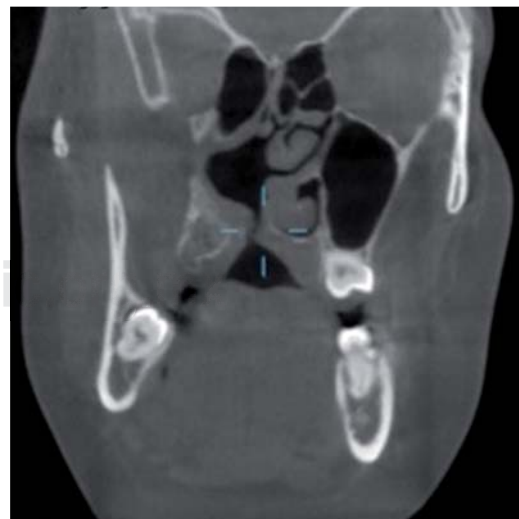realizaron cirugías en el globo ocular, nariz, huesos cigomáticos y paladar para eliminar el tejido afectado por el hongo (*Figuras 4 A y B, 5 a 8*).

En el Departamento de Endodoncia se realizaron tratamientos de conductos en los OD #11, 12, 16, 21, 22, 24 y 36 (*Cuadro 1 y Figura 9*), en un lapso de un año, mismos que se remitieron al Departamento de Odontología Restauradora Avanzada para su rehabilitación y también se remitió al Área de Prótesis Maxilofacial para la realización de un obturador provisional y un profundizador ocular.

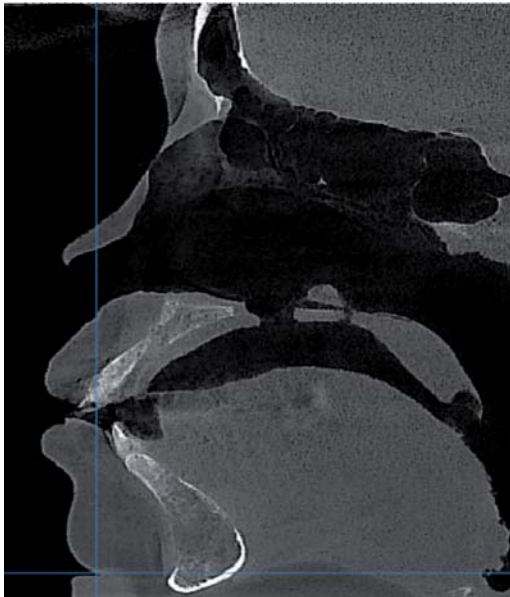
Debido a los espasmos musculares que presentaba la paciente a nivel de cadera las citas debían de



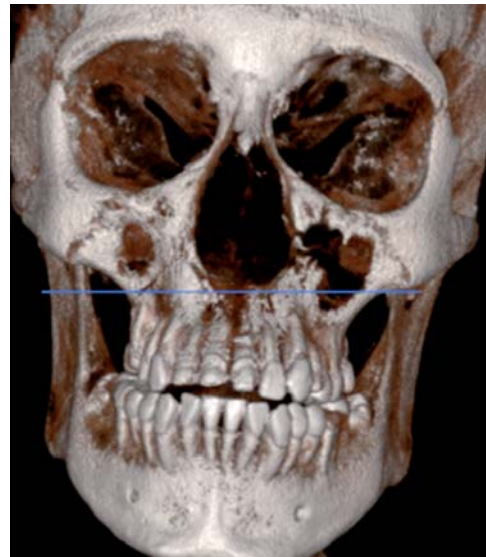
**Figura 3.** Depresión a nivel del globo ocular y fosas nasales, por la intervención quirúrgica para eliminar tejido necrosado afectado por el hongo.



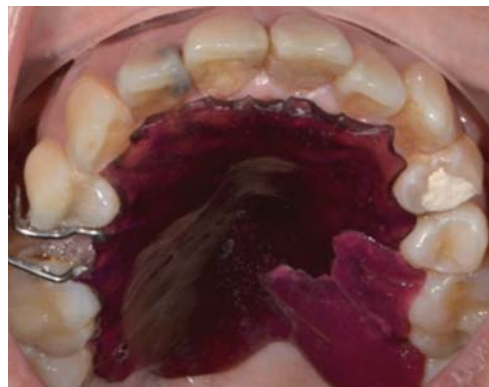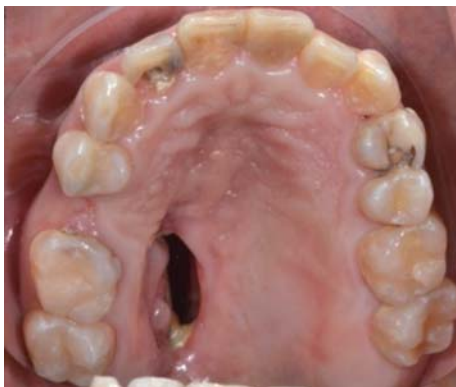**Figura 4A.** Tomografía axial computarizada (TAC) en la cual se puede observar el colapso de la región orbitaria.



**Figura 4B.** En la vista lateral se puede apreciar la comunicación buco-nasal, así como la ausencia del hueso vómer.

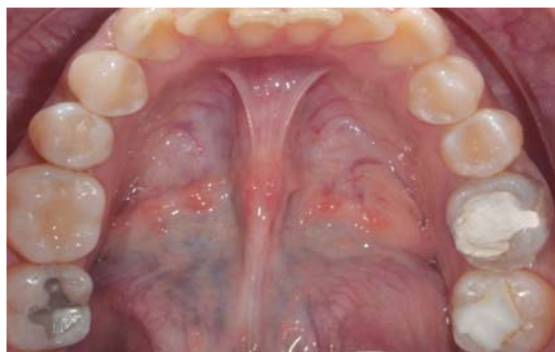

**Figura 5.** Imagen de TAC en 3D; se observa la destrucción ósea a nivel de fosas nasales y huesos cigomáticos.



**Figuras 6 y 7.**

Vista oclusal de la arcada superior y el obturador que la paciente presentaba en la consulta, el cual se desalojaba en el momento de la masticación.



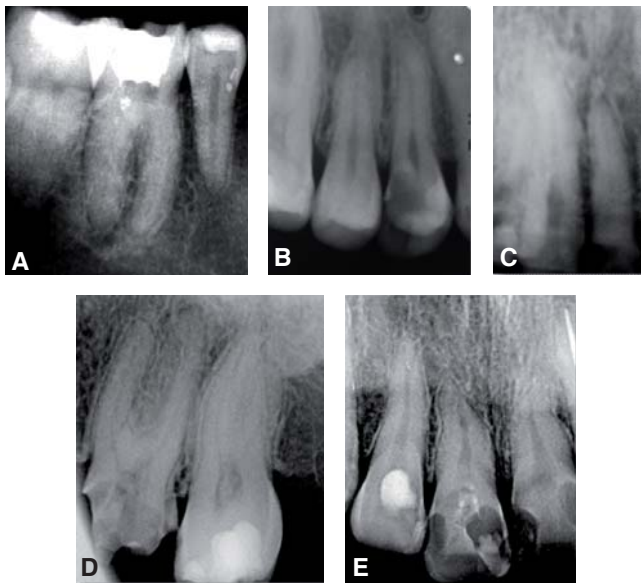
**Figura 8.** Fotografía oclusal inferior en la cual se observa apiñamiento en el segmento anterior, restauraciones con resina, amalgama y óxido de zinc y eugenol en OD #36.

ser cortas para su manejo clínico; además de los movimientos involuntarios por las contracciones musculares a nivel de cabeza y cuello, el uso de sistemas rotatorios debía de manejarse con precaución para evitar fracturas por los instrumentos. En este caso se manejaron concentraciones de hipoclorito de sodio (NaOCL) al 2.5%, las longitudes de trabajo se obtuvieron con localizador electrónico de forámenes en todos los tratamientos y como irrigación final se manejó una secuencia de NaOCL 2.5%, agua bidestilada, ácido etilendiaminotetraacético (EDTA) al 17%, agua bidestilada y alcohol, el cemento utilizado fue Sealapex. Los OD con diagnóstico de necrosis pulpar o OD sin pulpa fueron obturados en una segunda sesión, y me-

**Cuadro I.** Diagnóstico de dientes afectados.

Diente	DX pulpar	DX periapical
11	Pulpitis irreversible	Sano
12	Necrosis	PAC <sup>¶</sup>
16	Pulpitis irreversible	Sano
21	Pulpitis irreversible	Sano
22	Pulpitis irreversible	Sano
24	Pulpitis irreversible	Sano
36	Diente sin pulpa	PAC

<sup>¶</sup> PAC = periodontitis apical crónica.

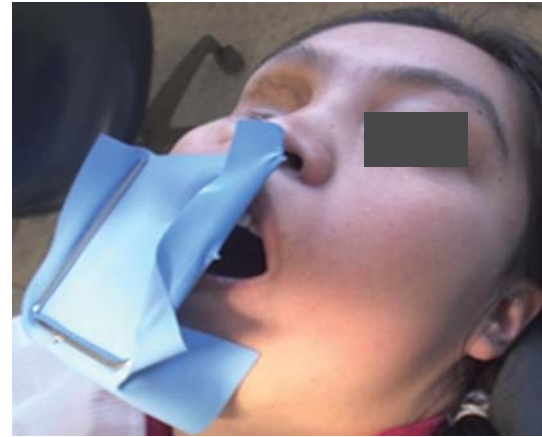

**Figura 9.** Radiografías iniciales correspondientes a los OD afectados: **A)** OD #36, **B)** OD #24, **C)** OD #12, **D)** OD #16, **E)** D #11, 21 y 22.

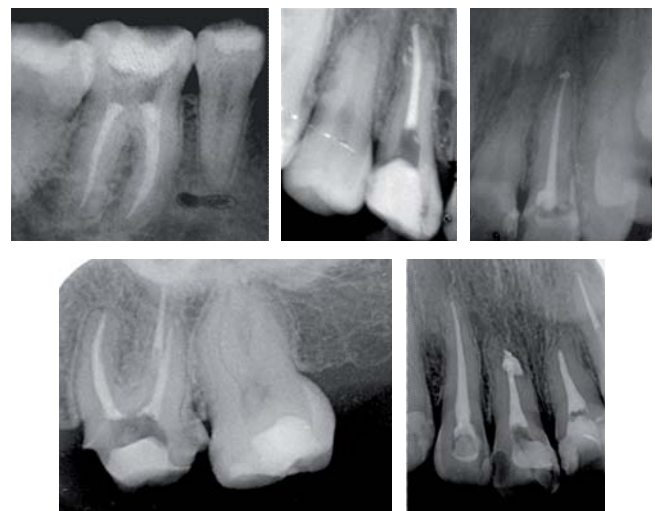dicados con hidróxido de calcio entre citas; el uso de aislamiento con dique de hule se tenía que modificar en todas las citas para permitir una vía respiratoria más accesible para la paciente debido a que por las cirugías previas se le dificultaba hacerlo de manera adecuada por las fosas nasales (*Figuras 10 y 11*).

En el OD #21 se presentó una resorción radicular la cual se comprobó con la colocación de hidróxido de calcio y yodoformo como medio de contraste, por lo cual se obturó hasta la longitud señalada por el localizador electrónico de forámenes (*Figura 12*).

En el control a un año de los tratamientos de conductos de los OD #12, 24 y 36 se observó reparación del estado periapical en los que se presentaba periodontitis apical crónica (PAC), así como la colocación de postes de fibra de vidrio por parte de la Especiali-



**Figura 10.** Modificación del aislamiento debido a que la paciente es respiradora bucal.



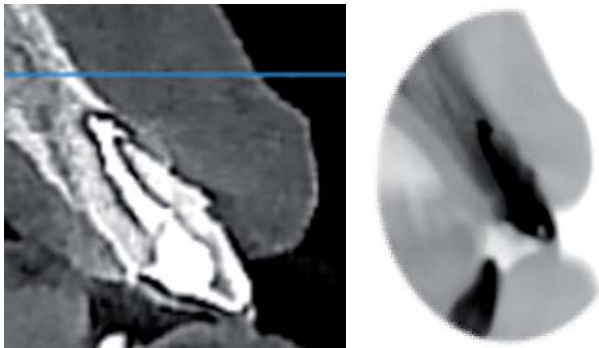
**Figura 11.** Radiografías finales de obturación.

dad de Odontología Restauradora Avanzada (*Figura 13*). Se colocaron coronas de metal-porcelana en OD #36, 24, resina en el OD #22 y se prepararon para corona los OD #11, 12, 21, y colocación de provisionales (*Figuras 14 y 15*).

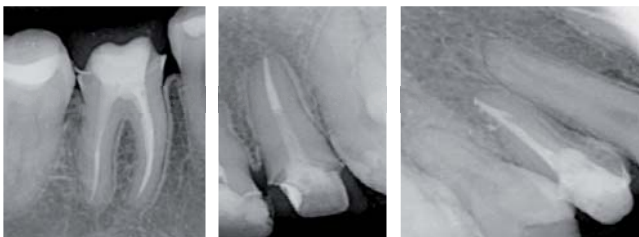En la prótesis maxilofacial se realizó el diseño del obturador provisional; además se instruyó a la paciente sobre el uso de un profundizador ocular para posteriormente colocar la prótesis ocular.

## DISCUSIÓN

Antonio Barrón y cols. en 2001 mencionan que esta enfermedad se presentó en pacientes inmunocomprometidos, 70% en pacientes con diabetes mellitus



**Figura 12.** Imágenes de TAC con vista lateral en donde se puede observar la resorción radicular y el sellado de la misma.

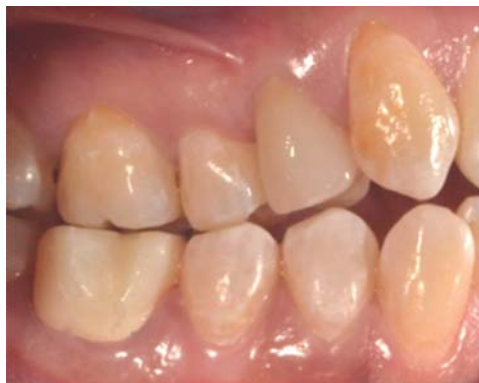
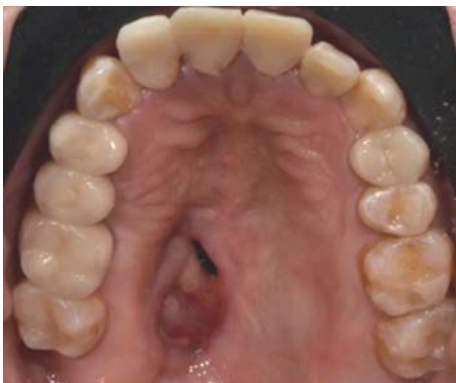
**Figura 13.** Control radiográfico a un año de los tratamientos de conductos.

tipo II.<sup>12</sup> Jung y cols. en 2009 presentan una serie de 12 casos de mucormicosis rinocerebral, observando una tasa de mortalidad del 50% con sólo terapia medicamentosa, mientras que un 30% de mortalidad en aquellos tratados quirúrgicamente en conjunto con medicamento.<sup>13</sup> Según la literatura revisada, tanto la tomografía computarizada, como la resonancia magnética (RMN), son útiles en estudios diagnósticos de la mucormicosis rinocerebral; sin embargo, se ha encontrado que la RMN tiene mayor sensibilidad para estudiar la zona intracraneal y el tejido periorbitario.<sup>14,15</sup>

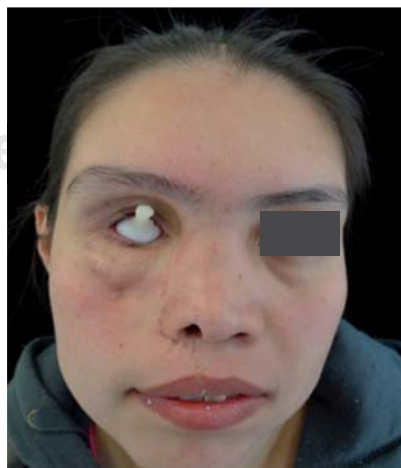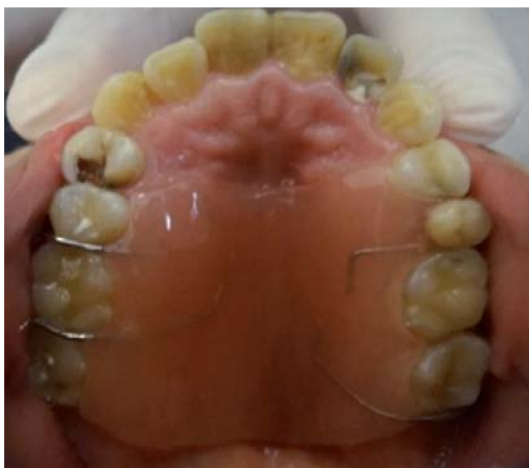### CONCLUSIONES

Este tipo de pacientes presenta mayor renuencia a procedimientos médico-quirúrgicos, ya que el factor emocional y psicológico juega un papel muy importante en ellos. En casos donde hay una pérdida excesiva de tejido óseo a nivel paladar, es indispensable mantener la mayor cantidad de órganos dentarios en boca para estabilidad del obturador.<sup>16</sup> Cuando el defecto óseo a nivel de paladar sea muy extenso, afectando la



**Figuras 14 y 15.**

Fotografía oclusal y lateral de las restauraciones por parte de Odontología Restauradora Avanzada.



**Figuras 16 y 17.**

Obturador provisional y profundizador ocular colocado.

superficie radicular de los OD, se tendrá que modificar la irrigación con NaOCL con concentraciones más bajas para evitar irritaciones a los tejidos adyacentes por una posible extrusión. El manejo interdisciplinario es de vital importancia para lograr un porcentaje de éxito más elevado en los tratamientos realizados, teniendo en cuenta que el desarrollo de las habilidades clínicas tiene que estar basado en el conocimiento biológico.

### REFERENCIAS

1. Pía W, Spalloni M, Glaser S, Verdugo P. Mucormicosis rinocerebral, sobrevida en un niño con leucemia. *Rev Chil Infect.* 2004; 21: 53-56.
2. Sugar AM. *Agentes de la mucormicosis y especies relacionadas*. En: Mandell GL, Bennett JE, Dolin R Eds. *Enfermedades infecciosas. Principios y práctica*. 4a ed. Buenos Aires, Argentina: Médica Panamericana; 1997: pp. 2595-2606.
3. Wiedermann BL. *Zigomicosis*. En: Feigin RD, Cherry JD (Eds). *Tratado de infecciones en pediatría*. 4a ed. México, DF: Interamericana McGraw-Hill; 1995: pp. 2180-2186.
4. Rippon JW. *Zygomycosis*. In: Rippon JW (Ed). *Medical mycology. The pathogenic actinomycetes*. 3rd ed. Philadelphia: WB Saunders; 1988: pp. 697-703.
5. Scholer HJ, Müller E, Schipper MA. *Mucorales. The pathogenic species of mucor. Occurrence as pathogens*. In: Howard DH, Howard LF (Eds). *Fungi pathogenic for humans and animals*. New York: Marcel Dekker; 1983: pp. 44-45.
6. Neame P, Rayner D. Mucormycosis. *Arch Pathol.* 1960; 70: 143-150.
7. Kwon-Chung KJ, Bennett JE. *Mucormycosis. Medical mycology*. Philadelphia: Lea Febiger; 1992: pp. 524-559.
8. Tedder M, Spratt JA, Anstadt MP. Pulmonary mucormycosis: results of medical and surgical therapy. *Ann Thorac Surg.* 1994; 57: 1044-1050.
9. Arnáiz ME, Alonso D, González MC, García JD, Sanz JR, Arnáiz AM. Cutaneous mucormycosis: report of five cases and review of the literature. *J Plast Reconstr Aesthet Surg.* 2009; 62: 434-441.
10. Méndez-Tovar LJ. Unidad de Investigación Médica, Hospital de Especialidades C.M.N. Siglo XXI. UNAM, 2011.
11. Petrikos G, Skiada A, Lortholaryet O. Epidemiology and clinical manifestations of mucormycosis. *Clin Infect Dis.* 2012; 54 (S1): S23-34.
12. Barron-Soto MA, Campos-Navarro LA. Morbilidad y mortalidad del paciente con mucormicosis rinorbitaria posterior al tratamiento médico quirúrgico oportuno. *Cir Ciruj.* 2001; 69: 8-11.
13. Jung SH, Kim SW, Park ChS, Song ChE, Cho JH, Lee JH et al. Rhinocerebral mucormycosis: consideration of prognostic factors and treatment modality. *Auris Nasus Larynx.* 2009; 36: 274-279.
14. Terk MR et al. MRI imaging in rhinocerebral and intracranial mucormycosis with CT and pathologic correlation. *Magn Reson Imaging.* 1992; 10: 81-7.
15. Garces P, Mueller D, Trevenen C. Rhinocerebral mucormycosis in a child with leukemia: CT and MRI findings. *Pediatr Radiol.* 1994; 24: 50-51.
16. Rodríguez-Hidalgo A, Jácome-Musule JL, García-Aranda LR. Mucormicosis oral y su implicación endodónticas. *Endodoncia.* 1998; 2: 9-12.

Dirección para correspondencia:  
**Héctor Hernández Méndez**  
 E-mail: cd.hector\_hernandez@hotmail.com