



Instrumentos rotatorios: su uso, separación y efecto en complicaciones endodónticas postoperatorias

Rotary instrumentation: usage, separation and effect on postoperative endodontic complications

José Leonardo Jiménez-Ortiz,* Alma Nidia Calderón Porras,[§] Benjamín Tello-García,^{||} Héctor Manuel Hernández Navarro^{||}

RESUMEN

El uso de instrumentos de níquel-titanio en el campo de la endodoncia ha permitido que el tratamiento de conductos se lleve a cabo de manera más predecible y eficiente. Sin embargo, a pesar de las mejoras que se han hecho en el diseño de las limas y en las aleaciones del metal, la fractura de los instrumentos rotatorios continúa siendo una complicación no deseada, problemática y frustrante. La separación de los instrumentos rotatorios se debe frecuentemente al uso incorrecto o excesivo de los mismos. Si la fractura ocurre, el paciente debe ser informado del incidente y se debe considerar el remover o no el fragmento del instrumento. El presente reporte describe un caso de seguimiento a cinco años en un molar mandibular con dos instrumentos endodónticos rotatorios separados en los conductos mesiovestibular y mesiolingual, que no afectaron de forma adversa el resultado del tratamiento.

Palabras clave: Endodoncia, instrumentos rotatorios, fractura, resultado.

Key words: Endodontics, rotary instruments, fracture, outcome.

ABSTRACT

Introduction of nickel-titanium instruments in the field of endodontics has made conventional root canal therapy more predictable and efficient. However, despite improvements in file designs and metal alloys, fracture of rotary instruments during endodontic treatment still represents a problematic, unwanted and frustrating complication. File separation often results from incorrect use or overuse of an endodontic instrument. If breakage occurs, patients should be informed about the incident and consideration should be given to whether or not to remove the fragment. This report describes a five year follow-up case of a mandibular molar with two separated endodontic rotary instruments lodged into the mesio-buccal and mesio-lingual canals which did not negatively affect the outcome of root canal treatment.

INTRODUCCIÓN

El uso de instrumentos rotatorios de níquel y titanio (NiTi) ha logrado gran popularidad en los últimos años en el ámbito de la endodoncia. Los instrumentos elaborados con NiTi se han desarrollado para simplificar y mejorar la eficacia de los procedimientos moldeados endodónticos. Ciertos estudios anteriores han informado acerca de la capacidad que exhiben las limas rotatorias NiTi para minimizar errores de procedimientos, tales como rebordes y transporte, así como para crear preparaciones de conductos lisas y bien centradas.^{1,2} Sin embargo, una de las principales preocupaciones al usar instrumentos de NiTi rotatorios durante la formación (moldeado) del conducto radicular es la ruptura de la lima. En la mayor parte de los casos, la separación de las limas se debe al uso incorrecto o excesivo de un instrumento endodóntico.³

Aunque exista la percepción de que los instrumentos rotatorios NiTi puedan fracturarse sin previo aviso,

existe evidencia de que las fracturas involucran muchos factores. El más importante parece ser la decisión consciente del operador clínico de usar los instrumentos un número específico de veces, o hasta que aparezcan defectos evidentes en los mismos.⁴

En la literatura científica se han descrito varios protocolos de tratamiento para estos accidentes de procedimiento durante la limpieza y moldeado de los con-

* Cirujano Dentista, Maestría en Endodoncia, Jefe de la Unidad de Investigación.

§ Cirujana Dentista, Profesora.

|| Cirujano Dentista, Coordinador de Servicios Comunitarios.

|| Cirujano Dentista, Maestría en Ortodoncia, Director.

Escuela de Odontología de Montemorelos, Montemorelos, Nuevo León, México.

Este artículo puede ser consultado en versión completa en <http://www.medigraphic.com/facultadodontologiaunam>

ductos radiculares, lográndose diferentes niveles de éxito, incluyendo los siguientes: el instrumento fracturado deberá dejarse en el conducto, y en coronario al objeto, deberá tratarse el campo de acuerdo a procedimientos endodónticos estándares; el objeto debe ser sobrepasado e incorporado en la obturación final del conducto radicular; se usarán técnicas quirúrgicas para retirar el objeto mismo o la totalidad de la porción de la raíz que contenga al objeto.⁵ Sin embargo, aún cuando la sustracción de la lima se lleve a cabo con éxito, ciertas complicaciones surgidas en el procedimiento de retiro pueden resultar en considerable pérdida de estructura dental, así como complicaciones, como serían las perforaciones radiculares.^{6,7} Por lo tanto, resulta muy importante evaluar la dificultad potencial inherente a los intentos de retirar los fragmentos de instrumentos, así como los posibles efectos desfavorables de estas complicaciones de procedimientos.

El propósito del presente artículo fue informar sobre un caso con seguimiento de cinco años, de un molar mandibular con dos instrumentos endodónticos separados en los canales mesiobucal y mesiolingual respectivamente, que no afectaron de manera adversa el resultado del tratamiento de conductos radiculares.

REPORTE DE UN CASO

Una paciente femenina de 25 años de edad llegó referida al consultorio privado del autor principal de este artículo (JLJO). La paciente se quejaba principalmente de dolor espontáneo en los dientes, en la región inferior izquierda, que llevaba padeciendo tres días. Los antecedentes médicos de la paciente no revelaron información pertinente al caso. Los antecedentes revelaron presencia de dolor intermitente provocado por estímulos de calor y frío, por espacio de un mes. El examen clínico reveló un primer molar inferior cariado (diente 3.6), sensible a la percusión. La palpación de los aspectos bucal y lingual del órgano dentario no reveló sensibilidad. El diente no presentaba movilidad y el sondeo periodontal alrededor del mismo se encontraba dentro de los límites fisiológicos. La prueba térmica de la pieza involucrada realizada con Green Endo Ice (Coltene/Whaledent, USA) provocó dolor intenso y prolongado. Las radiografías preoperatorias revelaron radiolucencia distal, próxima al espacio de la pulpa (*Figura 1*).

Con base en los hallazgos clínicos y radiográficos, se emitió un diagnóstico de pulpitis sintomática irreversible y periodontitis apical sintomática. Asimismo, se le sugirió a la paciente un tratamiento endodóntico. Después de administrar la anestesia local (Medicai-

ne 1.8 mL, articaina-epinefrina 1:100,000, Septodont, Francia) y aislar con dique de hule, se realizó un acceso endodóntico apropiado. Al inspeccionar con lupas prismáticas Surgitel de 3.0x (General Scientific Corporation, USA) se observó que la cámara pulpar mostraba cuatro orificios, que correspondían a cuatro conductos radiculares: mesiobucal (MB), mesiolingual (ML) distobucal (DB) y distolingual (DL). La manipulación del sistema de conducto radicular fue inicialmente realizada con una lima tamaño 10-K (Dentsply, Maillefer, Ballaigues, Suiza). La longitud de trabajo de cada conducto se estableció con el localizador de ápice Root ZX (J. Morita Inc, EUA) y dicha medida se confirmó radiográficamente. Para los cuatro conductos se usaron instrumentos rotatorios de NiTi marca ProTaper Universal (Dentsply Maillefer, Ballaigues, Suiza). Se siguieron las indicaciones del fabricante de la manera siguiente: la lima SX se usó hasta llegar a la mitad de la LT; se usó la lima S1 hasta llegar a los cuatro milímetros del ápice; se usaron las limas S1 y S2 hasta llegar a la totalidad de la LT, y se usaron limas F1, F2 y F3 hasta llegar al total de la LT. Al usar instrumentos rotatorios para limpiar y dar forma a los conductos mesiobucal y mesiolingual, se fracturaron las limas F1 y F2 respectivamente (*Figura 2*). Este hecho se confirmó con una radiografía que mostraba dos puntas de instrumentos fracturadas que se extendían desde el tercio apical hacia el centro de los conductos (*Figura 3*). Se le informó a la paciente sobre esta fractura de instrumentos. Se decidió por la opción de tratamiento de remoción del fragmento. Dicha remoción se llevó a cabo, pero no fue posible recuperar o eludir las limas ProTaper fracturadas. A continuación, y observando los procedimientos están-

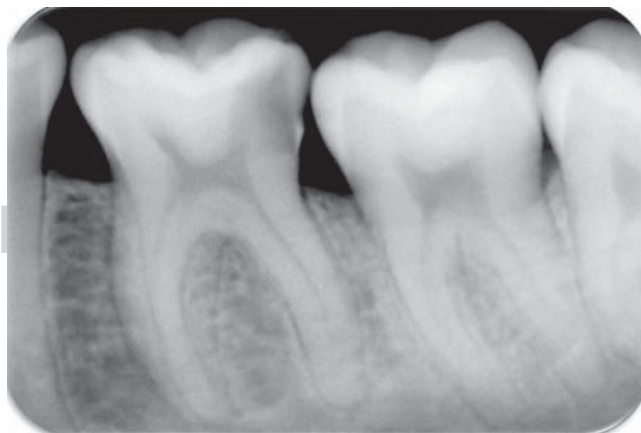


Figura 1. Radiografía preoperatoria del primer molar mandibular izquierdo con lesión profunda de caries próxima a la pulpa sin señales de radiolucencia periapical.

dares de endodoncia, se trató el conducto en posición coronaria con respecto al objeto con copiosa irrigación con una solución de hipoclorito de sodio al 5%, EDTA al 17% (ácido etilendiaminotetraacético, por sus siglas en inglés) (Vista Dental Products, EUA), y una irrigación final con solución salina estéril. Se limpiaron y formaron los otros dos conductos sin encontrar incidentes. Al terminar la preparación química-mecánica, se secaron los conductos con conos estériles de papel y se obturaron siguiendo la técnica de un cono. A este efecto se usaron conos de gutapercha ProTaper (Dentsply Maillefer, Ballaigues, Suiza), así como cemento Sealapex (SybronEndo, EUA). El acceso a la cavidad fue sellado con obturación temporal Provisit (Casa Idea, México).

Se tomó una radiografía posoperatoria para evaluar la calidad de las obturaciones en los conductos (Figura 4). La paciente no experimentó dolor u otras complicaciones postoperatorias, por lo que en una cita posterior se llevó a cabo una restauración coronaria apropiada para asegurar el sellado adecuado. La radiografía de mantenimiento tomada a los 12 meses mostró mantenimiento de circunstancias normales en los tejidos perirradiculares (Figura 5). La paciente volvió a ser examinada a los tres y cinco años después de la operación (Figura 6). En las citas de revisión se observó que la paciente se presentaba asintomática y el diente había sido coronado. La paciente será objeto de monitoreo anual para evaluar las respuestas perirradiculares.



Figura 2. Los dos instrumentos fracturados: lima de acabado ProTaper F1 (superior) y F2 (inferior).

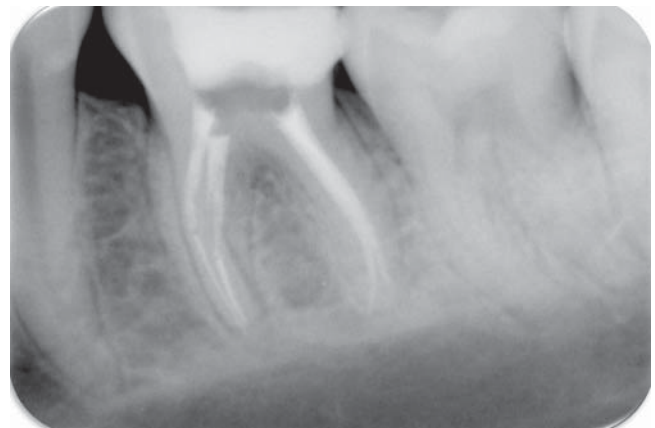

Figura 4. Radiografía postoperatoria. Los conductos radiculares fueron obturados con gutapercha y sellador.

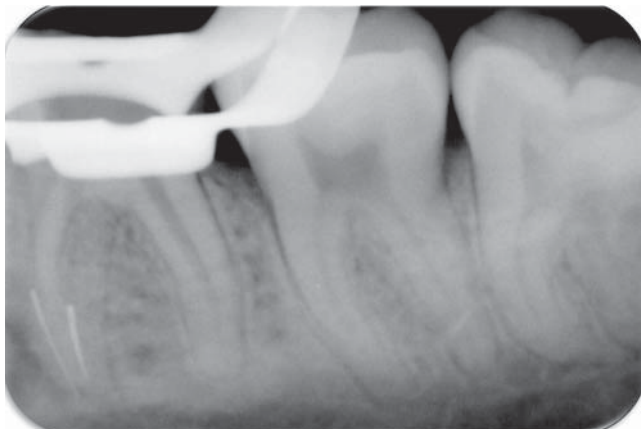


Figura 3. Radiografía donde se observan fragmentos de limas en los conductos mesiobucal y mesiolingual.

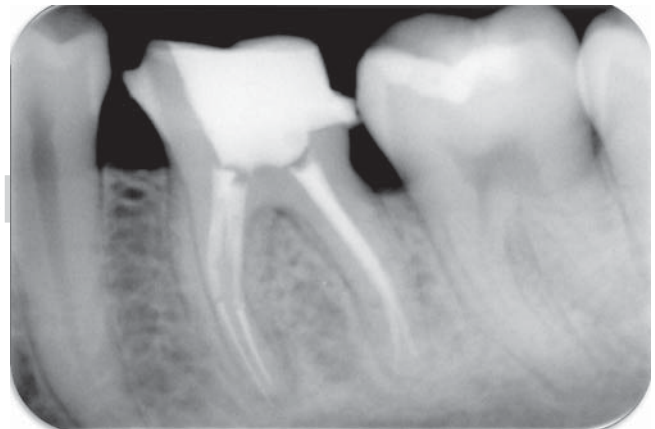


Figura 5. Radiografía de mantenimiento a los 12 meses. Se observa mantenimiento del estado normal del tejido perirradicular.

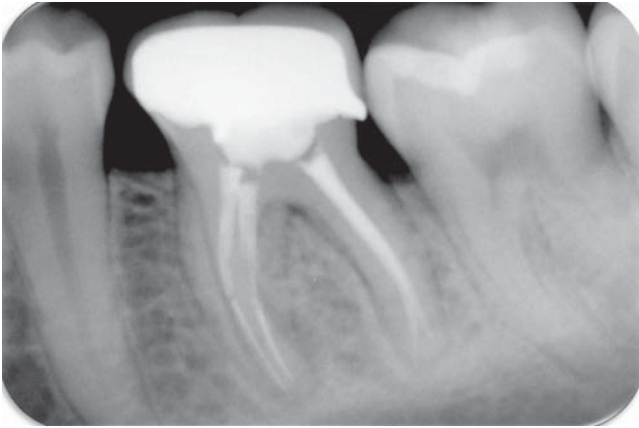

Figura 6. Radiografía de mantenimiento a los cinco años. Se observa el diente coronado, así como estado normal del tejido perirradicular.

DISCUSIÓN

Una de las mayores preocupaciones en la práctica de la endodoncia usando instrumentos NiTi es la posibilidad de fracturas del instrumento. Las razones por las que se fracturan las limas incluyen la capacidad del operador, las técnicas de preparación, uso inadecuado o excesivo del instrumento, microfisuras existentes en un instrumento nuevo, así como la anatomía del conducto radicular.⁸

Si ocurren fracturas de instrumentos, se deberá informar al paciente y habrá de incluirse la documentación adecuada en su registro por razones éticas y legales. Aunque la presencia de instrumentos fracturados al interior de los conductos radiculares no siempre resulte en pronósticos desfavorables, dichos instrumentos fracturados podrían impedir la remoción de tejido pulpar vital o no vital, que a su vez pudiera provocar inflamaciones o infecciones,⁹ por lo que se deberá evaluar con gran cuidado si debe removerse el fragmento ya sea por vía quirúrgica o no quirúrgica. El recuperar un fragmento de instrumento alojado al interior de un conducto radicular puede provocar la remoción excesiva de tejido dentinario, disminuir la resistencia de la raíz, o incluso provocar perforaciones radiculares.^{6,7} Adicionalmente, el índice de éxito encontrado en los procedimientos de remoción de instrumentos alojados en los conductos radiculares depende principalmente de la ubicación de los segmentos fracturados, así como del grado de curvatura del conducto.^{6,10} Por otro lado, la evidencia basada en la revisión sistemática y datos de metaanálisis provenientes de consultorios especializados, así como clínicas universitarias bajo riguroso control,⁵ indican que el pronóstico de los tratamientos endodónticos en los casos donde se dejan fragmentos

de instrumentos al interior del conducto radicular no se ve particularmente afectado. El pronóstico será más negativo en aquellos casos que presenten enfermedad periapical al momento del tratamiento, pero esto se verifica únicamente en la medida en que se comprometa la eficaz desinfección del conducto.

Un hallazgo clínico observado en este informe de caso clínico fue la ausencia de lesión periapical preoperatoria, lo que sirvió como factor principal para pronosticar el manejo exitoso de este tipo de casos. Después de producirse la fractura de instrumentos en este caso, se decidió dejar los instrumentos fracturados en los conductos basándose en un diagnóstico de pulpitis irreversible sintomática, así como periodontitis apical sintomática. Después del accidente, se trató por todos los medios de reducir los riesgos de fracaso, por lo que se realizó una limpieza en la ubicación coronaria con relación al objeto, y se dio forma de acuerdo a procedimientos endodónticos estándares para poder incorporarlo en la obturación final del conducto radicular bajo una copiosa irrigación de hipoclorito de sodio, así como AEDT (EDTA) al 15% para lograr la quelación. Sin embargo, la mejor política siempre será evitar el problema, por lo que los operadores clínicos siempre deberán ser proactivos en las técnicas de instrumentación.¹¹

En la preparación biométrica del presente estudio se utilizó el Sistema ProTaper Universal (Dentsply Maillefer, Ballaigues, Suiza), debido a las cualidades exhibidas en los procesos de limpieza y conformación. Dichos instrumentos consisten en tres limas conformadoras (SX, S1 y S2), tres limas de acabado (F1, F2 y F3), así como dos limas accesorias de acabado (F4 y F5). Estas limas rotatorias de NiTi vienen diseñadas con porcentaje de conicidad cada vez mayor en sus láminas de corte, permitiendo de esta manera que cada instrumento prepare un área específica del conducto. De acuerdo a los fabricantes, este sistema de diseño de instrumentos progresivamente más cónicos debe aumentar la flexibilidad, así como reducir las cargas torsionales, fatiga de instrumentos y fracturas potenciales.¹² Un reciente estudio clínico de cohorte indicó que la frecuencia de separación de limas de los instrumentos rotatorios ProTaper es de 2.4%, y que dichos instrumentos pueden usarse clínicamente y con seguridad durante cuando menos cuatro veces.¹³

En la literatura especializada se ha informado de que los instrumentos F3 de la marca ProTaper son muy susceptibles a los fracasos por la fatiga cíclica, por lo que deberán usarse con gran precaución independientemente de que fueran usados inicialmente para conformar conductos curvos o rectos.¹⁴ No obstante que las fracturas de limas NiTi rotatorias son una complicación reconocida en endodoncia, la baja frecuencia de estos accidentes apoya su uso continuo en procedimientos

de instrumentación de conductos radiculares.¹⁵ Hasta la fecha, la mejor evidencia con respecto al pronóstico de instrumentos fracturados retenidos proviene de series de estudios de casos, los cuales a su vez ofrecen bajo nivel de evidencia. Sólo se han identificado dos investigaciones auténticas de control de casos,^{16,17} dichas investigaciones fueron documentadas con 35 años de diferencia, por lo que puede asumirse que existieron grandes variaciones en las técnicas clínicas. Sin embargo, los resultados de los tratamientos no han experimentado cambios significativos en las últimas décadas.¹⁸ Por lo tanto, desde el enfoque biológico, parece justificarse el metaanálisis de dichos dos estudios. Los estudios de control de casos proporcionan de manera ética y realista el mayor nivel posible de evidencia en estas investigaciones.

Finalmente, como lo hemos señalado en el presente informe, es necesario implementar un seguimiento apropiado de los pacientes en caso de existir cualquier complicación clínica; esto permite la revisión periódica y evaluación radiográfica para prever y combatir cualquier problema potencial. En casos donde se detecte el deterioro de la salud periapical, deberán contemplarse procedimientos de cirugía apical o extracción.¹⁹

El examen radiográfico de seguimiento a uno, tres y cinco años de un caso de molar mandibular con dos instrumentos rotatorios fracturados en los conductos mesiobucal y mesiolingual, respectivamente, tratado en este estudio, muestra el mantenimiento del un estado normal en los tejidos perirradiculares, así como de una paciente asintomática con un diente restaurado que no afectó negativamente el resultado del tratamiento de conductos radiculares.

CONCLUSIÓN

Este caso resalta el hecho de que las fracturas de instrumentos rotatorios no siempre provocan pronósticos desfavorables. Debe intentarse la remoción de fragmentos de los conductos radiculares. También habrá de considerarse la posibilidad de eludir el instrumento o dejar el fragmento fracturado al interior del conducto. La decisión sobre las mejores opciones de tratamiento disponibles deberá basarse en la consideración del estado de la pulpa, la morfología del conducto radicular, así como la posición del instrumento fracturado, el tipo de instrumento y las habilidades del operador clínico. El conflicto de opiniones existente con respecto al significado clínico de esta complicación de procedimiento durante el curso de tratamientos de endodoncia hace imperativo ofrecer a los operadores clínicos evidencia e información más definitivas para así poder predecir las consecuencias

potenciales incurridas al dejar instrumentos fracturados al interior de los conductos radiculares.

REFERENCIAS

1. Bonaccorso A, Cantatore G, Condorelli GG, Schäfer E, Tripi TR. Shaping ability of four nickel-titanium rotary instruments in simulated S-shaped canals. *J Endod.* 2009; 35 (6): 883-886.
2. Cheung GS, Liu CS. A retrospective study of endodontic treatment outcome between nickel-titanium rotary and stainless steel hand filing techniques. *J Endod.* 2009; 35 (7): 938-943.
3. Gambarini G. Cyclic fatigue of ProFile rotary instruments after prolonged clinical use. *J Endod.* 2001; 34 (5): 386-389.
4. Parashos P, Gordon I, Messer HH. Factors influencing defects of rotary nickel-titanium endodontic instruments after clinical use. *J Endod.* 2004; 30 (10): 722-725.
5. Panitvisai P, Parunnit P, Sathorn C, Messer HH. Impact of a retained instrument on treatment outcome: a systematic review and meta-analysis. *J Endod.* 2010; 36 (5): 775-780.
6. Souter NJ, Messer HH. Complications associated with fractured file removal using an ultrasonic technique. *J Endod.* 2005; 31 (6): 450-452.
7. Ward JR, Parashos P, Messer HH. Evaluation of an ultrasonic technique to remove fractured rotary nickel-titanium endodontic instruments from root canals: clinical cases. *J Endod.* 2003; 29 (11): 764-767.
8. Plotino G, Grande NM, Melo MC, Bahia MG, Testarelli L, Gambarini G. Cyclic fatigue of NiTi rotary instruments in a simulated apical abrupt curvature. *Int Endod J.* 2010; 43 (3): 226-230.
9. Lin LM, Rosenberg PA, Lin J. Do procedural errors cause endodontic treatment failure? *J Am Dent Assoc.* 2005; 136 (2): 187-193.
10. Rahimi M, Parashos P. A novel technique for the removal of fractured instruments in the apical third of curved root canals. *Int Endod J.* 2009; 42 (3): 264-270.
11. Di Fiore PM. A dozen ways to prevent nickel-titanium rotary instrument fracture. *J Am Dent Assoc.* 2007; 138 (2): 196-201.
12. West J. Progressive taper technology: rationale and clinical technique for the new ProTaper universal system. *Dent Today.* 2006; 25 (12): 64, 66-69.
13. Wolcott S, Wolcott J, Ishley D, Kennedy W, Johnson S, Minnich S et al. Separation incidence of protaper rotary instruments: a large cohort clinical evaluation. *J Endod.* 2006; 32 (12): 1139-1141.
14. Ounsi HF, Salameh Z, Al-Shalan T, Ferrari M, Grandini S, Pashley DH et al. Effect of clinical use on the cyclic fatigue resistance of ProTaper nickel-titanium rotary instruments. *J Endod.* 2007; 33 (6): 737-741.
15. Di Fiore PM, Genov KA, Komaroff E, Li Y, Lin L. Nickel-titanium rotary instrument fracture: a clinical practice assessment. *Int Endod J.* 2006; 39 (9): 700-708.
16. Crump MC, Natkin E. Relationship of broken root canal instruments to endodontic case prognosis: a clinical investigation. *J Am Dent Assoc.* 1970; 80: 1341-1347.
17. Spili P, Parashos P, Messer HH. The impact of instrument fracture on outcome of endodontic treatment. *J Endod.* 2005; 31: 845-850.
18. Friedman S. Expected outcomes in the prevention and treatment of apical periodontitis. In: Ørstavik D, Pitt Ford TR, eds. *Essential endodontology: prevention and treatment of apical periodontitis.* 2nd ed. Oxford: Blackwell Munksgaard Ltd; 2008. pp. 408-469.
19. Madarati AA, Watts DC, Qualtrough AJ. Opinions and attitudes of endodontists and general dental practitioners in the UK towards the intra-canal fracture of endodontic instruments: part 2. *Int Endod J.* 2008; 41: 1079-1087.

Dirección para correspondencia:
José Leonardo Jiménez-Ortiz
 E-mail: endodoncia@um.edu.mx