



Cirugía plástica periodontal en coronas clínicamente cortas para rehabilitación protésica

Periodontal plastic surgery performed in clinically short crowns for prosthetic rehabilitation

Rosalía Martínez Hernández,* Ma. Guadalupe Marín González§

RESUMEN

Introducción: La estética ha cobrado gran importancia en los tratamientos dentales en los últimos años y los pacientes tienen altas expectativas al respecto. Se establece en función de la armonía determinada por la sonrisa con base en la posición y dimensión de dientes, encía y labios. Las condiciones que afectan la dimensión de la corona clínica dental requieren la intervención de distintas áreas odontológicas para devolver función y estética. El alargamiento de corona quirúrgico permite aumentar la longitud coronaria supracrestal y reestablecer el espesor biológico para balancear la necesidad estética y restaurativa con salud periodontal. **Presentación del caso:** Paciente femenino que presenta erupción pasiva retardada. Es referida por el Departamento de Prótesis para realizar alargamiento de corona para rehabilitación protésica. **Conclusiones:** El alargamiento de corona permite la preparación de los tejidos obteniendo estabilidad fisiológica y estética, logrando el acceso a márgenes protésicos; manteniendo así, una adecuada unidad protésico-periodontal.

Palabras clave: Estética, espesor biológico, alargamiento de corona, cirugía ósea.

Key words: Esthetics, biological thickness, crown lengthening, bone surgery.

ABSTRACT

Introduction: In recent years, esthetics has become paramount in dental treatments, raising high expectations in patients. Esthetic harmony is determined by the smile, which in turn is influenced by the position and dimension of teeth, gums and lips. Conditions affecting dental clinical crowns require intervention of several dental disciplines to restore function and esthetics. Lengthening of the surgical crown allows for the increase of supra-crest crown length as well as the re-establishment of biological thickness to balance restorative esthetic requirements with periodontal health. **Case presentation:** A female patient afflicted with delayed passive eruption was referred from the Prosthetics Department to undergo lengthening of crown to achieve prosthetic rehabilitation. **Conclusions:** Crown lengthening allows tissue preparation and achieves esthetic and physiological stability, achieving access to prosthetic margins preserving thus suitable prosthetic-periodontal unity.

INTRODUCCIÓN

La estética es importante en todos los procedimientos odontológicos en la actualidad, y los pacientes tienen altas expectativas al respecto, por lo que se ha convertido en uno de los grandes objetivos al realizar cualquier tratamiento. La cirugía periodontal puede ayudar en algunos casos a lograr este objetivo, proporcionando una sonrisa armoniosa.¹⁻³

Las condiciones que pueden afectar la estética son: pérdida de papilas, defectos de reborde localizados, recesión gingival, exposición gingival excesiva, erupción pasiva retardada, pérdida de encía queratinizada, tatuaje gingival, textura gingival antiestética e inserción alta de frenillo.

Para tratar la exposición gingival excesiva o la erupción pasiva retardada, se debe realizar un análisis facial y de la sonrisa que incluye la altura, forma y perfil facial, sexo y edad.

La altura facial está dividida en tres tercios: el superior que es variable por el tipo de peinado del paciente, el medio e inferior están más relacionados con la estética bucal. El medio abarca desde la glabella (el punto más prominente entre las cejas) hasta subnasal (el punto debajo de la nariz). El tercio inferior es medido desde el punto subnasal hasta el tejido blando del mentón (que está debajo de la barbilla). Cuando son medidos en reposo, el tercio medio es igual en longitud al inferior.

* Periodoncista de la División de Estudios de Postgrado e Investigación de la Facultad de Odontología. UNAM y profesora de Licenciatura y Postgrado UNAM.

§ Profesora de la Especialidad de Periodoncia de la División de Estudios de Postgrado e Investigación de la Facultad de Odontología. UNAM.

El ancho de la cara es típicamente el ancho de «cinco ojos». Vista en posición frontal, las cuatro formas faciales básicas reconocidas son: cuadrada, alargada, cuadrada-alargada y ovoide. Los tres perfiles faciales son recto, cóncavo y convexo.⁴

La línea de la sonrisa debe ser valorada en una variedad de situaciones. En reposo, hablando y sonriendo. Durante una sonrisa total, el labio superior debe descansar al nivel de los márgenes gingivales medio-faciales de los dientes anteriores maxilares. El labio inferior debe descansar en los bordes incisales de los dientes anteriores maxilares (*Figura 1*), los bordes incisales de estos dientes deberán ser paralelos a la curvatura del labio inferior durante una sonrisa total.

En algunos casos, posterior a la valoración facial y bucal, si se detecta exposición gingival excesiva es necesario determinar la etiología de la misma. La literatura reporta^{3,5,6} que esta condición que es conocida como «sonrisa gingival», puede estar inducida por deformidad esquelética, exceso de maxilar en sentido vertical, labio superior corto, longitud de corona clínica insuficiente o combinación de cualquiera de ellas, o por erupción pasiva retardada, donde falla la ubicación del margen gingival en la unión cemento-esmalte.

Para establecer el tratamiento adecuado se debe considerar la longitud de la corona clínica, longitud de la corona anatómica, ancho de encía queratinizada en sentido ápico-coronal, localización de la cresta alveolar, posición dental, posición del frenillo, valoración radiográfica y hondeo transgingival.

Para determinar el tipo de intervención quirúrgica (*Cuadro I*), Coslet y colaboradores⁵ clasifican la sonrisa gingival en función de la relación establecida entre encía, corona anatómica, unión cemento-esmalte (UCE) y cresta alveolar (CA), determinando:

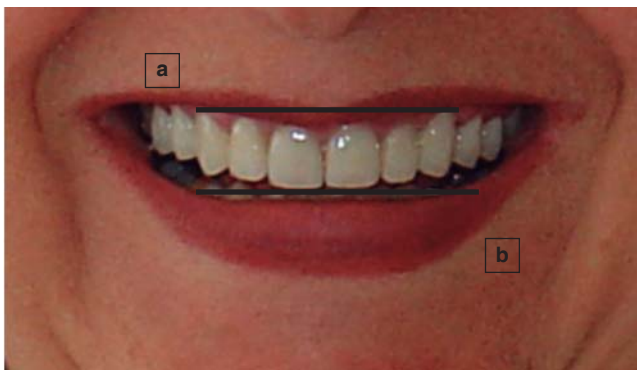

Figura 1. Análisis de la sonrisa. Sonrisa media que muestra la longitud total cérvico incisal de dientes anteriores y zona de papilas. **a)** línea gingival, **b)** plano incisal.

Tipo 1: ubica al margen gingival incisal u oclusal a la unión cemento-esmalte. La dimensión gingival del margen gingival a la línea mucogingival es aceptable. La línea mucogingival está apical a la cresta alveolar.

Tipo 2: la dimensión del margen gingival a la línea mucogingival está en rango normal. La línea mucogingival está al nivel de la UCE.

Subgrupo a: UCE/CA = 1.5 mm. Donde hay inserción normal de fibras gingivales al cemento.

Subgrupo b: CA casi al nivel de UCE.

El plan de tratamiento se determina en función del tipo clínico.

Durante el procedimiento quirúrgico se debe valorar al diente como una unidad biológica,⁷ esto incluye las condiciones de soporte del mismo por lo que el ancho biológico de inserción determina uno de los principales lineamientos dentro del tratamiento. Un periodonto sano es un prerrequisito para controlar la respuesta de los tejidos gingivales.^{8,9}

El término ancho biológico de inserción está basado en el trabajo de Gargiulo en 1961,¹⁰ que describe la dimensión y relación de la unión dentogingival en humanos: profundidad de surco de 0.69 mm, adherencia epitelial de 0.97 mm, inserción del tejido conectivo de 1.07 mm, total para ancho biológico de 2.04 mm. Si este espacio se invade, se desarrolla un proceso inflamatorio que produce recesión gingival o pérdida de inserción,^{8,11-13} dependiendo del biotipo gingival, ya sea grueso o fino.¹⁴ Analizando la unión cemento-esmalte (UCE),¹⁵ se debe tener en cuenta que no está a la misma altura en sentido ápico-coronal alrededor del diente, y es común que se viole el ancho biológico al colocar restauraciones que no respeten su posición.

La interconsulta con el protesista permite determinar el tipo de restauración a realizar,¹⁶⁻¹⁸ con el objetivo de preservar la estructura dental, obteniendo retención (2 mm) y la preservación del periodonto.^{19,20} Se debe considerar la posición del diente en la arcada, valor estratégico del mismo, radio corona-raíz pre y posquirúrgico, pérdida del espacio mesiodistal, estética, condiciones endodóncicas del diente, extensión apical de la fractura, caries o perforación, nivel de la

Cuadro I. Tratamientos para sonrisa gingival con base en la clasificación de Coslet.

Tipo 1	Gingivectomía
Tipo 2a	Desplazado apical
Tipo 1b	Ostectomía
Tipo 2b	Desplazado apical y ostectomía

cresta alveolar, extensión apical de restauraciones previas y espacio interarcada.^{8,10,16,21}

Con todos los datos recabados se establece el diagnóstico y plan de tratamiento, donde la cirugía periodontal,^{19,20} mediante el alargamiento de corona^{1,5,17,22} brinda la oportunidad de aumentar la longitud coronaria manteniendo el espesor biológico del individuo.^{16,23}

La literatura reporta que la preparación protésica se puede iniciar a las 6 semanas¹¹ de cicatrización y la restauración final se debe colocar en un lapso de 3 a 6 meses.^{5,18,22}

CASO CLÍNICO

Paciente femenino de 49 años de edad referida por el departamento de Prótesis de la División de Estudios de Postgrado e Investigación de la Facultad de Odontología de la UNAM, con un diagnóstico de coronas clínicamente cortas por bruxismo y restauraciones desajustadas en centrales superiores, con reincidencia de caries (*Figura 2a*). A la inspección de la articulación temporomandibular, presenta crepitación del cóndilo derecho; en movimiento de apertura existe desviación mandibular hacia el lado izquierdo. Existe malposición dental en la arcada inferior. La paciente les refiere tener «dientes cortos» y desea corregirlos.

Al interrogatorio en la clínica de Periodoncia refiere abuela materna y paterna diabéticas. Indica que realiza una buena higiene dental mediante cepillado tres veces al día utilizando cepillo e hilo dental. No refiere otros antecedentes personales patológicos de importancia.

A la valoración clínica, se apreció exposición gingival excesiva y coronas clínicamente cortas en los dientes 15, 14, 13, 11, 21, 22, 23, 24 y 25 así como margen gingival irregular. Al análisis radiográfico se observa un adecuado radio corona-raíz (*Figura 2b*) y adecuada altura de crestas óseas. Al sondeo no se encuentran bolsas periodontales, pero sí sangrado en algunos sitios, por lo que se establece el diagnóstico periodontal de gingivitis localizada y erupción pasiva retardada; por lo tanto, el plan de tratamiento es alargamiento de corona con cirugía ósea del diente 15 al 25 (*Figura 2c*).

Se realizó control personal de placa (CPP), indicándole técnica de cepillado así como la utilización de aditamento interproximal (*Super Floss de Oral B®*), posteriormente se le realizó eliminación de cálculo y pulido dental.

El Departamento de Prótesis proporcionó guía quirúrgica diseñada sobre el encerado diagnóstico. Posteriormente, realizó la elaboración y ajuste de guar-

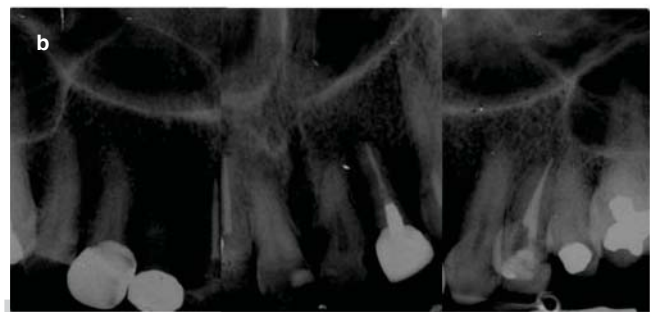
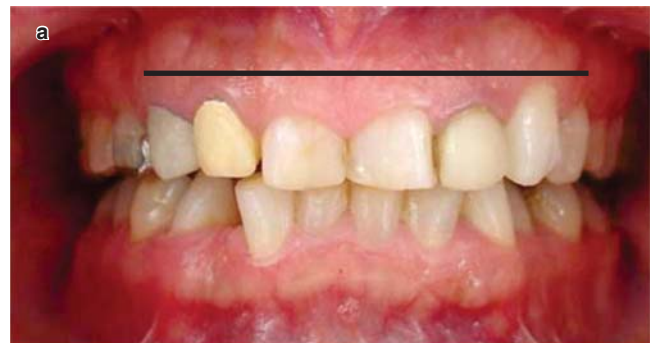da oclusal de relajación, remoción de restauraciones desajustadas, reconstrucción de muñones y colocación de provisionales en toda la arcada superior. En relación a la arcada inferior, se interconsultó con el Departamento de Ortodoncia para alinear los dientes mandibulares.

TÉCNICA QUIRÚRGICA

Previo anestesia local, (lidocaína al 2% con epinefrina 1:100,000) se realizó sondeo transgingival para medir el espesor biológico y determinar la posición y altura de la cresta ósea.

Enseguida, se midió con sonda periodontal la longitud vertical de los dientes indicados para alargamiento coronario, desde segundo premolar superior izquierdo hasta segundo premolar superior derecho.

Posteriormente, se marcaron puntos sangrantes tomando como guía el acetato proporcionado por el De-



Diente	15	14	13	12	11	21	22	23	24	25
CCPQ	7	7	7	8	6	6	7	8	7	7
Objetivo	8	8	9	8	9	9	8	9	8	8
Diferencia	1	1	2	0	3	3	1	1	1	1

Figura 2. Valoración clínica. **a)** tabla de dimensiones iniciales y deseadas en mm (CCPQ dimensión de corona clínica prequirúrgica); **b)** longitud corona clínica: buena cantidad de encía insertada y línea mucogingival apical a la UCE; **c)** valoración radio corona-raíz.

partamento de Prótesis, desde segundo premolar superior izquierdo al segundo premolar superior derecho por su cara vestibular, para delimitar y delinear la zona de incisión, tomando en cuenta la dirección del zenit de los dientes centrales. La zona palatina no se manipuló.

Una vez delimitada la zona, se realizaron incisiones a bisel interno sobre los puntos sangrantes con hoja de bisturí 15C (Figura 3a), dirigiéndolas desde mesial hasta distal de cada diente, considerando dentro de la misma las papilas ubicadas entre los dientes 11-21 y 21-22. Enseguida se realizaron incisiones intrasurcales, obteniendo una banda de tejido gingival, misma que fue eliminada con curetas Gracey®. Se realizó valoración clínica del nuevo nivel del margen gingival, para establecer la dimensión dental adecuada y armónica que proporcionaría la estética deseada. Se pudo recontornear el tejido blando hasta obtener las dimensiones adecuadas.

Al determinar la altura deseada del margen gingival, con legra de Hopkins se levantó un colgajo de espesor total para tener un acceso al hueso alveolar; observando que el nivel del mismo no era regular en todos los dientes.

Se realizó ostectomía mediante sistema rotatorio con fresa de bola de carburo #3 sin tocar las raíces y manteniendo un adecuado festoneado, así como osteoplastia para brindar arquitectura ósea positiva (Figura 3b). En este momento quirúrgico, se midió la distancia desde el margen protésico hasta la nueva altura de cresta ósea para obtener una distancia de 3 mm, manteniendo de esta manera el ancho biológico de inserción (Figura 3c). El hueso remanente adosado a la superficie radicular se eliminó con cinceles de Ochsenbein.

Una vez determinada la distancia deseada que permitiera la recreación del espesor biológico, y la altura de corona clínica para facilitar la rehabilitación protésica, se suturó el colgajo con seda de cuatro ceros.

Al término de la sutura se observó que el frenillo vestibular no estaba en buena posición y que traccionaba el colgajo, situación que podía comprometer la estabilidad a largo plazo del nuevo margen gingival, por lo que se procedió a realizar la frenectomía con bisturí y hoja 15 C, posteriormente se suturó también con seda cuatro ceros (Figura 3d). No se colocó apósito quirúrgico.

Se le indicó a la paciente tomar ketorolaco de 10 mg uno cada 8 horas por tres días y enjuagues con gluconato de clorhexidina al 0.12% cada 12 horas por 15 días.

POSTQUIRÚRGICO

A los 12 días se citó a la paciente para retiro de suturas. Se observaron tejidos desinflamados y en

buenas condiciones clínicas, por lo que se le indicó iniciar su control de placa mediante un cepillo suave (*Sensitive de Oral B®*) y sin utilizar todavía implementos interproximales.

A los 15 días se le cambiaron los provisionales por otros nuevos que se fabricaron en resina bisacrílica y fueron cementados con cemento temporal (*Temp Bond Ker®*) (Figura 4a).

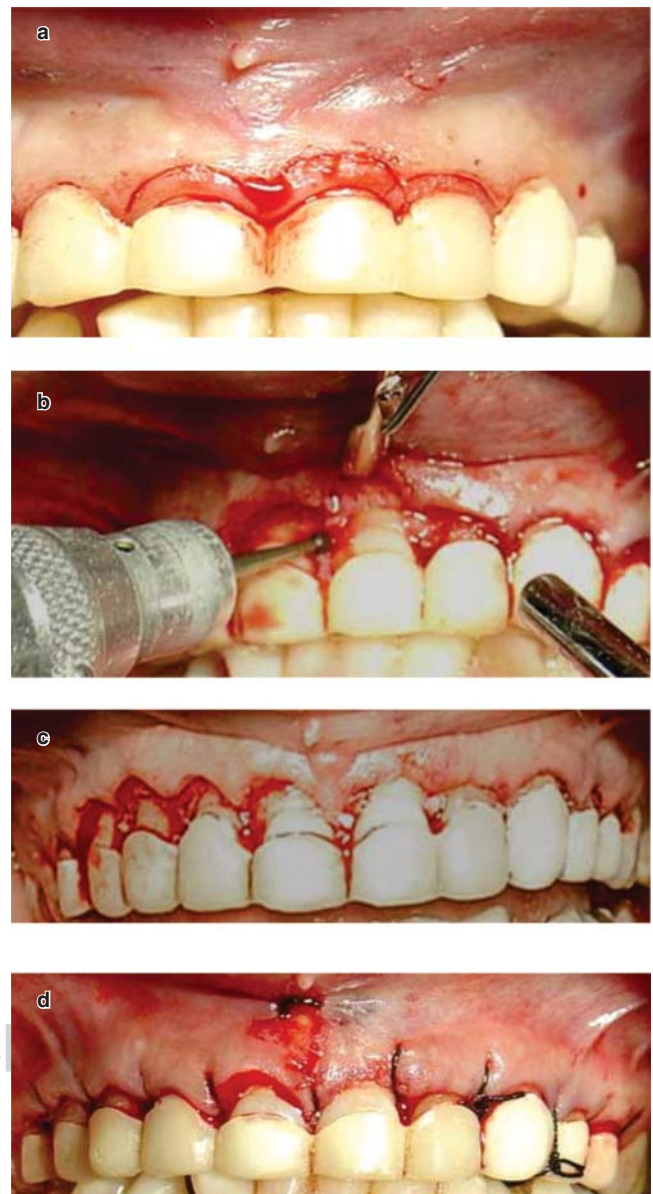


Figura 3. Técnica quirúrgica. **a)** incisiones a bisel interno e intrasurcal, **b)** ostectomía para determinar la nueva altura de la cresta ósea, **c)** una vez terminado el procedimiento se aprecia la nueva posición del margen gingival, **d)** sutura del tejido gingival y zona del frenillo vestibular.

A las seis semanas de cicatrización se reinició el procedimiento protésico. Se removieron los provisionales, y se iniciaron las preparaciones para coronas totales; posteriormente se colocaron nuevos provisionales que presentaban un mejor ajuste en el margen gingival (*Figura 4b*). En esta etapa, la paciente estaba siendo tratada ortodóncicamente con aparatos removibles en la zona mandibular. A los diez meses se colocaron los provisionales finales (*Figura 4c*). En este momento, ya presentaba aparatología fija para tratamiento ortodóncico.

Las restauraciones finales libres de metal se cementaron a los catorce meses de cicatrización, observando tejidos firmes y estéticos.

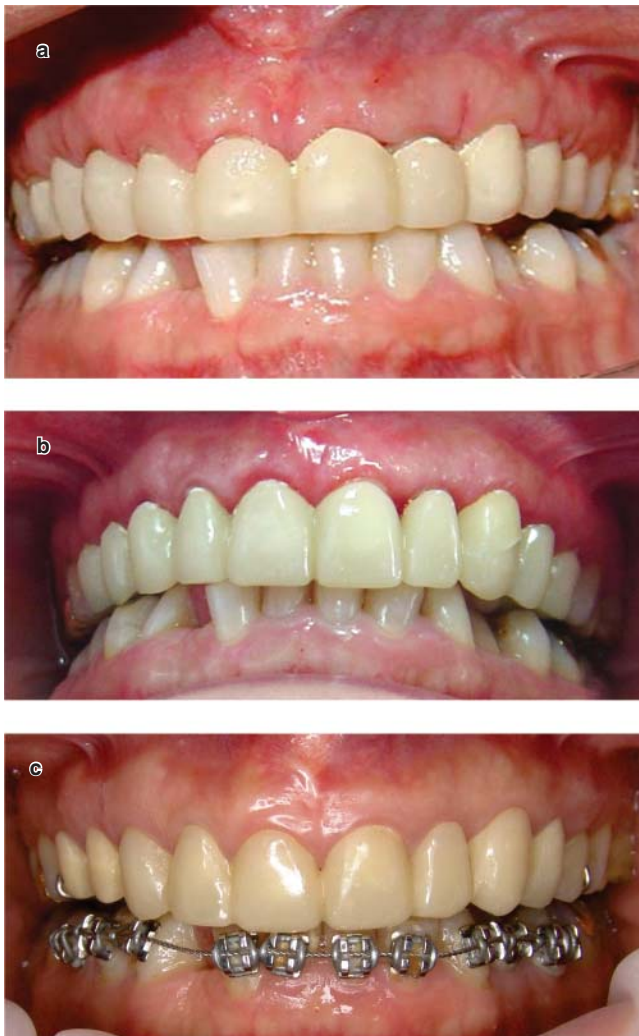

Figura 4. Fases de cicatrización, se retiraron suturas a los 12 días. **a)** a los 15 días se ajustan provisionales, **b)** a las seis semanas con provisionales de resina bisacrílica, **c)** a los diez meses con provisionales finales.

RESULTADOS

Durante el procedimiento de alargamiento, se logró establecer el nivel del margen gingival de acuerdo a la longitud coronaria deseada, disminuyendo la exposición gingival.

Los dientes que requirieron mayor remoción de tejido blando fueron los dos centrales; el lateral derecho no requirió modificar el nivel del margen gingival; el canino derecho requirió modificar el margen 2 mm, mientras que el resto de los dientes sometidos al procedimiento requirieron 1 mm de remoción de tejido blando.

La elevación del colgajo de espesor total permitió realizar adecuadamente la cirugía de reducción y remodelación ósea, brindando una arquitectura positiva y manteniendo una distancia de 3mm desde el margen óseo hasta el margen de la preparación protésica.

A las seis semanas de cicatrización, se observaron buenas características clínicas.

A los catorce meses los tejidos periodontales se aprecian clínicamente sanos, con armonía en el margen gingival y buena adaptación de la prótesis final.

A los 22 meses el margen gingival permaneció estable, manteniendo una adecuada unidad protésico periodontal (*Figura 5*).

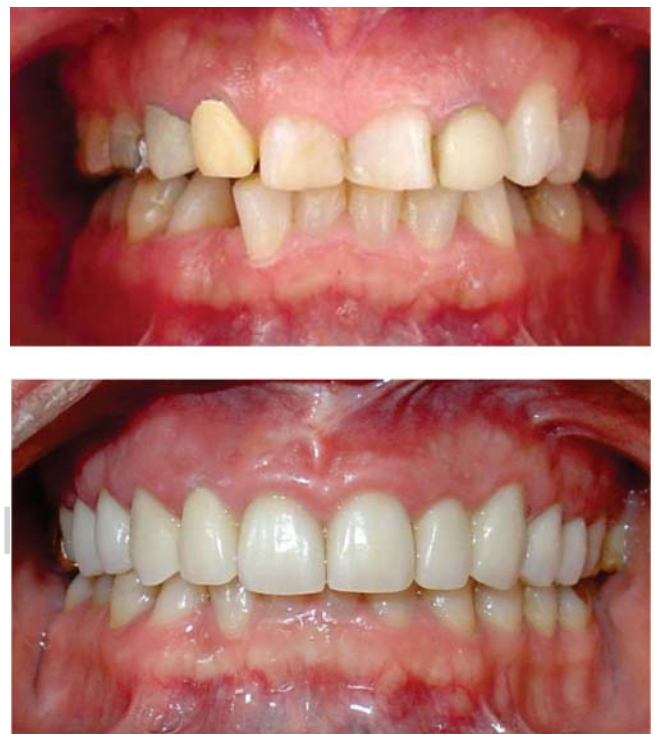

Figura 5. Análisis comparativo intraoral. Al inicio del tratamiento y a los 22 meses, obteniendo una adecuada unidad protésico periodontal.

El procedimiento quirúrgico permitió la colocación de una restauración estética y funcional. Se mejoró la sonrisa logrando la satisfacción de la paciente (*Figura 6*).

DISCUSIÓN

Pontoriero y Carnevale⁸ estudiaron 84 dientes en 30 pacientes a 12 meses, reexaminando a los 30, 90, 180, 270 y 360 días, encontrando un sobrecrecimiento del margen gingival. Determinando que esos hallazgos pueden sugerir una tendencia del periodonto a reformar una nueva unidad gingival supracrestal fisiológica. El sobrecrecimiento del tejido blando inició casi al mes desde el nivel donde fue definida la altura de la cresta ósea durante la cirugía. Los factores que influenciaron la cantidad de desplazamiento coronal del tejido periodontal marginal parecen estar relacionados al biotipo gingival, siendo mayor en el tipo grueso; así

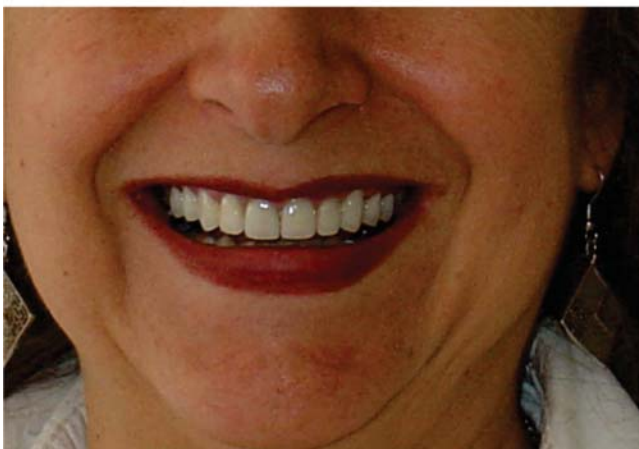
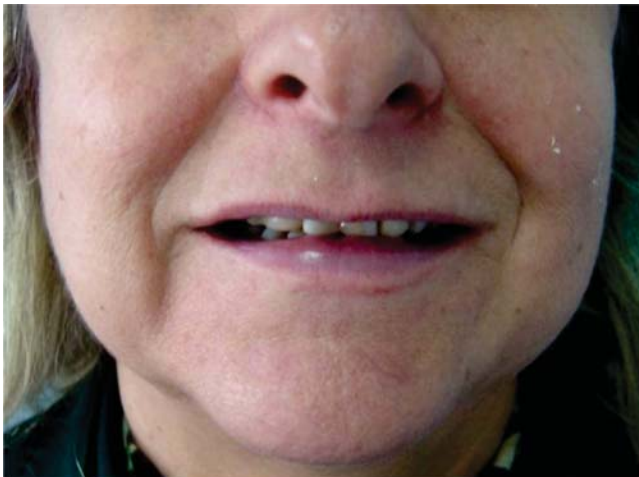
Figura 6. Análisis comparativo extraoral. Al inicio del tratamiento se apreciaba sonrisa baja y al terminarlo sonrisa media que es más estética.

como a la respuesta de cicatrización individual. Mencionan que varios autores en relación a la cantidad de tejido a eliminar, han sugerido remoción quirúrgica de soporte periodontal de 3 mm (Ingber 1977), 2.5 a 3.5 mm (Palomo 1978), 4 mm (Rosenberg 1980).

Lanning y su grupo¹¹ realizaron alargamiento de corona a 23 pacientes y evaluaron a 3 y 6 meses de cicatrización. Concluyendo que el espesor biológico en los sitios tratados fue reestablecido a su dimensión vertical original a los 6 meses, por lo que no se presentó una variación estadísticamente significativa en la altura del margen gingival, con una ganancia constante de 3 mm de estructura coronal a los 3 y 6 meses.

Coslet y colaboradores⁵ sugieren una clasificación para establecer el diagnóstico clínico adecuado y con ello determinar el plan de tratamiento para los pacientes que presentan exposición gingival excesiva o erupción pasiva retardada. Tomando como parámetro la posición de la cresta ósea y el margen gingival en relación a la unión cemento-esmalte.

Herrero y asociados²¹ realizaron una investigación en la que participaron 12 alumnos de diferentes grados académicos para realizar alargamiento coronario a 21 dientes en 16 pacientes, concluyendo que los periodoncistas más experimentados obtuvieron mejores resultados, ya que la efectividad en relación al incremento de experiencia se ha mostrado en otros estudios clínicos por lo que los cirujanos deben ser más agresivos en el procedimiento quirúrgico y tomar medidas durante éste para proveer una distancia óptima para una unidad gingival sana alrededor del diente restaurado.

Deas y colegas²⁴ evaluaron 43 dientes en 25 pacientes sometidos a alargamiento coronario quirúrgico a 6 meses de cicatrización, revalorando a 1, 3 y 6 meses. Los resultados a los 6 meses demostraron el sobrecrecimiento tisular redujo la altura coronaria a la determinada quirúrgicamente, y que esto parece estar relacionado a la altura en que se sutura el colgajo, características individuales de cicatrización, reformación del ancho biológico, adecuada arquitectura ósea positiva durante la cirugía, regulación de los procesos restaurativos y control personal de placa postquirúrgico.

Brägger y su equipo de trabajo²⁵ evaluaron 85 dientes en 25 pacientes a 6 meses de cicatrización. Encontraron cambios mínimos en el nivel de encía marginal, valorando prequirúrgicamente a las 6 semanas y a los 6 meses. Él consideró que la posición en la que se sutura el colgajo determina la posición a largo plazo.

El alargamiento de corona presentado en nuestro caso obtuvo buenos resultados clínicos a largo plazo porque el diagnóstico de exposición gingival

excesiva se realizó adecuadamente considerando la posición del margen gingival y la cresta ósea en relación a la unión cemento-esmalte. La cirugía ósea se realizó en las dimensiones adecuadas, respetando el ancho biológico.

El procedimiento quirúrgico permitió la rehabilitación total del paciente con un buen grado estético.

CONCLUSIONES

La posibilidad de trabajar en interconsulta con otras áreas de la odontología permite establecer un adecuado diagnóstico y plan de tratamiento enfocado a metas en común establecidas por las expectativas del paciente y las áreas odontológicas involucradas.

Es necesario, al iniciar cualquier tratamiento, valorar las condiciones periodontales del paciente, ya que la colocación de cualquier restauración que invada el ancho biológico conducirá a la pérdida de inserción si el biotipo gingival es grueso o recesión si es delgado.

El alargamiento de corona quirúrgico reduce la exposición gingival y permite la preparación de los tejidos para posteriormente ser rehabilitados obteniendo estabilidad fisiológica y estética, logrando el acceso a márgenes protésicos; manteniendo así, una adecuada unidad protésico-periodontal.

REFERENCIAS

1. Studer S, Zellweger U, Schärer P. The aesthetic guidelines of the mucogingival complex for fixed prosthodontics. *Pract Periodontics Aesthet Dent*. 1996; 8 (4): 333-41 quiz 342.
2. Jorgensen MG, Nowzari H. Aesthetic crown lengthening. *Periodontology 2000*. 2001; 27: 45-58.
3. Reedy MS. Achieving gingival esthetics. *A Am Dent Assoc*. 2003; 134 (3): 295-304.
4. Davis NC. Smile design. *Dent Clin North Am*. 2007; 51 (2): 299-318.
5. Levine RA, Mc Wire M. The diagnosis and treatment of the gummy smile. *Compendium* 1997; 18 (8): 757-766.
6. Konikoff BM, Jhonson DC, Schenkein HA. Clinical crown length of the maxillary anterior teeth preorthodontics and postorthodontics. *J Periodontol*. 2007; 78: 645-653.
7. Lee EA. Aesthetic crown lengthening: classification, biologic rationale, and treatment planning considerations. *Pract Proced Aesthet Dent*. 2004; 16 (10): 769-778.
8. Pontoriero R, Carnevale G. Surgical crown lengthening: a 12-month clinical wound healing study. *J Periodontol*. 2001; 72: 841-848.
9. Claman L, Alfaro MA, Mercado A. An interdisciplinary approach for improved esthetic results in the anterior maxilla. *J Prosthet Dent*. 2003; 89: 1-5.
10. Padbury Jr A, Eber R, Wang H-L. Interactions between the gingival and the margin of restorations. *J Clin Periodontol*. 2003; 30: 379-385.
11. Lanning SK, Waldrop TC, Gunsolley JC, Maynard JG. Surgical crown lengthening: evaluation of the biological width. *J Periodontol*. 2003; 74: 468-474.
12. Yamamoto T, Kinoshita Y, Tsuneishi H, Umemura O, Watanabe T. Estimation of the remaining periodontal ligament from attachment-level measurements. *J Clin Periodontol*. 2006; 33 (3): 221-225.
13. Broadbent JM, Williams KB, Thompson WM, Williams SM. Dental restorations: a risk factor for periodontal attachment loss? *J Clin Periodontol*. 2006; 33: 803-810.
14. Sanavi F, Weisgold AS, Rose LF. Biologic width and its relation to periodontal biotypes. *J Esthetic Dent*. 1998; 10 (3): 157-163.
15. Olson M, Lindhe J. Periodontal characteristics in individuals with varying form of the upper central incisors. *J Clin Periodontol*. 1991; 18: 78-82.
16. Davarpanah M, Jansen CE, Vidjak FM, Etienne D, Kevir M, Martínez H. Restorative and periodontal considerations of short clinical crowns. *Int J Periodont Rest Dent*. 1998; 18: 425-433.
17. De Paoli S, Nevins M, Cappetta EG. The biologic width: crown lengthening. *Carranza clinical periodontology*. Cap. 21 pp 319-328, 10a. ed. Newman, Takei, Klokewuld, Carranza. Ed. Elsevier Sounds, 2006.
18. Smukler H, Chaibi M. Periodontal and dental considerations in clinical crown extension: a rational basis of treatment. *Int J Periodont Rest Dent*. 1997; 17: 465-477.
19. Towensed ChL. *Resective surgery: an esthetic application*. Quintessence Int. 1993; 24: 535-542.
20. Towensed Ceryll Prerestorative Periodontal Plastic Surgery. *Creating the Gingival Framework for the Ideal Smile*. Dentistry Today. 2004; 130-133.
21. Herrero JB, Scott PS, Maropis RA, Yukna. Clinical comparison of desired versus actual amount of surgical crown lengthening. *J Periodontol*. 1995; 66: 568-571.
22. Takei, Bevilacqua, Cooney. Surgical crown lengthening of the maxillary anterior dentition: aesthetic considerations. *Pract Periodont Aesthet Dent*. 1999; 11 (5): 639-644.
23. Kokich VG, Nappen DL, Shapiro PA. Gingival contour and clinical crown length: their effect on the esthetic appearance of maxillary anterior teeth. *American J Orthodontics*. 1984; 86 (2): 89-94.
24. Deas DE, Moritz AJ, McDonnell HT, Powell ChA, Mealey BL. Osseous surgery for crown lengthening: a 6-month clinical study. *J Periodontol*. 2004; 75 (9): 1288-1294.
25. Brägger U, Lauchenauer D, Lang NP. Surgical lengthening of the clinical crown. *J Clin Periodontol*. 1992; 19: 58-63.

Dirección para correspondencia:
CDEP. Rosalía Martínez Hernández
 E-mail: cdep.mh8239@gmail.com