



Implantes de carga inmediata con rehabilitación protésica implantosoportada en zona anterior. Presentación de un caso clínico

Immediate load implants with prosthetic rehabilitation supported by implants in the anterior area: Clinical case presentation

Myriam Neblina Noriega,* Guadalupe Marín González§

RESUMEN

Una de las opciones de tratamiento para los pacientes que requieren el reemplazo de uno o varios dientes, es el uso de prótesis implantosoportadas como una alternativa de tratamiento. Una mayor demanda tanto estética como funcional por parte de los pacientes hace que se intente reducir el tiempo de carga del implante. Por lo que se han realizado varias modificaciones al protocolo quirúrgico y protésico convencional reduciendo el tiempo de carga al implante. El objetivo de este artículo es el de presentar la colocación de implantes de carga inmediata en la zona estética como una alternativa en el plan de tratamiento, y la importancia de la interdisciplina quirúrgico-protésica para lograr un mejor éxito del tratamiento.

Palabras claves: Implantes, carga inmediata, oseointegración.

Key words: Implants, immediate load, osseo-integration.

ABSTRACT

One of the treatment options offered to patients requiring replacement of one or more teeth is the use of prostheses supported by implants. Patients nowadays demand greater aesthetic and functional restorations; therefore, the clinician tries to reduce implant load time. All this leads to the implementation of several modifications to the conventional surgical and prosthetic protocol leading to a reduction in the load time of the implant. The objective of this article is to present placement of immediate load implants in an aesthetic zone as an alternative for the treatment plan, as well as highlighting the importance of observing surgical-prosthetic interdiscipline to achieve greater success in treatment.

INTRODUCCIÓN

Como una alternativa de tratamiento para pacientes que requieren el reemplazo de uno o varios dientes es el uso de prótesis implantosoportadas. Se han realizado varias modificaciones al protocolo tanto quirúrgico como protésico, reduciendo el tiempo de carga del implante para satisfacer la demanda de un tratamiento más rápido y reducir la incomodidad durante el periodo de cicatrización.¹

El más reciente concepto es el de carga inmediata funcional, que es una carga dentro de los límites fisiológicos que se aplican a los implantes antes de completarse el proceso de oseointegración.²

La oseointegración según la Academia Americana de Periodoncia, es la relación directa a nivel microscópico entre el hueso y la superficie del implante. El proceso biológico de la oseointegración consta de 3 fases: 1) fase osteolítica, en donde se observa una respuesta inflamatoria generalizada y en la cual se liberan numerosas cantidades de citocinas que regulan la

producción de moléculas de adhesión y alteran la proliferación celular regulando el metabolismo óseo. En la primera semana se observa migración de osteoblastos provenientes del endostio del hueso trabecular. 2) En la fase osteoconductiva, se observan células óseas alrededor del implante; se forma un callo fibrocartilaginoso que eventualmente es remodelado por un callo óseo, esto observándose a los tres meses. 3) La fase osteoadaptativa, la cual se da aproximadamente a los cuatro meses después de la colocación del implante y en la cual se observa una subsecuente remodelación ósea después de exponer y cargar el implante.

Durante la cicatrización ósea en el hueso compacto se observa tejido necrótico avascular, resorción

* Alumna egresada de la Especialidad de Periodoncia.

§ Coordinadora de la Especialidad de Periodoncia.
Facultad de Odontología, UNAM.

ósea y formación de hueso nuevo, mientras que en el hueso esponjoso se observa formación de hueso medular, por lo que la oseointegración puede ocurrir tempranamente durante el proceso de cicatrización.

Durante la inserción de los implantes se debe lograr una estabilidad primaria, la cual se describe como una estabilidad o fijación mecánica en donde el implante en su porción marginal o apical debe estar cubierto por suficientes cantidades de hueso compacto y/o hueso esponjoso. Ésta es primordial para lograr la oseointegración, la cual dependerá del tipo de hueso que se presente (tipo I, II, III y IV), siendo el hueso tipo II y III los ideales de acuerdo a su contenido corticoesponjoso.

Albrektsson y colaboradores³ presentaron una serie de factores que deben ser controlados para lograr la oseointegración. Éstos son: 1) biocompatibilidad, 2) diseño del implante, 3) superficie del implante, 4) estado del lecho receptor, 5) técnica quirúrgica y 6) cargas aplicadas. Ellos demostraron que durante las primeras semanas después de la colocación del implante, no hay signos propios de oseointegración. A los 3 meses observaron una gran proporción de hueso en contacto directo con el implante.

Los implantes con superficies modificadas y/o tratadas: 1) proveen una mejor estabilidad mecánica entre el hueso y el implante inmediatamente después de su colocación, 2) proveen una superficie que presenta una mejor retención del coágulo y 3) estimula el proceso de cicatrización ósea.

Basados en los estudios de Branemark,⁴ el protocolo convencional recomienda cargar los implantes entre 3 y 6 meses para una completa oseointegración.

El primero en introducir el concepto de implantes de carga inmediata en mandíbulas edéntulas fue Leberman y cols⁵ utilizando implantes con superficie TPS (spray de plasma titanio), dando un seguimiento de 81 meses a 476 implantes en 138 pacientes; la supervivencia fue del 91.2%. Schroeder y cols⁶ colocaron 53 implantes con superficie TPS. Tras un seguimiento de 48 meses obtuvieron un éxito del 98.1%.

Babbush y cols⁷ utilizaron implantes con superficie TPS en zona anterior mandibular cargando los implantes en un periodo de 3 a 4 días, obteniendo un éxito del 96.1%. Cochran y cols⁸ reportaron en un estudio longitudinal de 2 años en implantes de carga inmediata; de 383 implantes SLA, obtuvieron un 99.1% de éxito. Cannizzaro y Leone⁹ reportaron un estudio prospectivo de 28 pacientes comparando la carga inmediata *versus* la carga convencional en 46 implantes.

Los implantes que emplearon fueron de 3.75 mm de diámetro y 13 mm de longitud. Estos autores repor-

taron un 100% de éxito en los implantes con carga inmediata y un 97.8% de éxito en los implantes de carga convencional.

El protocolo de los implantes de carga inmediata depende de una óptima estabilidad primaria con una cantidad y calidad ósea excelente.¹⁰

Los criterios de selección del paciente fueron: 1) paciente no fumador, 2) estado de salud general e higiene oral aceptables 3) cantidad y calidad ósea compatible con estabilidad primaria, 4) relación entre los arcos dentales que permita una estabilidad oclusal bilateral, 5) las zonas de molares son excluidas y 6) los pacientes bruxistas y con hábitos de lengua se excluyeron.

El protocolo propuesto por Branemark para la colocación de un implante de carga inmediata es el siguiente: 1) implante con una longitud mayor de 11 mm y plataforma lo más ancha posible, 2) distribución de las cargas en los dientes adyacentes, 3) fresado subcrestal y 4) usar implantes de superficie rugosa.

Después de una evaluación clínica minuciosa, la provisionalización puede realizarse a las 24 horas después de la colocación del implante, preservando los contornos gingivales y por lo tanto, un mejor perfil de emergencia.¹¹ La restauración final se debe realizar a los 3 meses después de la colocación de los implantes.

CASO CLÍNICO

Se presentó en la clínica de Periodoncia de la División de Estudios de Postgrado e Investigación de la Facultad de Odontología de UNAM un paciente femenino de 47 años de edad, sin antecedentes sistémicos aparentes para su condición actual y que presenta un diagnóstico periodontal clínico de periodontitis crónica localizada, presentando ausencia de los incisivos centrales superiores a consecuencia de un traumatismo, por lo que la paciente refiere mayor importancia en cuanto a su apariencia estética (*Figura 1*). Se realizó una evaluación clínica y radiográfica intraoral para valorar todos los parámetros ya establecidos para la colocación de los implantes. Se seleccionaron los implantes y se procedió a colocarlos en la zona anterior del maxilar realizando el procedimiento quirúrgico mediante el protocolo de Branemark¹² para implantes unitarios de carga inmediata.

Con una previa realización de guías quirúrgicas se realizó la infiltración de anestésico local (mepivacaina 2%) en la región anterior del maxilar. Se decidió no realizar colgajo para preservar la papila interdental de los dientes adyacentes con el objeto

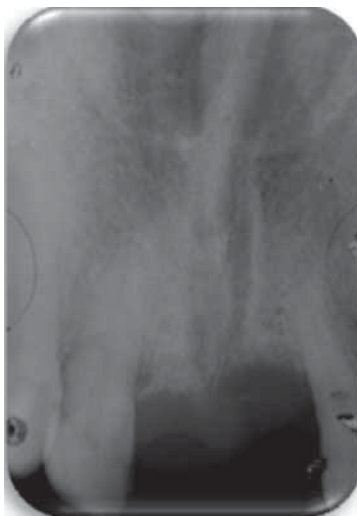
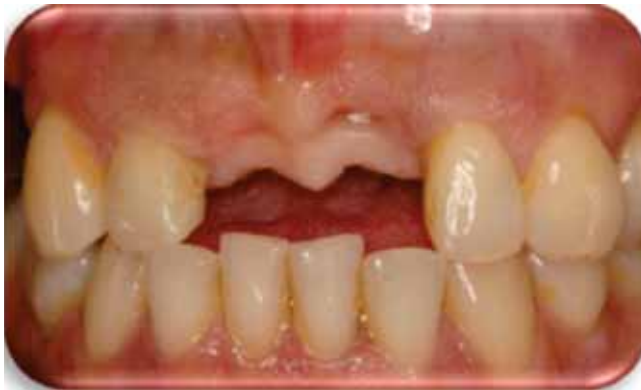

Figura 1. Se observan los tejidos gingivales aceptables y radiográficamente se observa buena densidad ósea.

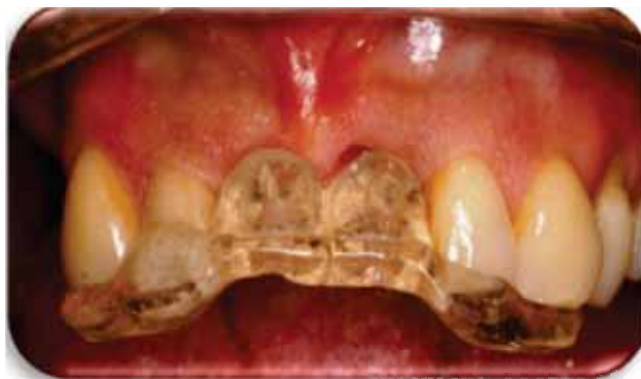

Figura 2. Colocación de la guía quirúrgica.

de prevenir una mayor pérdida de tejido, debido a que es una zona altamente estética. Se ajustó la guía quirúrgica (*Figura 2*) para verificar si la posición mesiodistal y vestibulo-palatina de los implantes era la correcta; posteriormente se realizó el fresado quirúrgico con la fresa inicial a 900 rpm hasta una longitud de 13 mm en ambos sitios. Se com-

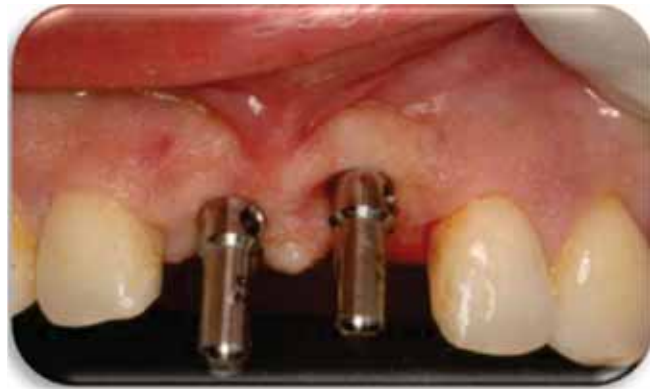

Figura 3. Paralelismo en ambos sitios.

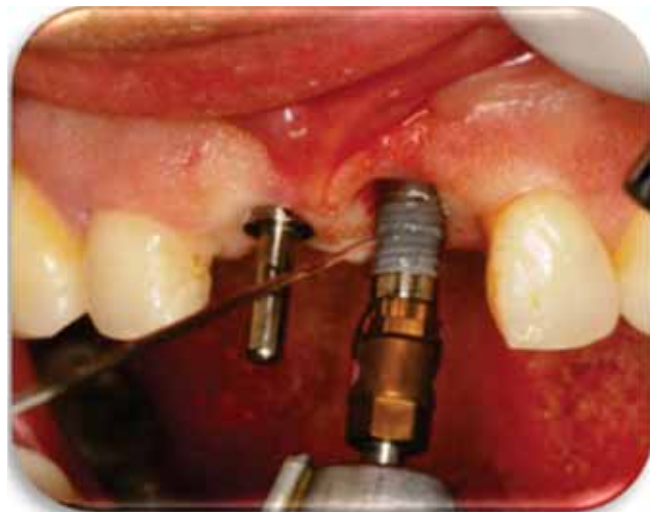

Figura 4. Colocación de los implantes Nobel Replace® Ti U de 3.5 x 13 mm.

probó el paralelismo (*Figura 3*) y se colocaron los implantes Nobel Replace® Tapered TiU NP de 3.5 x 13 mm a 3 mm por debajo de la unión cemento esmalte de los dientes adyacentes en ambos sitios a una velocidad de 30 Ncm hasta obtener la longitud deseada (*Figura 4*).

Observamos que los implantes poseen una adecuada estabilidad primaria, por lo que se decidió cargarlos de forma inmediata y pasiva con el objetivo de mejorar el perfil de emergencia.

Posterior a la colocación de los implantes se llevó a cabo gingivoplastia en la periferia de los implantes para la colocación de los aditamentos protésicos rectos. Como procedimiento quirúrgico complementario se realizó frenectomía labial superior. Se tomó una radiografía de control posterior a la colocación de los implantes (*Figura 5*).

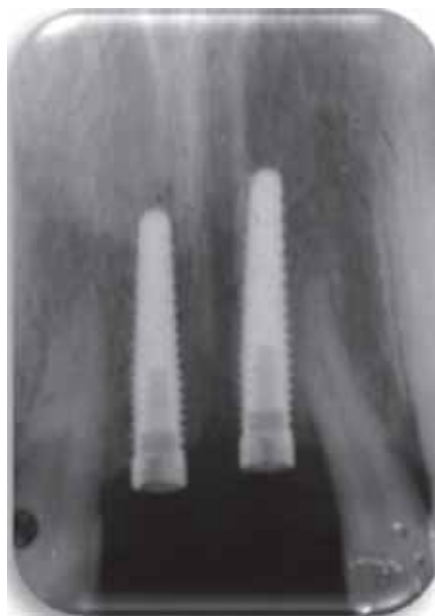

Figura 5. Radiografía dentoalveolar de control tras la colocación de los implantes.

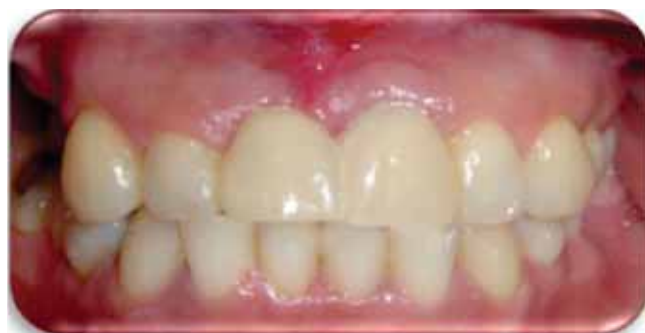

Figura 6. Una semana de cicatrización. Se puede observar una arquitectura gingival aceptable.

CUIDADO POSTOPERATORIO

El cuidado postoperatorio consistió en enjuague bucal de clorhexidina al 0.12% dos veces al día durante 15 días sin cepillado mecánico en las áreas quirúrgicas.

Se prescribió amoxicilina de 750 mg cada 12 horas por 7 días e ibuprofeno de 400 mg cada 8 horas por 3 días. A las 2 semanas se reanudó el cepillado dental de forma convencional en la zona intervenida quirúrgicamente. Se realizaron controles postoperatorios a las 2 semanas posteriores del evento quirúrgico y una visita mensual por 6 meses.

RESULTADOS

A la semana de control postoperatorio tras la colocación de los implantes (*Figura 6*), se realizó el retiro

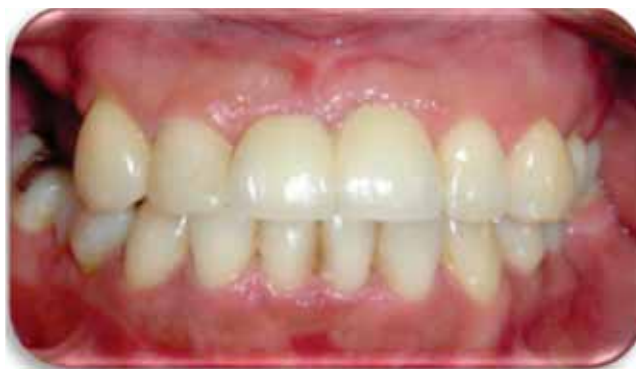

Figura 7. Dos semanas de cicatrización.

de sutura del área del frenillo, ya que no presentaba datos de alteración cicatrizal de herida quirúrgica observándose una adecuada cicatrización. En el control postoperatorio a las dos semanas (*Figura 7*) se observó casi completa la cicatrización del área del frenillo. En la zona de los implantes se observó tanto clínicamente como radiográficamente los tejidos periimplantares en adecuada salud. La paciente no refirió ningún tipo de sintomatología.

Se realizaron revisiones periódicas al mes y a los 3 meses (*Figura 8*) posteriores a la colocación de las prótesis dentales definitivas.

Se tomó una radiografía dentoalveolar de control (*Figura 8*), en la cual se observó buena densidad ósea en la periferia del implante; el hueso marginal estaba en posición adecuada en relación al implante y al aditamento protésico.

A 7 meses de postcolocación de los implantes (*Figura 9*) se observó una armonía de los tejidos periimplantares y una buena altura de la papila interdental. Radiográficamente se observó una calidad ósea aceptable en la periferia de los implantes, encontrándose asintomáticos; además no presentaron ningún tipo de movilidad.

Se cumplieron todas las expectativas demandadas por el paciente, devolviéndole tanto la función como la estética. Se le recomendó al paciente revisiones periódicas cada cuatro meses para un mejor control.

DISCUSIÓN

Durante el tiempo de colocación de los implantes, estos se encuentran comprometidos, debido a que el proceso de oseointegración no se ha concluido, de ese modo el éxito de los implantes podría verse afectado.

Existen muy pocos estudios que avalen este procedimiento. Rocci y cols¹³ realizaron un estudio his-

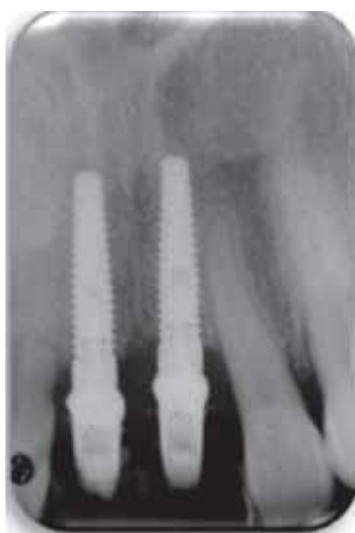
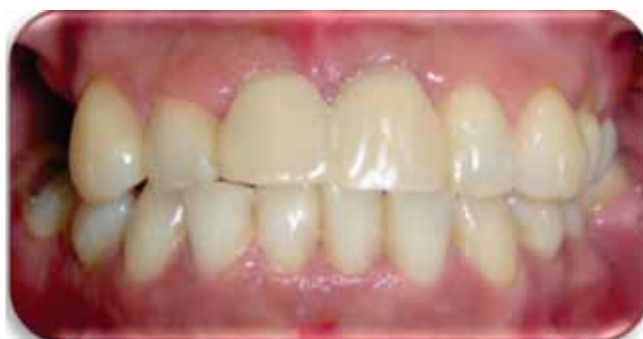
Figura 8. Tres meses postcolocación.

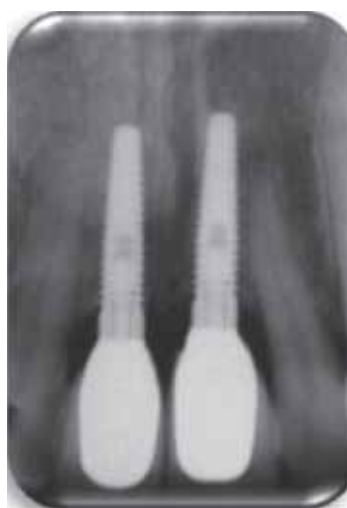
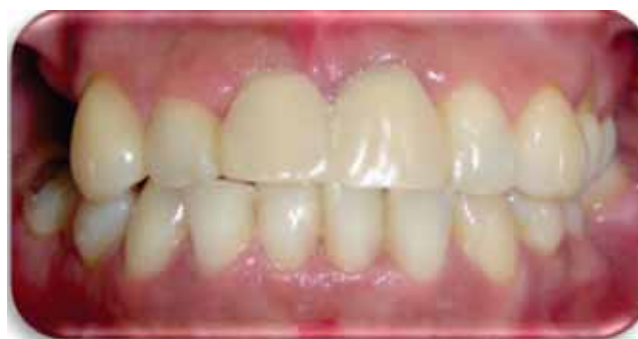

Figura 9. Siete meses después de la colocación de los implantes con las coronas definitivas de zirconia.

tológico de 9 implantes de carga inmediata. Dos implantes se cargaron en el mismo día de la colocación y siete implantes se cargaron dos meses después de su colocación. Ellos observaron en los dos implantes un 92.9% de oseointegración mientras que en los siete implantes se observó un 81.4% de oseointegración.

Chiapasco¹⁴ realizó las revisiones de 7 artículos en donde encontró un rango de supervivencia del 87.5% al 100% en un rango de 1 a 5 años.

Testori y cols¹⁵ demostraron histológicamente que la oseointegración puede ocurrir en los implantes de carga inmediata. Él, colocó en un paciente 11 implantes, 6 implantes con carga inmediata y 5 implantes convencionales. A los 2 meses realizó análisis histológicos y encontró que la interfase de hueso-implante en los implantes convencionales fue de 38.9% mientras que en los implantes de carga inmediata fue de 64.2%.

Tarnow y cols¹⁶ concluyen que la carga inmediata puede ser una opción viable del tratamiento.

Mientras que otros autores como Schnitman¹⁷ obtuvieron pobres resultados en los implantes de

carga inmediata que en los implantes convencionales, llegando a la conclusión que la calidad ósea es más importante que la longitud y superficie de los implantes.

CONCLUSIONES

De acuerdo con la realización de este procedimiento y la revisión de la literatura se puede concluir que este procedimiento es una alternativa de tratamiento inmediato en cuanto a la rehabilitación inmediata, ya que existe literatura que lo avala a corto, mediano y largo plazo. Además de proporcionar una modalidad de tratamiento con resultados favorables que cumplan las expectativas de los pacientes.

Considerando la calidad ósea, la superficie del implante y la estabilidad primaria del implante, podemos optar en algunos casos por la opción de la carga inmediata. Aunque el reemplazo de múltiples dientes en la zona anterior del maxilar es pobremente documentado y esto seguramente requiere de un mayor número de estudios clínicos e investigaciones.

AGRADECIMIENTOS

Al departamento de prótesis Bucal de la División de Estudios de posgrado e investigación, al C.D. Eduardo Medina y a la C.D. Susana Mendoza por su colaboración en el plan de tratamiento.

REFERENCIAS

1. Schnitman PA, Wohrle PS, Rubinstein JE et al. Ten-year results for Branemark implants immediately loaded with fixed prostheses at implant placement. *Int J Oral Maxillofac Implants* 1997; 12: 495-503.
2. Branemark PI. *Introduction to osseointegration in: tissue integrated prosthesis*. Chicago. Quintessence Publishing; 1985: 11-76.
3. Albrektsson T, Branemark PI, Hansson HA, Lindstrom J. Osseointegration titanium implants. Requirements for ensuring a long-lasting, direct bone anchorage in man. *Acta Orthopaedica Scand* 1981; 52:155-170.
4. Branemark PI. Osseointegration and its experimental background. *J Prosthet Dent* 1983; 50: 399-410.
5. Lederman PD, Schenk RK, Buser D. Long-lasting osseointegration of immediately loaded, bar-connected TPS screws after 12 years of function. A histologic case report of a 95-year-old patient. *Int J Periodontics Dent* 1980; 18: 518-563.
6. Schroeder A, Maeglin B, Sutter F. Das ITI- Hohlzylinderimplant Typ F zur Prothesenretention beim zahnlosen Keifer. *Schweiz Mschr Zahnheilk* 1983; 93: 720-733.
7. Babbush CA, Kent J, Misiek D. Titanium plasma-sprayed (TPS) screw implants for the reconstruction of the edentulous mandible. *J Oral Maxillofac Surg* 1986; 44: 274-282.
8. Cochran DL, Buser D. The use of reduced healing times on ITI implants with a sandblasted and acid-etched (SLA) surface: early results from clinical trials on OTI-SLA implants. *Clin Oral Implants Res* 2002; 13: 144-153.
9. Cannizzaro G, Leone M. Restoration of partially edentulous patients using dental implants with a microtextured surface: a prospective comparison of delayed and immediate full occlusal loading. *Int J Oral maxillofac Implants* 2003; 18: 512-522.
10. Meredith N, Alleyne D, Cawley P. Quantitative determination of the stability of the implant-tissue interface using resonance frequency analysis. *Clin Oral Implant Research* 1996; 7: 261-267.
11. Belser U, Buser D, Higginbottom F. Consensus statements and recommended clinical procedures regarding esthetics in implant dentistry. *The International Journal of Oral & Maxillofacial Implants* 19; 2004: 73-74.
12. Hui E, Chow J, Li D, Lui J, Law H. Immediate provisional for single-tooth implant replacement with Branemark System: preliminary report. *Clin Implant Dent Relat Res* 2001; 3: 79-86.
13. Rocci A, Martignoni M, Burgos PM, Glttlow J, Sennerby L. Histology of retrieved immediately and early loaded oxidized implants: light microscopic observation after 5 to 9 months of loading in the posterior mandible. *Clin Implant Dent Relat Res* 2003; 5: 88-98.
14. Chiapasco M. Early and immediate restoration and loading of implants in completely edentulous patients. *Int J Oral Maxillofac Implants* 2004; 19: 76-91.
15. Testori T, Szmuckler-Moncler S, Francetti L. Healing of osseointegrated implants under submerged and immediate loading conditions in a single patient: a case report and interface analysis after 2 months. *Int J Periodontics Restorative Dent* 2002; 4: 345-353.
16. Tarnow DP, Emtiaz S, Classi A. Immediate loading of the threaded implants at stage 1 surgery in edentulous arches: ten consecutive case reports with 1 to 5 years data. *Int J Oral Maxillofac Implants* 1997; 12: 319-24.
17. Schnitman PA, Wohrle PS, Rubenstein JE. Immediate fixed interim prostheses supported by two-stage threaded implant: methodology and results. *J Oral Implantol* 1990; 2: 96-105.

Dirección para correspondencia:
Neblina Noriega Myriam
 E-mail: neblinanm@hotmail.com