



Reconstruction of sequelae due to Fournier's gangrene: report of two cases

Reconstrucción de las secuelas de la gangrena de Fournier, reporte de dos casos

Víctor Manuel Bravo-Gálvez,¹ Hedler Olaf González-Villegas.^{1*}

Abstract

Clinical case description: Two men, 47 and 39 years of age, with a history of type 2 diabetes mellitus, developed Fournier's gangrene. They underwent emergency debridement, requiring 2 or more surgical toilets, and received antibiotic therapy. One patient underwent vacuum-assisted closure. Once the patients recovered, reconstructive surgery with advancement flaps and full-thickness autologous skin grafts taken from the thigh were carried out, respectively.

Relevance: Fournier's gangrene is an infection that has a high mortality rate. It involves the soft tissues of the perineal and genital regions of immunocompromised patients, requiring aggressive surgical management that leaves important anatomic and functional sequelae. When our patients recovered, there was little evidence of the monitoring and treatment of Fournier's gangrene sequelae.

Clinical implications: The goal of reconstructive therapy is the reincorporation of the patient into his everyday life, attempting to maintain the anatomy as normal and functional as possible. There are still no guidelines on the best reconstruction method for Fournier's gangrene sequelae but at present the use of grafts are considered the best measure.

Conclusion: The use of full-thickness autologous skin grafts was beneficial in our patients. However, a review of the literature should be carried out to standardize the use of grafts and reconstructive techniques, according to the sequelae.

Keywords:

Fournier's gangrene, sequelae, reconstruction, graft..

Correspondencia:

*Hedler Olaf González Villegas. Blvd. Adolfo López Mateos S/N, Los Paraísos, 37320 León, Guanajuato. Correo electrónico: hedler02@gmail.com

Citación: Bravo-Gálvez V. M., González-Villegas H. O. *Reconstrucción de las secuelas de la gangrena de Fournier, reporte de dos casos.* Rev. Mex. Urol. 2020;80(6):pp 1-12

¹Instituto Mexicano de Seguro Social, Unidad Médica de Alta Especialidad 1, Centro Médico Nacional del Bajío, León, Guanajuato, México.

Recibido: 07 de mayo de 2020

Aceptado: 14 de septiembre de 2020



Resumen

Descripción del caso clínico: Dos pacientes hombres, con edad de 47 y 39 años, antecedente en común diabetes mellitus tipo 2 desarrollaron Fournier, realizando debridación de urgencia y manejo con antibióticos de amplio espectro, requiriendo dos o más aseos quirúrgicos, un paciente usó cierre asistido por vacío. Posterior a su recuperación se realizó procedimiento reconstructivo con avances de colgajo y con injerto de piel autóloga de espesor completo extraído del muslo respectivamente.

Relevancia: El Fournier es una infección con alta mortalidad que involucra tejidos blandos de región perineal y genital en inmunocomprometidos, requiriendo manejo quirúrgico agresivo que deja secuelas anatómicas y funcionales importantes. Cuando el paciente se recupera, existe poca evidencia del seguimiento y manejo de las secuelas del Fournier.

Implicaciones clínicas: La terapia reconstructiva tiene como finalidad reincorporar al paciente a su vida normal tratando de mantener una anatomía cercana a la normalidad y funcional. Aún no existen directrices sobre el mejor método de reconstrucción para las secuelas de Fournier, sin embargo, usar injertos es la mejor medida observada.

Conclusión: Usar injertos cutáneos de espesor completo autólogos resultado benéfico para nuestros pacientes, sin embargo, se debe realizar una revisión de la literatura para estandarizar el uso de injertos y las técnicas reconstructivas de acuerdo con las secuelas.

Palabras clave:

Gangrena de Fournier, secuela, reconstrucción, injerto.

Introducción

La gangrena de Fournier fue descrita por primera vez por Jean Alfred Fournier en 1883, quien por primera vez describió la fascitis necrotizante aguda en la cual se ven involucrados los tejidos blandos de la región perineal, escroto y perianal, así como la pared abdominal inferior. Incluso puede ascender la infección por arriba del abdomen, aunque se observa con baja frecuencia, ocurre en pacientes con más de un factor predisponente en el que se involucra la inmunidad de una manera importante asociado a factores urinarios, genitales o gastroin-

testinales como infecciones agudas o crónicas, traumatismos contusos de la región perineal, o algún sitio de entrada que condiciona infección progresiva de la piel y los tejidos blandos causando un proceso inflamatorio que inicia desde la fascia hacia los tejidos suprayacentes causando necrosis progresiva que puede llevar al choque séptico y muerte.⁽¹⁻³⁾

La identificación temprana de la gangrena de Fournier es imperiosa ya que puede progresar en 24 horas a la necrosis, aumentando el área involucrada minuto a minuto. Una vez realizado

el diagnóstico de fascitis necrotizante, los factores predisponentes, el factor detonante y el posible origen de la infección (urogenital, tejidos blandos o proctológico) no se debe retrasar el tratamiento antibiótico y quirúrgico, siendo este último la piedra angular en el manejo de este padecimiento. El manejo quirúrgico comprende una urgencia, que dé inicio debe ser extenso y agresivo en la resección y disección de los tejidos involucrados, por lo que la pérdida de tejido puede dejar secuelas importantes anatómicas y funcionales. El objetivo de la terapia reconstructiva es revertir las alteraciones anatómicas lo más cercano a la normalidad y conservando funcionalidad de ser posible para reincorporar al paciente su vida cotidiana. Siendo el injerto de piel autóloga y el avance de colgajos los más aceptados, aunque no existe hasta hoy en día un consenso sobre el estándar para el tratamiento con el manejo de injertos.⁽³⁻⁵⁾

Pacientes

Dos pacientes masculinos con el diagnóstico de gangrena de Fournier, como factor de riesgo en común presentaban diabetes mellitus tipo 2, como terapia inicial fueron manejados con antibioterapia de amplio espectro (en los

dos casos se utilizó imipenem) y modificados de acuerdo con el resultado del antibiograma del cultivo. Fueron sometidos a debridamiento quirúrgico con carácter urgente por el servicio de urología, con una evolución favorable del estado de sepsis en el que se encontraban, no se presentó ninguna defunción. Se realizaron curaciones cada 12 horas con antiséptico en cama, requiriendo alguno de ellos hasta tres aseos quirúrgicos programados cuando se requería nueva debridación.

En un caso, después de su tercer aseo quirúrgico, fue manejado con terapia *vacuum assisted closure* (VAC) por tres semanas con cambios una vez por semana, obteniendo cicatrización de las heridas, sin embargo ambos presentaron alteraciones de la anatomía en región genital y específicamente en la orientación del pene, pene inconspicuo, contracción de región escrotal y perineal con desplazamiento de testículos fuera de su sitio, por lo que todos necesitaron algún procedimiento reconstructivo, el cual fue realizado por el servicio de urología. Los procedimientos realizados incluyen injertos de piel autóloga de espesor completo, dermolipectomía abdominal y de pubis, afrontamiento de heridas, factores de riesgo, así como el procedimiento reconstructivo realizado en cada caso se presentan en la Tabla 1.

Tabla 1. Registro de la edad, factor de riesgo, procedimiento reconstructivo realizado y complicaciones

Paciente	Edad en años	Factor de riesgo	Procedimiento reconstructivo	Complicaciones
1	47	DM2	Toma de injerto cutáneo autólogo de espesor completo y colocación en pene. Avance de colgajo para cubrir testículos.	Ninguna.
2	39	DM2	Dermolipectomía en hemicinturón de abdomen bajo, resección de tejido fibroso y avance de colgajo púbico para liberar pene.	Infección y necrosis de la herida abdominal en un 30% de la misma, condicionó evolución tórpida hasta la resolución de la infección.
DM2: Diabetes Mellitus tipo 2				

Caso 1

Masculino de 47 años, dedicado a brindar terapia ocupacional en asilo, sin antecedentes heredofamiliares de interés para el padecimiento. Antecedente de tabaquismo por 27 años a razón de 20 cigarrillos al día, como antecedentes patológicos cuenta con el diagnóstico de diabetes mellitus tipo 2 de 17 años de evolución en tratamiento con insulina glargina 24 unidades internacionales (UI) por la mañana, insulina lispro 5 UI preprandial y metformina 850 miligramos (mg) cada 24 horas controles de glucemia capilar una vez por semana y cada dos meses en su unidad medico familiar, hipertensión arterial sistémica de 15 años en tratamiento con enalapril 10 mg cada 12 horas, obesidad grado II por índice de masa corporal (IMC) 38.2 kilogramo/metro². Inició su padecimiento actual en julio 2017 con lesión perineal secundario a foliculitis que evolucionó 6 días después de la aparición de la lesión a un absceso de aproximadamente 2 x 2 cm 6 manejado en primera instancia con antibioterapia, dos semanas posteriores evoluciona de manera súbita a un cuadro de gangrena de Fournier en región perineal

ascendente involucrando escroto hasta base de pene y prepucio en su tercio medio de 4 horas de evolución. De manera inicial se inicia antibiótico de amplio espectro (imipenem 500 mg cada 8 horas) y de manera urgente se realiza debridación de escroto en su totalidad y base de pene, dejando expuestos testículos y región perineal observando uretra bulbar, manejado con curaciones antibioterapia y aseos quirúrgicos durante su hospitalización. Como secuela paciente presentó pene inconspicuo, el cual se vio favorecido por el tejido adiposo abundante en región púbica, ascenso testicular cubierto solo por una capa delgada de piel y tejido fibroso posterior a 3 meses; el paciente contaba con un estado metabólico y bioquímico sin alteraciones con mejoría en el control de la glucemia respecto al evento de gangrena de Fournier y contaba con urocultivo negativo (Tabla 2). Se realizó un procedimiento reconstructivo en región genital y púbica con el fin de minimizar las secuelas, liberar el pene, evitar el dolor durante las erecciones y rectificar la dirección del chorro urinario, así como la movilización de testes

a cara medial de muslos en región subcutánea. En primera instancia se realiza dermolipectomía de pubis en forma de cuadrilátero tratando de delinear el pene de manera circular, definiendo así el nuevo sitio de este, se liberaron adherencias de tejido fibroso a nivel de base de pene con posterior circuncisión para retirar el tejido fibroso en cuerpo de pene. Se disecaron los testes que se encontraban laterales y ascendidos por arriba del pene aproximadamente 2 centímetros. Con avance de colgajo de piel de periné y muslos en su porción medial hasta llegar a la línea media se logró cubrir los testículos que fueron reposicionados por debajo del pene y bajo el avance del colgajo, se unieron los bordes de ambos colgajos en línea media con sutura no absorbible monofilamento 3-0, teniendo como límite superior del mismo el pene. Se tomó injerto cutáneo de espesor completo extraído de muslo izquierdo de paciente, al cual se le retiró el exceso de grasa para favorecer el proceso de adaptación del injerto y se colocó de manera cilíndrica en cuerpo del pene para cubrirlo en su totalidad, realizando el cierre con puntos separados de monofilamento no absorbible de 3-0 en la porción ventral donde los bordes del injerto se unían, por último se aproximaron los bordes de la herida del pubis, el avance del colgajo y los bordes del injerto a nivel de la base del pene. (Figuras 1- 10).

Tabla 2. Registro del estado metabólico, infeccioso y bioquímico previo al procedimiento reconstructivo

Parámetro bioquímico	Caso 1	Caso 2
Hemoglobina (mg/ dl)	12.5	13.2
Leucocitos (miles / ml)	7.4	8.2
Neutrófilos (miles / ml)	6.9	7.6
Plaquetas (miles / ml)	189	202
Albumina (g / dl)	4.1	3.9
Glucemia en ayuno (mg/ dl)	102	105
Creatinina (mg/ dl)	0.9	1.1
Urea (mg/ dl)	27.3	24.4
Sodio (mmol / L)	138	140
Potasio (mmol / L)	3.2	3.8
Calcio (mg/ dl)	10.1	10.5
Fósforo (mg/ dl)	2.9	3.2
Examen general de orina	Leucocitos 2-4 por campo, sin bacterias, sin nitritos	Proteínas +, sin bacterias, sin nitritos, sin leucocitos
Cultivo de orina	Sin desarrollo	Sin desarrollo

Figura 1. Fotografía prequirúrgica del paciente caso 1 en donde se realiza el marcaje de la incisión, pene inconspicuo fijo por adherencias

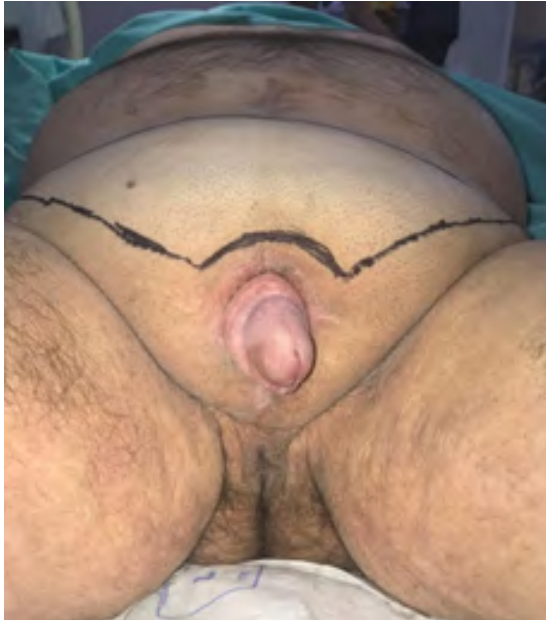

Figura 2. Caso 1, producto de dermolipectomía en pubis respetando el borde del pene

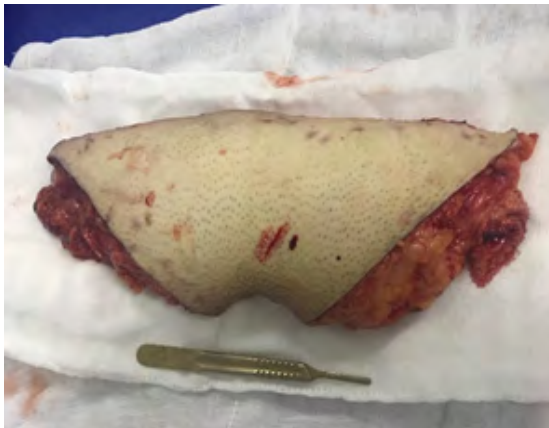

Figura 3. Caso 1, pene y testículos expuestos y disecados posterior a dermolipectomía

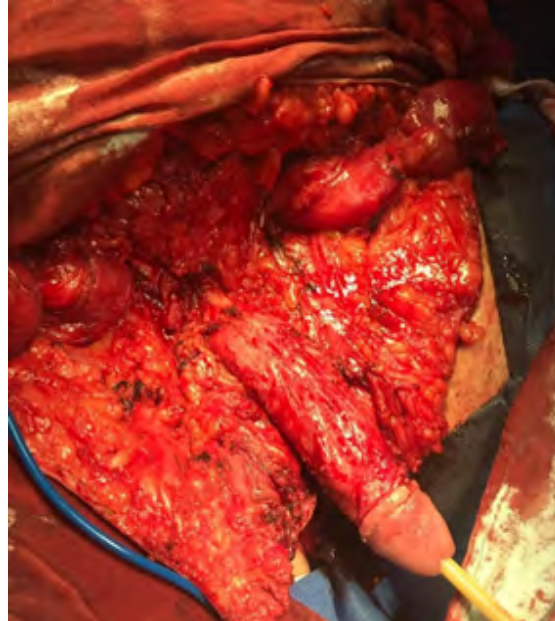


Figura 4. Caso 1, cierre del avance de colgajo perineal y de muslo, pene liberado

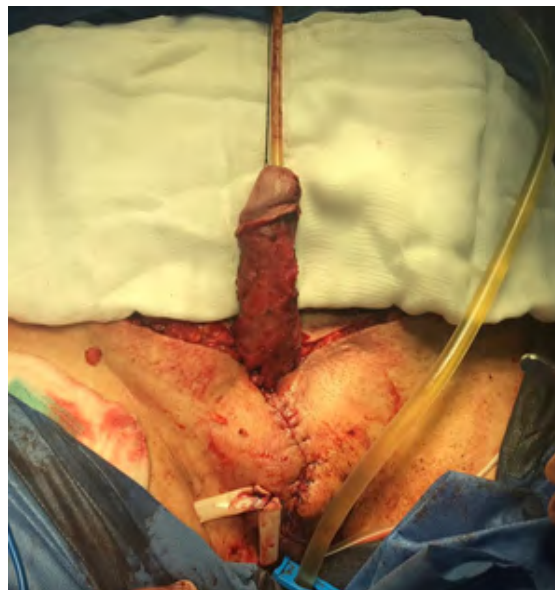

Figura 5. Caso 1, fotografía lateral del pene sin piel liberado del tejido fibroso

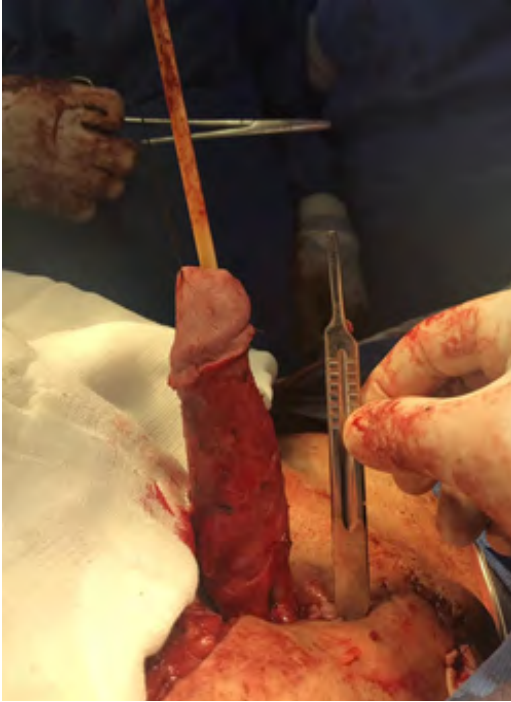

Figura 7. Caso 1, colocación del injerto de piel de manera cilíndrica en pene

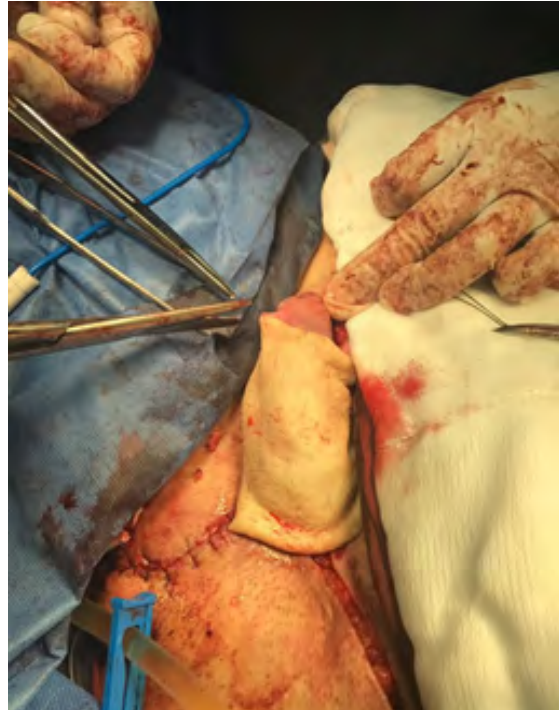

Figura 6. Caso 1, injerto de piel fenestrado extraído de muslo del paciente, en el que se retiró el exceso de tejido adiposo

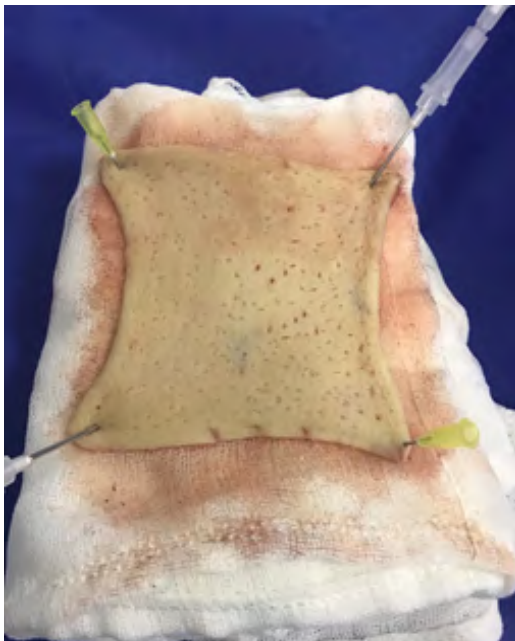
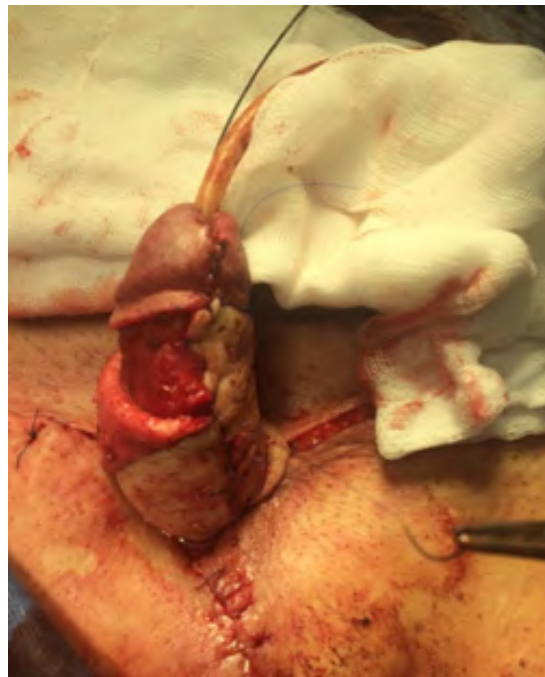
Figura 8. Caso 1, cierre del injerto cutáneo en pene



Caso 2

Masculino de 39 años, soltero, comerciante, sedentario, sin actividad sexual 6 meses previos al inicio del cuadro. Antecedentes heredofamiliares positivos para hipertensión arterial sistémica por parte de la rama paterna y diabetes mellitus tipo dos por parte de la rama materna, oncológicos positivos por línea materna para leucemia. Entre sus antecedentes no patológicos refiere consumo de alcohol ocasional al menos una vez por mes sin llegar a la ebriedad, niega tabaquismo o el uso de algún otro tipo de droga intravenosa. Sus antecedentes patológicos son diabetes mellitus tipo 2 de 14 años de evolución en tratamiento con insulina glargina 24 UI por la noche, metformina 850 mg una vez al día, hipertensión arterial sistémica de 2 años de evolución en tratamiento con telmisartán 40 mg una vez al día, obesidad grado III por índice de masa corporal de 40.2 kilogramo/metro², colecistectomía laparoscópica en 2015 sin complicaciones, amputación de primer orjeo de pie izquierdo por necrosis del mismo como complicación de diabetes mellitus tipo 2.

En diciembre de 2017 cursó con cuadro de gangrena de Fournier, el cual inicio en primera instancia con dolor testicular y escrotal asociado a orquiepididimitis de tres días de evolución posterior presentó aumento de volumen a nivel escrotal y presencia de placas necróticas aunado a la presencia de gas que se extendió e involucró el escroto de manera bilateral sin afcción de testículos, periné por arriba del diafragma urogenital, base de pene y pubis en la mitad inferior con subsecuente extensión de la necrosis de tejidos blandos después de 12 horas de evolución por lo que acudió a la unidad hospitalaria en donde se inició terapia antimicrobiana de amplio espectro con imipenem,

posterior con carácter de urgencia se realizó aseo quirúrgico y debridación del área afectada (antes descrita) derivación de la vía urinaria con cistostomía por presencia de edema en surco balano prepucial sin necrosis, así como estenosis de meato uretral y dificultad para colocación de sonda Foley, se debridó pubis y escroto con exposición de testículos.

Durante su hospitalización se colocó sistema de presión negativa con tres recambios obteniendo el cierre parcial de la herida y la aparición de tejido de granulación. Después de 4 meses aproximadamente y posterior al retiro de cistostomía, el paciente presenta cicatrización completa de región con pene inconspicuo como secuela, chorro miccional por uretra desviado por la presencia de tejido cicatrizal extrínseco; el paciente refiere pérdida de peso de 5.5 kilogramos, contaba con un estado metabólico y bioquímico sin alteraciones, niveles de glucemia central en metas de control, sin datos de infección por cultivo de orina (Tabla 2). Se realizó dermolipsectomía de espesor completo en hemicinturón con corte frío previa delimitación de área a extraer de abdomen bajo y pubis por el exceso de grasa y con la finalidad de eliminar el tejido que contribuía a mantener el pene inconspicuo (aproximadamente 4 kg de piel y grasa fueron retirados), resección con corte frío de tejido fibroso en la porción superior de la base del pene, tratando de conservar una línea redondeada para realizar una sutura entre los tejidos complementaria y avance de colgajo púbico para liberar pene. El borde de la herida abdominal inferior con el púbico se cerró con puntos de contención de espesor total para disminuir tensión con sutura de poliéster del 2 (Figuras 9 – 13).

Figura 9. Caso 2, fotografía previa al retiro de cistostomía en la que no se observa el pene a simple vista

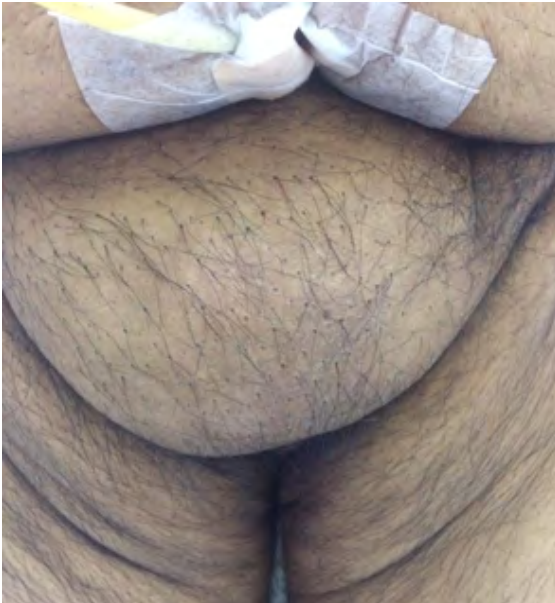

Figura 10. Caso 2, pene inconspicuo con una orientación a la derecha por el tejido cicatrizal

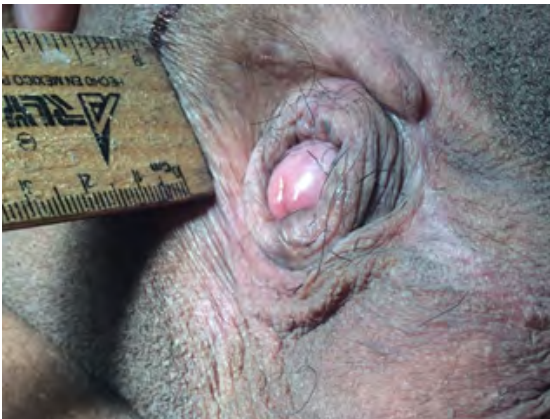

Figura 11. Caso 2, herida expuesta posterior a dermolipectomía de región púbica en la que se observa el pene disecado

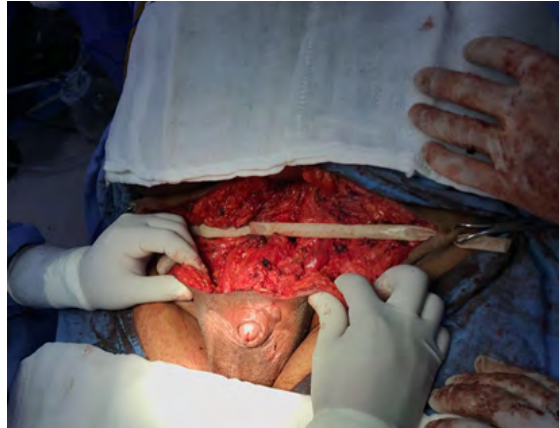

Figura 12. Caso 2, producto de dermolipectomía

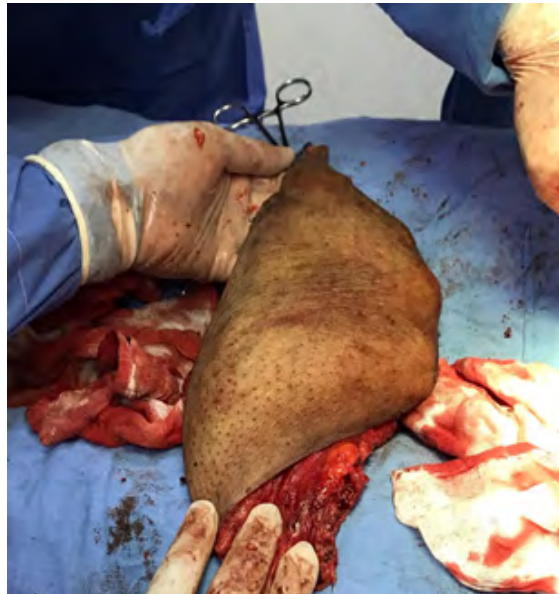
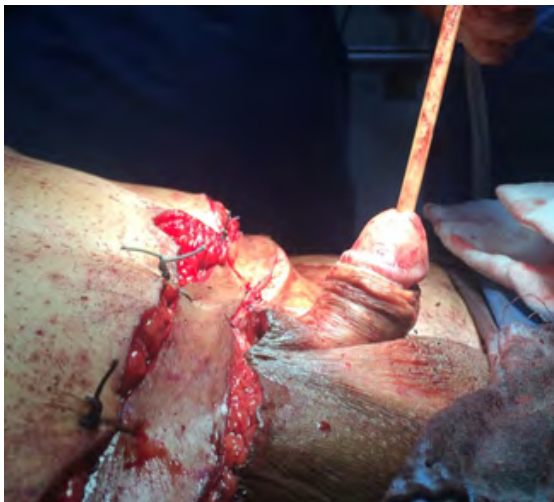
Figura 13. Caso 2, en el que se observa pene liberado y con aumento en su longitud y el avance de colgajo púbico



Discusión

La gangrena de Fournier es una infección polimicrobiana que tiene como factor predisponente principal el compromiso de la inmunidad aunado a un gatillo que permite la entrada de bacterias al sitio de infección. La diabetes mellitus tipo 2 es el factor más importante para desarrollar la gangrena de Fournier,⁽⁵⁾ que fue el factor prevalente en nuestros pacientes quienes además presentaban descontrol de larga evolución. debido a su agresiva progresión y alta mortalidad el manejo con antibióticos de amplio espectro y la toma de cultivos es de suma relevancia en el manejo inicial, sin embargo, no se debe retrasar el manejo quirúrgico para retirar el tejido que perpetúa la infección, retirando el tejido necrótico, grasa subcutánea y fascia, tratando de conservar el tejido sano, realizando curaciones posteriores y, si se encuentra disponible, el sistema cierre asistido

por vacío, el cual aplicamos a dos de nuestros pacientes encontrando beneficios al ser heridas amplias, requiriendo menos cantidad de aseos quirúrgicos o curaciones en cama.^(6,7) Una vez que la base de la herida se encuentra limpia y sin datos de infección, cubierta con tejido de granulación, puede considerarse realizar el procedimiento de reconstrucción.⁽⁸⁾ Entre los procedimientos que se pueden realizar es movilización de colgajo de espesor completo, colgajo miocutáneo, colgajo cutáneo o afrontar los bordes de la herida. El avance de colgajo en especial es útil cuando se trata de heridas pequeñas en escroto, sin embargo, en el caso de nuestros pacientes presentaban heridas que involucraban ambas bolsas escrotales, periné, en ocasiones, pene o pubis, para lo cual se requiere otro tipo de procedimiento para lograr cubrir por completo la herida.^(9,10) Para cubrir áreas amplias se pueden utilizar con seguridad los colgajos de espesor completo, sin embargo, estos tienden a contraerse, y en caso de que existan concavidades puede generar un espacio muerto que no permite el proceso de adaptación del injerto, para lo cual puede usarse un colgajo fasciocutáneo o miocutáneo para rellenarlo. En nuestro caso utilizamos colgajos de espesor completo al ser heridas complejas, teniendo en ocasiones necrosis de los bordes, sin embargo, evolucionaron de manera adecuada. De cualquier manera, no existe un consenso sobre el procedimiento de elección para cubrir las secuelas ocasionadas por la gangrena de Fournier.⁽¹⁰⁻¹²⁾

Conclusión

La gangrena de Fournier es una entidad con una alta tasa de mortalidad que requiere de un

manejo quirúrgico agresivo de primera instancia, por lo que los defectos y las secuelas de la cicatrización que además de alterar la anatomía normal pueden ser no funcionales. Por lo tanto, los procedimientos reconstructivos son una alternativa que se debe ofrecer a los pacientes una vez que estos se han recuperado y se encuentran libres de infección con la intención de mantener las estructuras de la región genital cubiertas por un epitelio queratinizado de la manera más anatómica posible y poder preservar la función de la vía urinaria, incluso la función eréctil. Por eso es de importancia tener un plan reconstructivo desde el primer evento quirúrgico y facilitar el mismo una vez que el paciente se recupere. El uso de injertos cutáneos de espesor completo autólogos en nuestra unidad resultó benéfico para los pacientes, sin embargo, se debe realizar una revisión de la literatura para estandarizar el uso de injertos y otras técnicas reconstructivas con la finalidad de mejorar los resultados.

Referencias

1. **Ioannidis O, Kitsikosta L, Tatsis D, Skandalos I, Cheva A, Gkioti A, et al.** Fournier's Gangrene: Lessons Learned from Multimodal and Multidisciplinary Management of Perineal Necrotizing Fasciitis. *Front Surg.* 2017;4:36. doi: <https://doi.org/10.3389/fsurg.2017.00036>
2. **Morua AG, Lopez JAA, Garcia JDG, Montelongo RM, Guerra LSG.** Fournier's gangrene: our experience in 5 years, bibliographic review and assessment of the Fournier's gangrene severity index. *Arch Esp Urol.* 2009 Sep;62(7):532–40.
3. **Corcoran AT, Smaldone MC, Gibbons EP, Walsh TJ, Davies BJ.** Validation of the Fournier's gangrene severity index in a large contemporary series. *J Urol.* 2008 Sep;180(3):944–8. doi: <https://doi.org/10.1016/j.juro.2008.05.021>
4. **Erol B, Tuncel A, Hanci V, Tokgoz H, Yildiz A, Akduman B, et al.** Fournier's gangrene: overview of prognostic factors and definition of new prognostic parameter. *Urology.* 2010 May;75(5):1193–8. doi: <https://doi.org/10.1016/j.urology.2009.08.090>
5. **Nisbet AA, Thompson IM.** Impact of diabetes mellitus on the presentation and outcomes of Fournier's gangrene. *Urology.* 2002 Nov;60(5):775–9. doi: [https://doi.org/10.1016/s0090-4295\(02\)01951-9](https://doi.org/10.1016/s0090-4295(02)01951-9)
6. **Yanar H, Taviloglu K, Ertekin C, Guloglu R, Zorba U, Cabioglu N, et al.** Fournier's gangrene: risk factors and strategies for management. *World J Surg.* 2006 Sep;30(9):1750–4. doi: <https://doi.org/10.1007/s00268-005-0777-3>
7. **Czymek R, Schmidt A, Eckmann C, Bouchard R, Wulff B, Laubert T, et al.** Fournier's gangrene: vacuum-assisted closure versus conventional dressings. *AmJSurg.* 2009 Feb;197(2):168–76. doi: <https://doi.org/10.1016/j.amjsurg.2008.07.053>
8. **Yu P, Sanger JR, Matloub HS, Gosain A, Larson D.** Anterolateral thigh fasciocutaneous island flaps in perineoscrotal reconstruction. *Plast Reconstr Surg.* 2002 Feb;109(2):610–6; discussion 617–618. doi: <https://doi.org/10.1097/00006534-200202000-00030>
9. **Kayıkçıoğlu A.** A new technique in scrotal reconstruction: short gracilis flap. *Urology.* 2003 Jun;61(6):1254–6. doi: [https://doi.org/10.1016/s0090-4295\(03\)00158-4](https://doi.org/10.1016/s0090-4295(03)00158-4)
10. **Ferreira PC, Reis JC, Amarante JM, Silva AC, Pinho CJ, Oliveira IC, et al.** Fournier's gangrene: a review of 43 reconstructive cases. *Plast Reconstr Surg.* 2007 Jan;119(1):175–84. doi: <https://doi.org/10.1097/01.prs.0000244925.80290.57>
11. **Karaçal N, Livaoglu M, Kutlu N, Arvas L.** Scrotum reconstruction with neurovascular

pedicled pudendal thigh flaps. *Urology*. 2007 Jul;70(1):170–2. doi: <https://doi.org/10.1016/j.urology.2007.03.049>

12. **Carvalho JP, Hazan A, Cavalcanti AG, Favorito LA.** Relation between the area affected by Fournier's gangrene and the type of reconstructive surgery used. A study with 80 patients. *Int Braz J Urol*. 2007 Aug;33(4):510–4. doi: <https://doi.org/10.1590/s1677-55382007000400008>