



## Enfermedad hemorrágica tardía del recién nacido

### Late hemorrhagic disease of the newborn

Jorman Harvey Tejada-Perdomo,\* Valentina Gutiérrez-Perdomo,‡ María Camila Veloza-Vega§

\* Hospital Universitario Hernando Moncaleano Perdomo, Universidad Surcolombiana. ORCID: 0000-0002-5972-771X; ‡ Hospital Universitario Hernando Moncaleano Perdomo ORCID: 0000-0002-5501-7542; § Hospital Universitario Hernando Moncaleano Perdomo ORCID: 0000-0002-8570-3957. Neiva, Huila, Colombia.

#### RESUMEN

**Introducción:** la enfermedad hemorrágica del recién nacido (RN) se puede prevenir con la administración profiláctica de vitamina K. **Presentación del caso:** femenino de 33 días de edad, sin control prenatal y cuyo parto sucedió en domicilio, sin profilaxis con vitamina K. Su padecimiento se caracterizó por un cuadro de hipertensión intracraneal, y en exámenes de laboratorio se documentaron tiempos de coagulación prolongados y dímero D elevado. Se diagnosticó enfermedad hemorrágica tardía del RN, con hematoma subdural. Se dio manejo con vitamina K, plasma fresco congelado y cirugía. La evolución fue satisfactoria a corto y mediano plazo, sin secuelas neurológicas. **Conclusión:** la enfermedad hemorrágica por deficiencia de vitamina K puede manifestarse hasta los dos meses de vida; es importante su identificación en casos que no se otorga profilaxis para prevenir complicaciones graves.

**Palabras clave:** enfermedad hemorrágica, recién nacido, vitamina K, deficiencia, hemorragia intracraneal.

#### ABSTRACT

**Introduction:** hemorrhagic disease of the newborn can be prevented with prophylactic administration of vitamin K. **Case presentation:** 33-day-old female patient, without prenatal control, home delivery, and without administration of vitamin K prophylaxis. Her condition was characterized by a clinical picture of intracranial hypertension, in addition, in laboratory tests, prolonged coagulation times and elevated D-dimer were documented. Late hemorrhagic disease of the newborn was diagnosed with subdural hematoma. Treatment consisted of administration of vitamin K, fresh frozen plasma, and surgery. In the short and medium term, her evolution was satisfactory, without neurological sequelae. **Conclusion:** vitamin K deficiency hemorrhagic disease can occur up to two months of life; in cases where prophylaxis is not given, its identification is important to prevent serious complications.

**Keywords:** hemorrhagic disease, newborn, vitamin K, deficiency, intracranial hemorrhage.

### INTRODUCCIÓN

La vitamina K es un cofactor central del equilibrio de la coagulación y participa en la síntesis y activación de proteínas plasmáticas de la coagulación (protrombina y factores VII, IX y X); así como en la síntesis de anti-coagulantes naturales (proteína C, S y Z).<sup>1</sup>

Desde hace décadas, en todo neonato se recomienda la suplementación de vitamina K debido al alto riesgo de desarrollar una enfermedad hemorrágica del recién nacido (RN); sin embargo, la suplementación no ocurre en todos los casos. En este artículo describimos el caso de una RN con hemorragia intracraneal como resultado de una probable deficiencia de vitamina K.

**Correspondencia:** Jorman Harvey Tejada-Perdomo, E-mail: j1tejadap@yahoo.es

**Citar como:** Tejada-Perdomo JH, Gutiérrez-Perdomo V, Veloza-Vega MC. Enfermedad hemorrágica tardía del recién nacido. Rev Mex Pediatr. 2023; 90(1): 32-34. <https://dx.doi.org/10.35366/112597>

## PRESENTACIÓN DEL CASO

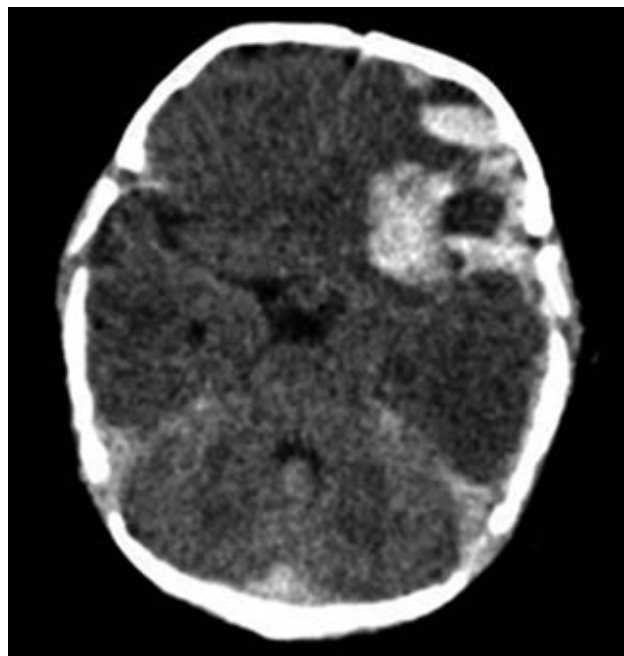
Femenino de 33 días de edad, producto de un quinto embarazo, de una madre de 36 años perteneciente a una comunidad indígena colombiana donde no hablan español. No hubo control prenatal. El parto fue en su domicilio, sin medidas higiénicas. Se desconoce la edad gestacional al nacimiento. Su alimentación ha sido exclusivamente con lactancia materna.

Fue referida de un centro de primer nivel. Su padecimiento actual tenía 12 horas de evolución con irritabilidad y ocho vómitos de contenido alimenticio. Examen físico: tensión arterial 96/48 mmHg, frecuencia respiratoria 45 por min, frecuencia cardíaca 100 lpm, peso 4.5 kg, talla 51 cm, perímetro cefálico 39 cm. La fontanela anterior se encontraba abombada, se detectó edema palpebral bilateral, el hígado era palpable a 3.5 cm del reborde costal y se observaron hematomas en sitio de venopunción. El manejo inicial fue con cristaloideos y metoclopramida.

En los exámenes de laboratorio se documentó anemia de 8.3 g/L, plaquetas 364,000 células/mL, tiempo de protrombina (TP) 44 segundos, tiempo parcial de tromboplastina (TTP) 71 segundos, dímero D 4.647 e hiponatremia leve. Serología para *Treponema pallidum* IgG-IgM, toxoplasma IgM, antígeno de superficie para hepatitis B y VIH tipo I-II, negativos.

Seis horas después del ingreso presentó hipertonicidad generalizada y pérdida del estado de alerta durante un minuto. Posteriormente la paciente se encontraba somnolienta, pero con signos de hipertensión endocraneal (fontanela anterior abombada, bradicardia, hipertensión arterial) y falla ventilatoria, por lo que se inició ventilación mecánica y medidas para contrarrestar edema cerebral, llegando al coma inducido. Los hallazgos de tomografía de cráneo simple fueron: línea media conservada, sangrado intraparenquimatoso frontoparietal izquierdo, hemorragia subaracnoidea y en fosa posterior, así como isquemia hemisférica (Figura 1).

Se diagnosticó enfermedad hemorrágica tardía del RN, por lo que se inició vitamina K cada ocho horas y transfusión de plasma fresco congelado. El TP de control fue de 50 segundos y el TTP de 71 segundos, por lo cual se administró complejo protrombínico (carga 120 UI/kg y 80 UI/kg/6 horas). En virtud de los hallazgos tomográficos, se realizó craneotomía de urgencia, con drenaje de los hematomas subdural laminar y frontal, e intracerebral. Fue trasladada a la Unidad de Cuidados Intensivos con soporte ventilatorio invasivo y vasopresor (adrenalina a 0.15 µg/kg/min).



**Figura 1:** Tomografía simple de cráneo. Se observa hematoma subdural laminar y frontal.

A los siete días, una nueva tomografía de cráneo mostró mejoría, mientras que los tiempos de coagulación ya se habían normalizado. Requirió dos semanas de hospitalización. A los seis y doce meses después del egreso hospitalario no había evidencia de alguna secuela neurológica, y mantenía tiempos de coagulación normales.

## DISCUSIÓN

A nivel mundial se recomienda la administración rutinaria de vitamina K a todos los RN para prevenir la enfermedad hemorrágica.<sup>1,2</sup> Esta patología es secundaria a la deficiencia de factores de coagulación dependientes de la vitamina K, y hace referencia a cualquier sangrado anormal en niños menores de 12 semanas de vida.<sup>3</sup> A pesar de que esta enfermedad puede generar lesiones graves e irreversibles, existen factores culturales y sociales (como el parto en domicilio) que impiden la profilaxis con vitamina K.<sup>4</sup>

La frecuencia de la enfermedad hemorrágica tardía del RN varía de 4.4 a 7.2 por cada 100,000 nacimientos en Europa y Asia. Mientras que en países menos desarrollados se estima que su incidencia es mayor por los factores ya comentados, aunque no hay estadísticas.<sup>5</sup> Sin embargo, se debe tener en

cuenta que también se asocia con la alimentación exclusiva del seno materno, ya que la leche humana es una fuente pobre de vitamina K, comparada con las fórmulas lácteas.

El cuadro clínico de esta entidad es diverso, pudiendo presentarse en forma muy temprana o tardía (hasta los dos meses de vida). Se manifiesta como sangrado gastrointestinal, con hematomas en piel, pero la principal manifestación es la hemorragia intracraneal en más de 50% de los casos.<sup>6-9</sup> Pooni y colegas estudiaron a 42 pacientes con enfermedad hemorrágica tardía del RN, indicando que 71% cursó con hemorragia intracraneal, y que todos habían sido alimentados exclusivamente al seno materno y sin recibir profilaxis con vitamina K.<sup>10</sup>

Ante un cuadro clínico compatible, el diagnóstico se confirma al documentar tiempo de protrombina y tromboplastina prolongados, con fibrinógeno y cifras de plaquetas normales.<sup>6,7,10</sup> El tratamiento consiste en la aplicación de vitamina K y, en casos similares a nuestro paciente, se debe administrar también plasma o concentrados de factor IX.<sup>3</sup> El diagnóstico diferencial debe hacerse con sepsis, traumatismos, enfermedades crónicas de origen gastrointestinal, hepatopatías y coagulación intravascular diseminada.<sup>11</sup>

### AGRADECIMIENTOS

Al Hospital Universitario “Hernando Moncaleano Perdomo” y la Universidad Surcolombiana de Neiva, por su apoyo y sus contribuciones intelectuales.

### REFERENCIAS

1. Hasco JM, Picaudb JC, Lapillonnec A, Boithias-Guerotd C, Bolote P, Salibaf E. Vitamin K in the neonate: Recommendations update. *Arch Pediatr*. 2017; 24(9): 902-905.
2. American Academy vitamin K ad hoc task force of pediatrics: controversies concerning vitamin K and the newborn. *Pediatrics*. 1993; 91(5): 1001-1003.
3. Ministerio de Salud y Protección Social-Colciencias. Guía de práctica clínica del recién nacido sano - Guía No.02. *Centro Nacional de Investigación en Evidencia y Tecnologías en Salud CINETS*. 2013;39. Disponible en: [https://www.minsalud.gov.co/sites/rid/Lists/BibliotecaDigital/RIDE/INEC/IETS/GPC\\_Ptes\\_RNSano.pdf](https://www.minsalud.gov.co/sites/rid/Lists/BibliotecaDigital/RIDE/INEC/IETS/GPC_Ptes_RNSano.pdf)
4. Palacios BBD. Hemorragia tardía del recién nacido. *Pediatr Mex*. 2001; 4(15): 8-11.
5. Shearer MJ. Vitamin K deficiency bleeding (VKDB) in early infancy. *Blood Rev*. 2009; 23(2): 49-59.
6. Rocha OE, Monroy DM, Rocha FM. Hemorragia tardía del recién nacido, a propósito de un caso. *Rev Bol Ped*. 2008; 37(3): 163-165.
7. Escribá A, Gil R, del Río R. Trastornos hemorrágicos en el recién nacido. *An Pediatría Contin*. 2010; 8(2): 64-72.
8. Pichler E, Pichler L. The neonatal coagulation system and the vitamin K deficiency bleeding-a mini review. *Wiener Medizinische Wochenschrift*. 2008;158(13):385-395.
9. Rajeev A, Chawla N. Unusual presentation of late vitamin K deficiency bleeding in an infant. *Med J Armed Forces India*. 2016; 72: S142-143.
10. Pooni PA, Singh D, Singh H, Jain BK. Intracranial hemorrhage in late hemorrhagic disease of the newborn. *Indian Pediatr*. 2003; 40(3): 243-248.
11. Martín-López JE, Carlos-Gil AM, Rodríguez-López R, Villegas-Portero R, Luque-Romero L, Flores-Moreno S. La vitamina K como profilaxis para la enfermedad hemorrágica del recién nacido. *Farm Hosp*. 2011; 35(3): 148-155.

**Conflicto de intereses:** los autores declaran que no tienen.