



Monosomía parcial 10q derivada de inversión paracéntrica de origen materno

Partial monosomy 10q derived from paracentric inversion of maternal origin

Elodia Concepción Torres-Fernández,* María Beatriz Nacimiento-de Herreros[‡]

* Licenciada en Biología, MSc. en Genética Humana, Magíster en Gestión Educativa; [‡] Especialista en Genética Clínica. Universidad Nacional de Asunción. Instituto de Investigaciones en Ciencias de la Salud. Departamento de Genética. Paraguay.

RESUMEN

Introducción: se presenta el caso de una niña con delección 10q, cuya madre es portadora heterocigota de una inversión paracéntrica del brazo largo del mismo cromosoma. **Presentación del caso:** paciente de 15 meses de edad que es llevada a la consulta de genética clínica por presentar retraso del desarrollo psicomotor, ceguera y agenesia de cuerpo caloso. Por los datos clínicos se solicitó el estudio citogenético, resultando el cariotipo 46,XX,del(10q26)mat[30]; posteriormente se realizó el estudio a los padres, encontrándose en la madre una inversión paracéntrica del brazo largo del cromosoma 10, el cariotipo resultó 46,XX,inv(10)(q21q23)[30]. El cariotipo del padre fue normal. **Conclusiones:** la inversión paracéntrica en el brazo largo del cromosoma 10 en la madre constituye un rearreglo equilibrado, pero originó en su hija una delección en el mismo cromosoma.

Palabras clave: cromosoma número 10, inversión cromosómica, delección cromosómica, preescolar, ceguera, retraso psicomotor.

ABSTRACT

Introduction: we present the case of a girl with chromosome 10q deletion, whose mother is a heterozygous carrier of a paracentric inversion of the long arm on the same chromosome. **Case presentation:** a 15-month-old patient was evaluated in the clinical genetics department for presenting delayed psychomotor development, blindness, and agenesis of the corpus callosum. Due to the clinical data, the cytogenetic study was requested, resulting in the 46,XX,del(10q26)mat[30] karyotype. Subsequently, the parents were studied; it was found that the mother had a paracentric inversion of the long arm of chromosome 10, the karyotype was 46,XX,inv(10)(q21q23)[30]. Father's karyotype was normal. **Conclusions:** paracentric inversion in the long arm of chromosome 10 in the mother constitutes a balanced rearrangement, causing a deletion in the same chromosome in her daughter.

Keywords: number 10 chromosome, chromosomal inversion, chromosomal deletion, preschooler, blindness, psychomotor delay.

INTRODUCCIÓN

Las inversiones son reordenamientos intracromosómicos aparentemente equilibrados que pueden provocar un fenotipo alterado debido a la interrupción de genes o a la variación en la actividad de éstos por efectos de

cambios en la posición. Se encuentran entre las anomalías cromosómicas más comunes, con una frecuencia estimada en la población general de 0.6%.¹ Tiene lugar cuando se producen dos roturas en un cromosoma y el segmento intercalar se reinserta después de girar 180°; cuando el segmento invertido incluye al centrómero se

Correspondencia: Elodia Concepción Torres-Fernández, E-mail: torres.elodia63@gmail.com

Citar como: Torres-Fernández EC, Nacimiento-de Herreros MB. Monosomía parcial 10q derivada de inversión paracéntrica de origen materno. Rev Mex Pediatr. 2022; 89(3): 121-125. <https://dx.doi.org/10.35366/109310>

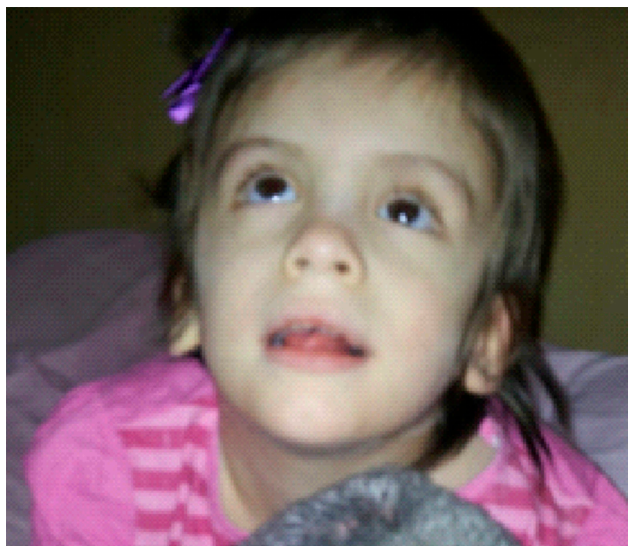


Figura 1: Fotografía de la niña donde se observa implantación baja de orejas y puente nasal deprimido.

define como pericéntrica, y si no incluye, se denomina paracéntrica. Ambas formas, generalmente se descubren de manera aleatoria.²

La importancia de una inversión paracéntrica radica en que el portador produce gametos anormales, por lo que su descendencia resulta con anomalías cromosómicas no balanceadas. Por ejemplo, los fetos con una deleción-duplicación parcial de segmentos cromosómicos pueden llegar a la conclusión del embarazo, pero tendrán diferentes malformaciones.^{3,4}

La monosomía distal 10 es una anomalía cromosómica que consiste en la deleción terminal o subterminal del brazo largo del cromosoma 10 (10q). Lewandowski y colaboradores, en 1978, reportaron el primer caso esta monosomía; mientras que Shapiro y su equipo, en 1985, informaron sobre ocho pacientes (no relacionados) con deleciones de varios segmentos del 10q. Posteriormente se han descrito más casos. A esta condición se le denomina síndrome de deleción 10qter.⁵

Las características clínicas de los pacientes con monosomía 10q incluyen: falla en el crecimiento prenatal y postnatal, microcefalia, retraso en el desarrollo, discapacidad intelectual, además de que en la cara se puede presentar puente nasal ancho, nariz prominente, orejas malformadas y con implantación baja, estrabismo y bermellón delgado del labio superior. Ocasionalmente se observan malformaciones cardíacas, de las extremidades y urogenitales.⁶

El objetivo de este trabajo es describir el caso de una niña con deleción distal en el brazo largo del cromosoma 10, a cuya madre se detectó una inversión paracéntrica del mismo cromosoma.

PRESENTACIÓN DEL CASO

A la edad de un año tres meses, la niña fue llevada a la consulta de Genética por retraso del desarrollo psicomotor, ceguera y agenesia de cuerpo calloso. En la EF: circunferencia cefálica de 47.3 cm (P_{50}), estatura de 82 cm (P_{90}) y peso de 13 kg (P_{50}); a la inspección se identificó: frente prominente, hipertelorismo, inclinación antimongoloide de fisuras palpebrales, implantación baja de orejas, puente nasal chato, filtro largo, labio superior fino, hendidura izquierda en comisura bucal, el paladar alto y fino, así como los dientes en mal estado (*Figuras 1 y 2*); pliegues palmares y genitales normales. Además, presentaba laxitud articular e hipotonía; la sedestación solamente se lograba con apoyo, y no tenía capacidad de comunicación.

El informe oftalmológico reveló que la niña presentaba visión luz. Los estudios por resonancia magnética de cráneo revelaron dilatación de ventrículos laterales,

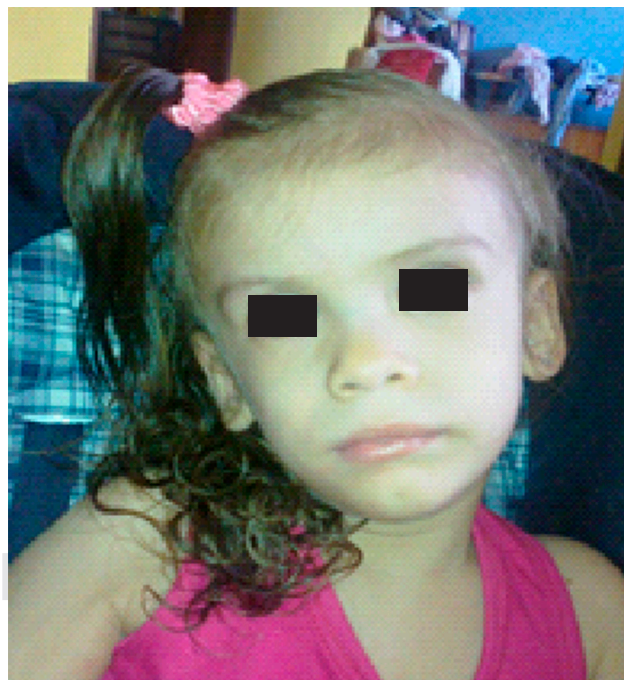


Figura 2: Fotografía de la niña donde se observa frente prominente, hipertelorismo y fisuras palpebrales con inclinación antimongoloide.

agenesia de cuerpo caloso y hemisferio izquierdo de menor tamaño. La ecocardiografía y la ecografía renal fueron normales. Con estos antecedentes, se solicitó el estudio cromosómico, el cual se realizó en sangre periférica; en 30 metafases analizadas se observó una deleción en el brazo largo del cromosoma 10 (Figura 3). El resultado del cariotipo fue 46, XX, del(10qter)[30].

Con los resultados anteriores, y para determinar el sitio de la deleción, se solicitó estudiar a los padres. La madre de 22 años era sana, refirió dos embarazos, el primero fue un aborto y el segundo la niña objeto de este trabajo. Al interrogatorio, no hubo antecedentes familiares de importancia, y se negó la ingesta de medicamentos durante el embarazo. Se realizó el estudio cromosómico en sangre periférica; en las 30 metafases analizadas se observó una inversión paracéntrica en el brazo largo del cromosoma 10 (Figura 4), resultando el cariotipo 46, XX, inv(10) (q21q23)[30]. El padre de 26 años de edad presentó cariotipo normal 46,XY[30].

DISCUSIÓN

La inversión detectada en la madre constituye un reordenamiento intracromosómico originado por dos rupturas en el mismo cromosoma 10, región q21→q23, con la posterior reinserción del segmento roto en 180°, el cual corresponde a un reordenamiento equilibrado; sin embargo, se debe considerar que existe un riesgo elevado de producir gametos desbalanceados, lo cual llevó al nacimiento de una niña con diversas malformaciones, secundarias a la deleción en el brazo largo del cromosoma 10.⁷




Figura 3: Cariotipo de la niña con la deleción del brazo largo del cromosoma 10.

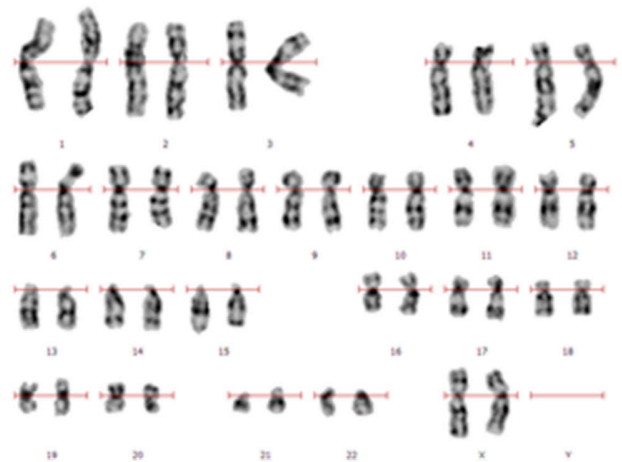


Figura 4: Cariotipo materno, señalando la inversión paracéntrica en el brazo largo del cromosoma 10.

A continuación, se describen los acontecimientos que pudieron suceder en la formación del gameto desbalanceado durante la meiosis. En primer lugar, los cromosomas homólogos del par 10, el normal y el invertido se aparean y la sinapsis conlleva la formación de un lazo o bucle; la recombinación dentro del lazo invertido conecta a los centrómeros homólogos en un puente dicéntrico y produce –al mismo tiempo– un fragmento acéntrico. A medida que los cromosomas se separan durante la anafase I, los centrómeros permanecen unidos por el puente, el fragmento acéntrico no logra alinearse en la placa ni migrar y, en consecuencia, se pierde. Sin embargo, la tensión ejercida en el puente dicéntrico eventualmente lleva a su ruptura en cualquier punto, formando dos cromosomas con deleciones terminales,³ como el observado en la niña que se presenta en este trabajo (Figura 5).

Las manifestaciones clínicas observadas en la niña que presentamos son similares a las descritas previamente en otros pacientes.⁵⁻⁹ De acuerdo con el cariotipo obtenido y las manifestaciones clínicas, se considera que la niña es portadora del síndrome de deleción 10q26, o denominado también monosomía parcial 10q26. Asimismo, se puede inferir que se han perdido 6.1 Mb del contenido cromosómico; esta pérdida podría explicar la presencia de algunas de las manifestaciones clínicas ya que esta región alberga a diversos genes.¹⁰⁻¹²

El presente caso ilustra la necesidad del estudio genético de los padres, en presencia de una paciente con una anomalía genética. Lo cual es esencial para el asesoramiento genético de estas familias, ya que los

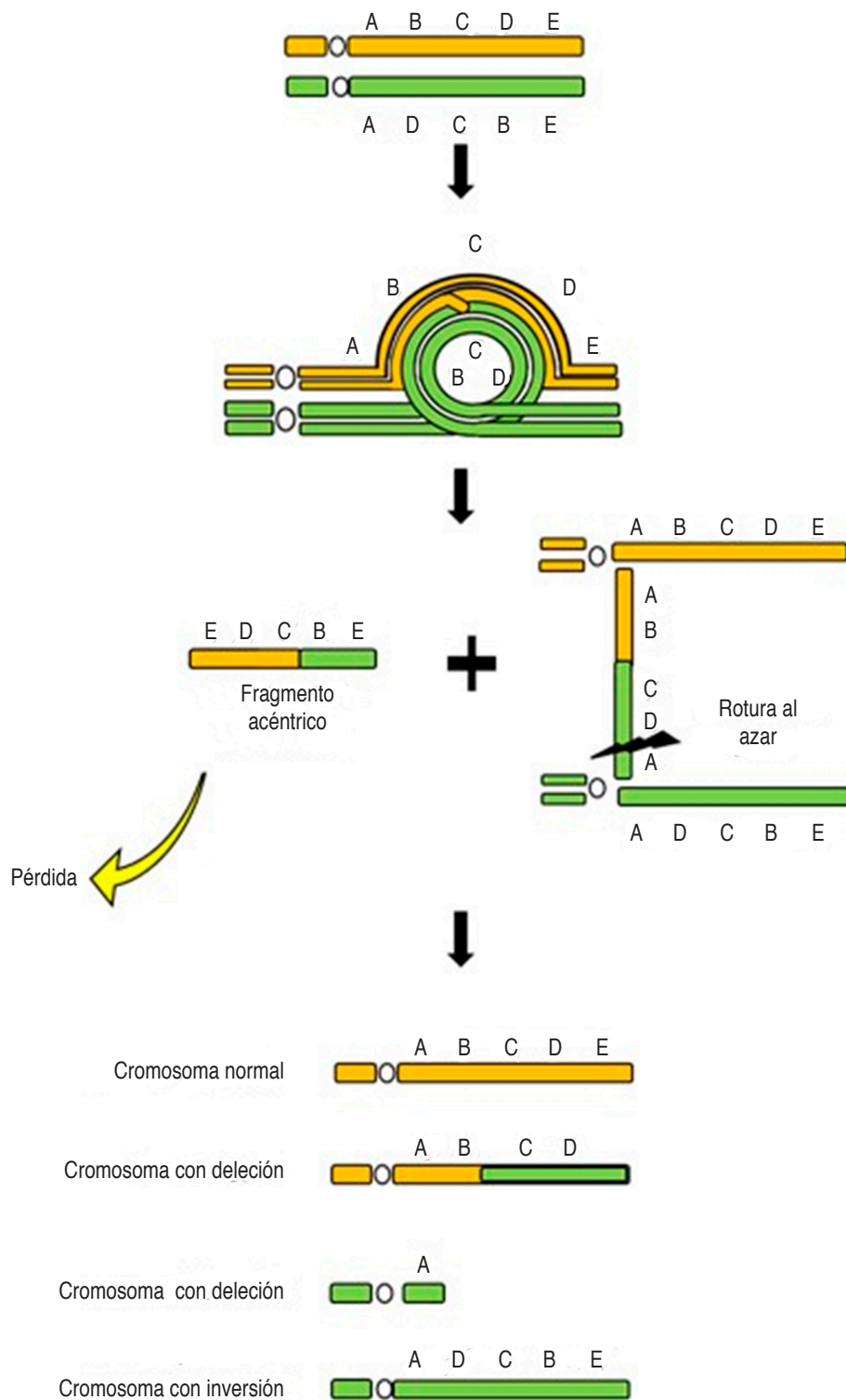


Figura 5: Representación esquemática de la formación de la deleción, a partir de una inversión paracéntrica heterocigota. Modificada de: Griffiths A et al.³

datos que se obtengan ayudarán para estimar el riesgo de presentarse en futuros embarazos.

AGRADECIMIENTOS

Al Prof. MSc. Elvio Gayozo por su colaboración en la traducción al inglés y edición de imágenes.

REFERENCIAS

1. Carbonell T, Ibarra T, Balmaceda F, Mira F, Rotela M. Inversión pericéntrica del cromosoma 2. Presentación de un caso. *Gaceta Médica Espirituana*. 2012; 14: 130-133.
2. Rivas-Alpizar E, Rojas-Quintana P, Reyes-Pérez A. Inversión pericéntrica del cromosoma 1. Presentación de un caso. *Revista Finlay*. 2015; 5: 285-288.
3. Griffiths A, Doebly J, Peiche C, Wassarman D. *Introduction to genetic analysis*. In: *Larg-scale chromosomal changes*. Chapter 17. 12th edition. *McMillan Learning*. 2020; pp. 579-581.
4. Nussbaum R, McInnes R, Willar H. *Thompson & Thompson. Genética en Medicina*. En: Nussbaum RL, McInnes RR, Willar H. *Citogenética Clínica: trastornos de los autosomas y de los cromosomas sexuales*. Cap. 6. 7ª ed. Elsevier Masson-Saunders. 2008; p. 73.
5. Ortigoza-Gómez S, Seidel-Padilla V, Aznar-Lain G, López-Vilchez M. Una causa de talla baja de inicio prenatal. *Rev Esp Endocrinol Pediatr*. 2014; 5: 65-72.
6. Vera-Carbonell A, López-González V, Bafalliu J, Ballesta-Martínez M, Fernández A, Guillén-Navarro E et al. Clinical comparison of 10q26 overlapping deletions: delineating the critical region for urogenital anomalies. *Am J Med Genet A*. 2015; 167: 786-790.
7. Martínez-Taibo C, Tolaba N, Salim E, Marinaro J, Laudicina O, Huidobro P et al. Inversiones cromosómicas (anomalías estructurales poco frecuentes) asociadas a fenotipo normal, dudoso y patológico. *Prensa Méd. Argent*. 2018; 104: 478-488.
8. Torres C, Usta C, Mancilla L, Fernández I, Celis L. Diagnóstico prenatal de inversión pericéntrica del cromosoma cinco *de novo* en una paciente con gestación a término sin complicaciones posteriores. *Nova*. 2018; 16: 75-80.
9. Courtens W, Wuyts W, Rooms L, Pera S, Wauters J. A subterminal deletion of the long arm of chromosome 10: a clinical report and review. *Am J Med Genet*. 2006; 140: 402-409.
10. Miller N, Nance M, Wohler E, Hoover-Fong J, Lisi E, Thomas G et al. Molecular (SNP) analyses of overlapping hemizygous deletions of 10q25.3 to 10qter in four patients: evidence for HMX2 and HMX3 as candidate genes in hearing and vestibular function. *Am J Med Genet*. 2009; 149: 669-680.
11. Yatsenko S, Kruer M, Bader P, Corzo D, Schuette J, Keegan C et al. Identification of critical regions for clinical features of distal 10q deletion syndrome. *Clin Genet*. 2009; 76: 54-62.
12. Sánchez M, Venegas P. Inversión paracéntrica en el brazo corto del cromosoma 1, en un paciente con problemas de obesidad y aprendizaje. *Rev Méd Hosp Nac Niños*. 1996; 31: 5-7.

Conflicto de intereses: los autores declaran que no tienen.

Aspectos éticos: la madre de la paciente aceptó la publicación de las fotografías de su hija.