

## Neurorretinitis atípica por toxoplasma con vítreo transparente

### *Toxoplasma atypical neuroretinitis with transparent vitreous*

Eduardo Rojas-Álvarez<sup>1\*</sup>, Giuseppe Miotto-Montesinos<sup>2</sup> y Abel Fortún-Campos<sup>3</sup>

<sup>1</sup>Facultad de Ciencias Médicas, Universidad de Cuenca, Cuenca, Ecuador; <sup>2</sup>Centro Oftalmológico Exiláser, Cuenca, Ecuador; <sup>3</sup>Hospital Abel Santamaría, Pinar del Río, Cuba

#### Resumen

**Objetivo:** Describir los hallazgos clínicos y tomográficos de un caso con toxoplasmosis ocular atípica. **Caso clínico:** Varón de 32 años que inició con disminución de la agudeza visual en el ojo izquierdo, con edema papilar y vítreo transparente, sin estrella macular. Presencia de IgM positiva para toxoplasmosis. Se muestran resultados de laboratorio, tomografía de coherencia óptica papilar y características de las fibras del nervio óptico. Una vez iniciado el tratamiento por toxoplasma, se obtuvo una mejoría clínica significativa, verificada con imágenes del fondo de ojo. **Conclusiones:** El edema papilar por toxoplasmosis con vítreo transparente es poco frecuente en la práctica. Sin embargo, es un cuadro que debe tenerse en cuenta en el diagnóstico diferencial como una presentación atípica de la toxoplasmosis ocular.

**Palabras clave:** Toxoplasmosis ocular. Vítreo transparente. Presentación atípica. Neurorretinitis.

#### Abstract

**Purpose:** Describe the clinical and tomographic findings of a case with atypical ocular toxoplasmosis. **Case report:** A 32-year-old male patient who began with decreased visual acuity in the left eye, with papillary edema and transparent vitreous, without a macular star. Presence of positive IgM for toxoplasmosis. Laboratory results, papillary optical coherence tomography and characteristics of the fibers of the optic nerve are shown. After treatment for toxoplasma was started, significant clinical improvement was obtained from the patient, verified with images of the fundus. **Conclusions:** Papillary edema due to toxoplasmosis with clean vitreous is not frequent in practice. However, it is a picture that must be taken into account in the differential diagnosis as an atypical presentation of ocular toxoplasmosis.

**Keywords:** Ocular toxoplasmosis. Transparent vitreous. Atypical presentation. Neuroretinitis.

#### Introducción

La toxoplasmosis es una enfermedad frecuente en nuestro medio, motivo de consulta oftalmológica. La uveítis posterior por toxoplasma puede dejar secuelas importantes en personas inmunocompetentes. *Toxoplasma gondii* es un parásito intracelular causante de esta zoonosis, que por su frecuencia y formas de presentación requiere toda nuestra atención.

Se reportan diferentes resultados estadísticos sobre la prevalencia de la enfermedad. En Australia, en el 60% de todos los pacientes con uveítis la causa es la toxoplasmosis. En el caso de las uveítis posteriores, el 82% de ellas son causadas por *T. gondii*. Respecto a las proporciones estadísticas en otros estudios, el 4.2% de las uveítis se debieron a esta causa en Alemania y el 12% en un estudio realizado en Holanda<sup>1</sup>.

#### \*Correspondencia:

Eduardo Rojas-Álvarez  
E-mail: drerojasalvarez@gmail.com

Fecha de recepción: 15-06-2022

Fecha de aceptación: 06-07-2022

DOI: 10.24875/RMO.M22000239

Disponible en internet: 23-12-2022

Rev Mex Oftalmol. 2022;96(4):173-179

[www.rmo.com.mx](http://www.rmo.com.mx)

0187-4519 / © 2022 Sociedad Mexicana de Oftalmología. Publicado por Permanyer. Este es un artículo *open access* bajo la licencia CC BY-NC-ND (<http://creativecommons.org/licenses/by-nc-nd/4.0/>).

Teniendo en cuenta la prevalencia de la enfermedad en el mundo, y sobre todo la diversidad de sus formas clínicas de presentación oftalmológica, decidimos presentar el siguiente caso clínico.

## Caso clínico

Varón de 32 años que inició con una disminución lenta y progresiva de la agudeza visual del ojo izquierdo de 15 días de evolución. Además, refiere «visión de moscas volantes» (miodesopsias). Describe que junto con la disminución de la visión ha notado la presencia de manchas en el campo visual superior.

Como antecedentes patológicos familiares refiere padre con hipertensión arterial. No tiene antecedentes patológicos personales de interés. En el examen oftalmológico se obtuvieron los siguientes datos:

- Agudeza visual sin corrección: ojo derecho 20/40; ojo izquierdo 20/200.
- Agudeza visual con corrección: ojo derecho 20/20; ojo izquierdo 20/200.
- Refracción: ojo derecho  $-0.75 -0.50 \times 5^\circ$ ; ojo izquierdo  $-0.50 -1.00 \times 12^\circ$ .
- Segmento anterior en ambos ojos: córneas transparentes, cámaras anteriores formadas, pupilas regulares. Cristalinos transparentes.
- Reflejos pupilares: defecto pupilar aferente relativo en el ojo izquierdo.
- Fondo de ojo: ojo derecho, retina aplicada, vítreo transparente, papila con bordes definidos, sin excavación papilar, mácula de brillo y coloración normal, vasos arteriales y venosos normales; ojo izquierdo, retina aplicada, vítreo transparente y presencia de edema papilar.

Se indicaron exámenes complementarios en los que se reportó un aumento de inmunoglobulinas (Ig) M y G para toxoplasma (Tabla 1). La tomografía de coherencia óptica mostró edema papilar y cambios en las fibras del nervio óptico. En la figura 1 se muestra la evolución del caso desde el diagnóstico hasta el año de seguimiento, con los cambios de la papila y el análisis de fibras nerviosas. En las figuras 2 y 3 puede verse que el campo visual mostró un escotoma altitudinal en el ojo izquierdo, y su evolución al año y 8 meses del diagnóstico.

## Discusión

Conceptualmente, la neurorretinitis se caracteriza por la presencia de edema papilar provocado por la inflamación del nervio óptico y también de la retina. En los días posteriores al inicio de la afección aparece una

**Tabla 1.** Exámenes complementarios

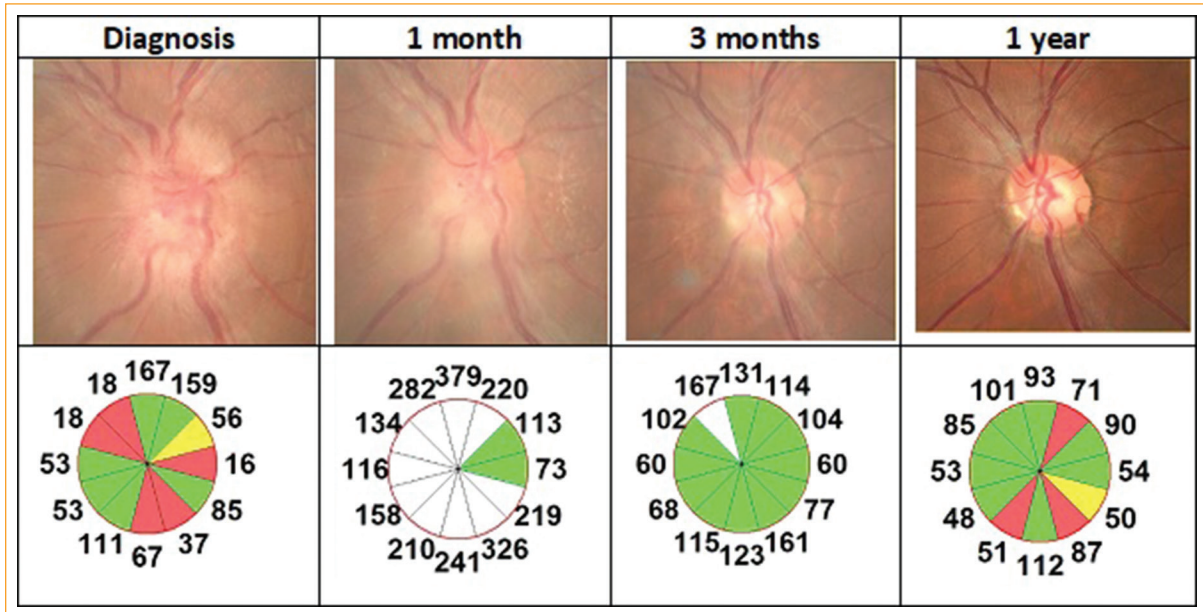
Variables	Anticuerpos
<i>Bartonella henselae</i>	IgM negativa
<i>Bartonella quintana</i>	IgM negativa
<i>B. henselae</i>	IgG negativa
<i>B. quintana</i>	IgG negativa
Toxoplasma	IgM positiva
Toxoplasma	IgG positiva
Rubeola	IgM normal
Rubeola	IgG normal
Citomegalovirus	IgM normal
Citomegalovirus	IgG Normal
Complemento C3	Normal
Complemento C4	Normal
Anti-DNA	Negativo
Antinucleares	Negativo

estrella macular. La enfermedad tiene una presentación unilateral en la mayoría de los casos, pero también puede ser bilateral. La agudeza visual tiene un espectro variable de formas de presentación, con pacientes con percepción de la luz hasta casos en los que la visión no se ve afectada en las primeras etapas. Al explorar los reflejos pupilares puede detectarse un defecto pupilar aferente relativo, así como alteraciones en la visión cromática y del campo visual del paciente. El dolor puede manifestarse con los movimientos oculares. Sin duda, el síntoma más frecuente y que constituye el motivo fundamental de consulta es la disminución de la agudeza visual.

La toxoplasmosis clínica en pacientes inmunocompetentes suele ser autolimitada. La toxoplasmosis ocular con afectación directa de la cabeza del nervio óptico debido a neuritis o neurorretinitis también ha sido designada por Banta et al.<sup>2</sup> como neuropatía óptica anterior toxoplásmica (TAON, *toxoplasmic anterior optic neuropathy*).

En el examen del fondo de ojo, la presentación más común de toxoplasmosis es la presencia de un foco de retinocoroiditis necrotizante. Existe necrosis del tejido retiniano y corioideo en esta lesión activa, acompañada de inflamación del vítreo.

El diagnóstico clínico de la enfermedad se hace factible por los resultados del examen oftalmológico y la



**Figura 1.** Evolución de la papila por tomografía de coherencia óptica.

observación de la lesión típica en la retina; sin embargo, para el diagnóstico definitivo es necesario un examen de laboratorio con la detección de *T. gondii* o las pruebas inmunológicas correspondientes.

Independientemente de que los signos oftalmológicos sean típicos en la mayoría de los casos, se debe tener en cuenta que existen otras infecciones con gran similitud en cuanto a la presentación de signos en la retina, y que además se presentan formas clínicas atípicas de toxoplasmosis, por lo que, siempre que sea posible, el diagnóstico debe ser confirmado mediante pruebas de laboratorio, disponibles en nuestro medio, para evitar falsos positivos.

Entre los signos atípicos de la enfermedad se encuentran los siguientes: lesión activa mayor de dos diámetros papilares sin presencia de cicatriz retinocoroidea, que el cuadro sea bilateral, daño del disco óptico, retinocoroiditis multifocal, coroiditis sin retinitis, infiltración vítrea de bajo grado o ausente, vasculitis hemorrágica, neovascularización retiniana y desprendimiento seroso de retina<sup>3</sup>.

Eckert et al.<sup>4</sup> reportan «papilitis pura», definida por inflamación del disco óptico con retinocoroiditis curada y venas papilares envainadas.

El daño del nervio óptico ocurre en personas jóvenes, con mayor frecuencia, en la mayoría de los casos sin antecedentes de problemas de salud e inmunocompetentes. En este tipo de pacientes hay una marcada disminución de la agudeza visual con una presentación

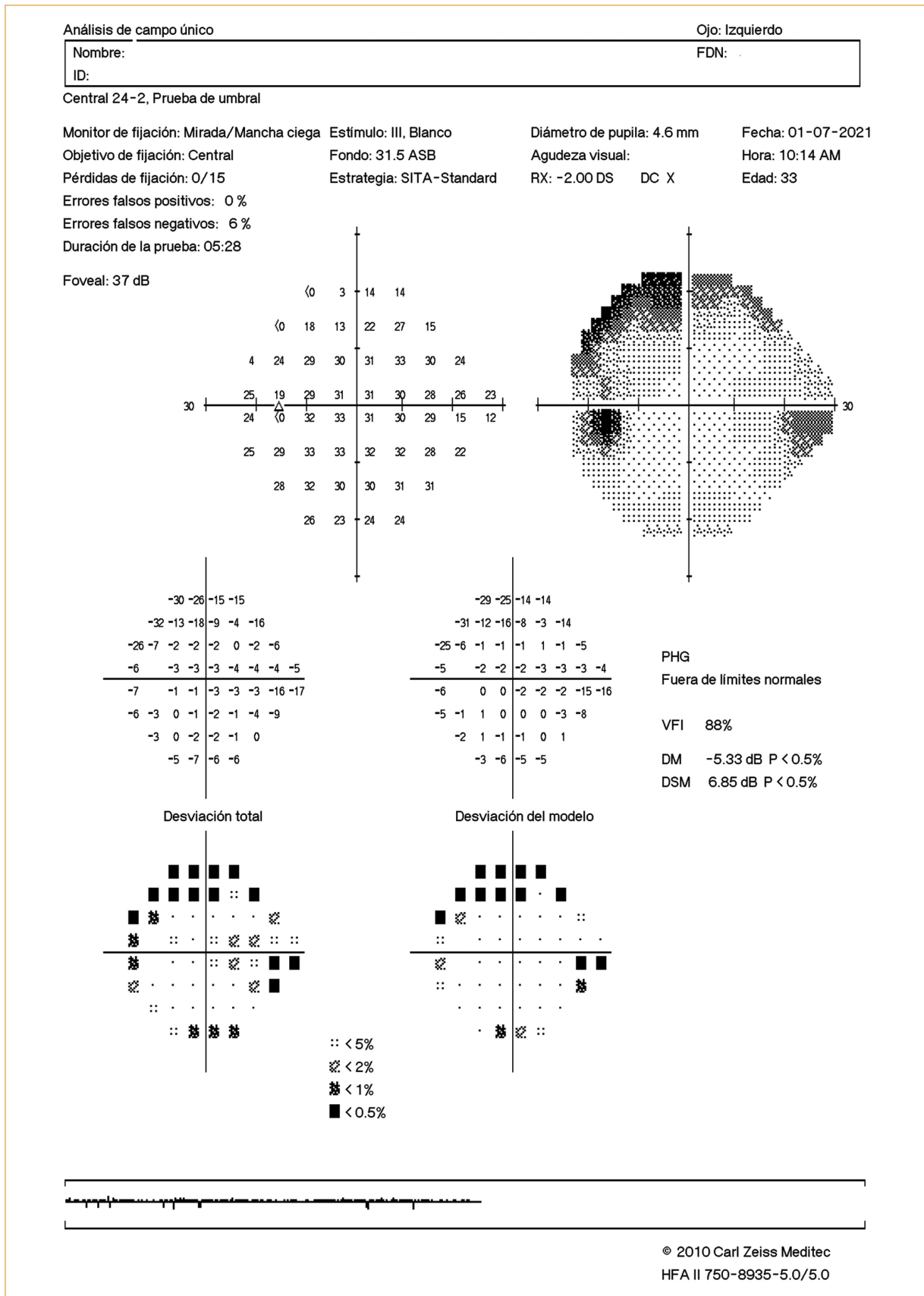
aguda; sin embargo, la respuesta al tratamiento es rápida, con mejoría en la agudeza visual. En pacientes con virus de la inmunodeficiencia humana el pronóstico es malo<sup>4,5</sup>. La inflamación del nervio óptico pudiera ser el único hallazgo clínico en el 19% de los pacientes, según algunos estudios<sup>6</sup>.

Consideramos que el caso actual es un TAON de tipo II. Para estudiar la afectación del nervio óptico por toxoplasma, esta se divide en dos modalidades. En el tipo I, la neuropatía óptica anterior es secundaria a un foco cercano de coriorretinitis que ha sanado. El tipo II afecta principalmente al nervio óptico, y esta inflamación se resuelve sin cicatrices coriorretinianas<sup>2</sup>.

Ante la presencia de neurorretinitis unilateral debemos realizar el diagnóstico diferencial con otras causas que pueden simular neurorretinitis; con presentación bilateral, puede haber hipertensión sistémica maligna, por ejemplo<sup>7</sup>. Los siguientes diagnósticos fueron tenidos en cuenta en el diagnóstico diferencial:

- Tuberculosis: en este caso hay presencia de uveítis anterior granulomatosa, alteraciones de la coroides e inflamación venosa oclusiva en el fondo de ojo.
- Toxocariasis: la enfermedad es más frecuente en la edad pediátrica, se distingue la presencia de granuloma vitreoretiniano unifocal en el fondo de ojo y la afectación vítrea puede ser moderada o incluso más intensa.
- Enfermedad de Lyme: se desarrolla en determinadas zonas endémicas de la enfermedad, con una





**Figura 3.** Campo visual 1 año y 8 meses después del diagnóstico.



variedad de signos oftalmológicos, presentando sistémicamente afectación neurológica, artritis crónica y eritema migratorio.

- Sífilis: es necesaria la realización de pruebas serológicas para excluirla, ya que existe una gran similitud en sus signos en el fondo de ojo, en comparación con la toxoplasmosis.
- Rickettsiosis: se caracteriza por fiebre alta con erupción cutánea; en el fondo de ojo, presencia de infiltrados retinianos de diferentes tamaños, y la afectación vítreo es leve.
- Sarcoidosis: en el fondo de ojo se observan coroiditis multifocal, bolas de nieve vítreas y periflebitis segmentaria; en el segmento anterior, uveítis anterior granulomatosa bilateral.
- Fiebre del dengue: la enfermedad se desarrolla en áreas específicas, con síndrome hemorrágico y vasculitis retiniana difusa.
- Enfermedad de Behçet: en la retina se observa periflebitis con complicaciones oclusivas, infiltrados retinianos transitorios y vitritis difusa grave; en el segmento anterior, presencia de uveítis anterior aguda no granulomatosa e hipopión.

Existen otras causas de edema papilar, como hipertensión sistémica, aumento de la presión intracraneal, diabetes *mellitus*, neuropatía óptica isquémica anterior y oclusión de una rama de la vena retiniana.

En cuanto a los exámenes de laboratorio, la seropositividad para toxoplasma indica que la persona estuvo previamente en contacto con el parásito; sin embargo, no es suficiente para hacer el diagnóstico de toxoplasmosis ocular.

La avidéz de IgG baja confirma una infección antigua, pero la IgM totalmente positiva con un índice de avidéz de IgG bajo se considera un caso agudo (generalmente definido como adquisición de la infección en los últimos 6 meses), y la IgM negativa con un índice de avidéz de IgG alto se considera un caso crónico. La detección de anticuerpos IgG e IgM en pacientes con toxoplasmosis muestra la presencia de infección, pero no determina la fase de esta ni el inicio de la toxoplasmosis. Esto es más significativo en casos de presentación atípica<sup>8</sup>.

Si existen valores elevados de IgM, indica que el paciente tuvo una infección reciente; estos valores pueden disminuir a lo largo del primer año del estudio, pero en algunos casos pueden permanecer elevados hasta el año de la infección.

En cuanto al tratamiento, se indicó pirimetamina a una dosis de 25 mg diarios asociada a sulfadiazina a una dosis de 500 mg a 1 g cada 6 horas; además, prednisona 60 mg al día durante 10 días por vía oral. Los

fármacos de uso clásico para la enfermedad incluyen pirimetamina, sulfadiazina y esteroides. Los fármacos utilizados detienen la multiplicación de *T. gondii* durante la etapa activa de la enfermedad y, por tanto, reducen el daño de la retina, la coroides y el nervio óptico<sup>9</sup>. La combinación oral de trimetoprima-sulfametoxazol más prednisona ha tenido una alta eficacia terapéutica, con una disminución de la necrosis retiniana y por tanto con un mejor pronóstico visual para el paciente<sup>10</sup>.

## Conclusiones

Con el tratamiento establecido se obtuvo la mejoría clínica del paciente, con aumento de la agudeza visual sin corrección a 20/100 a los 3 meses del diagnóstico y mejoría de la agudeza visual con corrección a 20/40 en el ojo izquierdo. Además, esta mejoría clínica se evidenció en la tomografía de coherencia óptica (Fig. 1).

El edema papilar por toxoplasmosis con vítreo transparente no es frecuente en la práctica. Sin embargo, es un cuadro que debe tenerse en cuenta en el diagnóstico diferencial como una presentación atípica de la toxoplasmosis ocular.

## Financiación

Ninguna.

## Conflicto de intereses

Ninguno.

## Responsabilidades éticas

**Protección de personas y animales.** Los autores declaran que los procedimientos seguidos se conformaron a las normas éticas del comité de experimentación humana responsable y de acuerdo con la Asociación Médica Mundial y la Declaración de Helsinki.

**Confidencialidad de los datos.** Los autores declaran que han seguido los protocolos de su centro de trabajo sobre la publicación de datos de pacientes.

**Derecho a la privacidad y consentimiento informado.** Los autores han obtenido el consentimiento informado de los pacientes y/o sujetos referidos en el artículo. Este documento obra en poder del autor de correspondencia.

## Bibliografía

1. Bosch-Driessen LE, Berendschot TT, Ongkosuwito JV, Rothova A. Ocular toxoplasmosis: clinical features and prognosis of 154 patients. *Ophthalmology*. 2002;109:869-78.

2. Banta JT, Davis JL, Lam BL. Presumed toxoplasmosis anterior optic neuropathy. *Ocul Immunol Inflamm.* 2002;10:201-11.
3. Wakefield D, Cunningham ET Jr, Pavesio C, Garweg JG, Zierhut M. Controversies in ocular toxoplasmosis. *Ocul Immunol Inflamm.* 2011;19:2-9.
4. Eckert GU, Melamed J, Menegaz B. Optic nerve changes in ocular toxoplasmosis. *Eye (Lond).* 2007;21:746-51.
5. Ngoma DB, Detry-Morel M, Kayembe DL. Toxoplasma papillitis without vitritis. A case report in an immunocompetent Congolese patient. *GERMS.* 2019;9:95-101.
6. Mikhail MA, Varikkara M. The absence of vitreous inflammation: one more challenge in diagnosing toxoplasma papillitis. *BMJ Case Rep.* 2013 2013:bcr2013008962.
7. Kahloun R, Khairallah-Ksiaa I, Abroug N, Mahmoud A, Ben Yahia S, Zaouali S, et al. Final diagnosis in patients referred with a diagnosis of neuroretinitis. *Neuroophthalmology.* 2015;39:266-70.
8. Contreras M. IgG avidity test to discriminate between acute and chronic toxoplasmosis. *Am J Clin Microbiol Antimicrob.* 2018;1:1012.
9. De-La-Torre A, Stanford M, Curi A, Jaffe GJ, Gómez-Marín JE. Therapy for ocular toxoplasmosis. *Ocul Immunol Inflamm.* 2011;19:314-20.
10. Soheilian M, Sadoughi M-M, Ghajarnia M, Dehghan MH, Yazdani S, Behboudi H, et al. Prospective randomized trial of trimethoprim/sulfamethoxazole versus pyrimethamine and sulfadiazine in the treatment of ocular toxoplasmosis. *Ophthalmology.* 2005;112: 1876-82.