

Tubérculo retiniano. Evolución a través de OCT y fundoscopia

Retinal tubercle. Evolution by OCT and fundoscopy

Javier Lacorzana^{1,2*} y José L. García-Serrano³

¹Departamento de Oftalmología, Hospital Virgen de las Nieves; ²Programa Doctoral en Medicina Clínica y Salud Pública, Universidad de Granada;

³Departamento de Oftalmología, Hospital San Cecilio. Granada, España

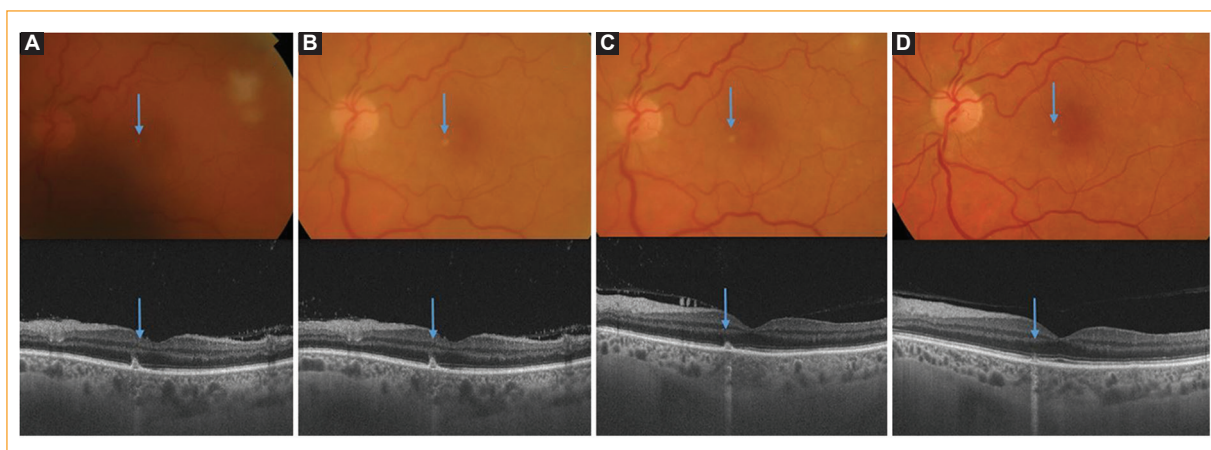


Figura 1. **A:** antes del tratamiento. **B:** una semana de tratamiento; el tubérculo macular está en proceso de remisión. **C:** dos semanas de tratamiento. **D:** tres meses de tratamiento; la lesión ha desaparecido y se observa una zona de atrofia juxtafoveal.

Presentamos la evolución y la respuesta al tratamiento de una paciente de 58 años con un tuberculoma retiniano mediante tomografía de coherencia óptica (OCT). La paciente tenía antecedentes médicos de virus de la hepatitis C, tuberculosis latente y prótesis valvular, y se le diagnosticó tuberculosis ocular bilateral. El estudio solo muestra la evolución del ojo más afectado por la tuberculosis.

Mediante fundoscopia se observó un foco blanco en la zona macular y un tuberculoma en las capas externas de la retina (Fig. 1). Las pruebas inmunológicas e

intradérmicas positivas confirmaron el diagnóstico de tuberculosis. Se inició tratamiento antituberculoso (150 mg de rifampicina, 75 mg de isoniazida, 400 mg de pirazinamida y 275 mg de etambutol), más corticoides orales y tópicos, y al cabo de 3 meses se logró la recuperación completa.

Conflicto de intereses

Los autores declaran no tener ningún conflicto de intereses.

Correspondencia:

*Javier Lacorzana

Av. de las Fuerzas Armadas 2

C.P. 18014, Granada, España

E-mail: javilacor@gmail.com

0187-4519/© 2020 Sociedad Mexicana de Oftalmología. Publicado por Permanyer. Este es un artículo *open access* bajo la licencia CC BY-NC-ND (<http://creativecommons.org/licenses/by-nc-nd/4.0/>).

Fecha de recepción: 03-04-2020

Fecha de aceptación: 01-07-2020

DOI: 10.24875/RMO.M20000140

Disponible en internet: 13-01-2021

Rev Mex Oftalmol. 2021;95(2):91-92

www.rmo.com.mx

Responsabilidades éticas

Protección de personas y animales. Los autores declaran que los procedimientos seguidos se conformaron a las normas éticas del comité de experimentación humana responsable y de acuerdo con la Asociación Médica Mundial y la Declaración de Helsinki.

Confidencialidad de los datos. Los autores declaran que han seguido los protocolos de su centro de trabajo sobre la publicación de datos de pacientes.

Derecho a la privacidad y consentimiento informado. Los autores han obtenido el consentimiento informado de los pacientes y/o sujetos referidos en el artículo. Este documento obra en poder del autor de correspondencia.