

## Melanoma conjuntival en ojo izquierdo

### Conjunctival melanoma in left eye

René Hernán Parada-Vásquez<sup>1\*</sup>, Juan Pablo Medina-López<sup>2</sup> y Carlos Mario Velasco-Calvo<sup>3</sup>

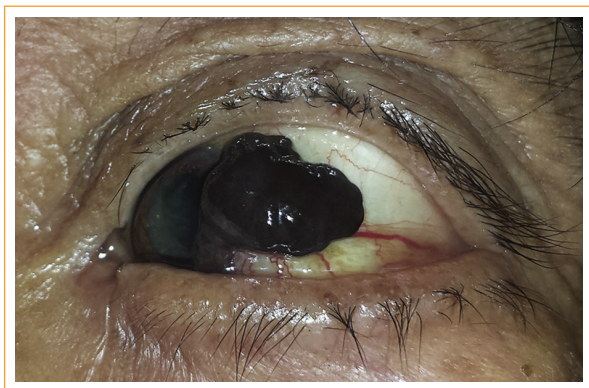<sup>1</sup>Becario de segmento anterior; <sup>2</sup>Residente de tercer año de Oftalmología; <sup>3</sup>Residente de segundo año de Oftalmología. Instituto de la visión, Hospital La Carlota, Montemorelos, N.L., México

Paciente varón, de 78 años de edad, que acude a la consulta por disminución de la visión del ojo izquierdo de manera progresiva en el último año. No refiere antecedentes clínicos. Su capacidad visual es de 20/40 en el ojo derecho, y cuenta dedos a 2 m con el izquierdo. Al examen físico en ojo izquierdo: se evalúan duciones y versiones, encontrando una limitación a la supraducción en el ojo izquierdo. Se observa una lesión nodular, pigmentada, de 2 mm de elevación, con un tamaño de 13 × 8 mm de diámetro, de bordes regulares, vascularizada, con vasos nutricios dilatados en la conjuntiva bulbar (Fig. 1); llega a extenderse a la zona limbar en su porción temporal, involucrando un

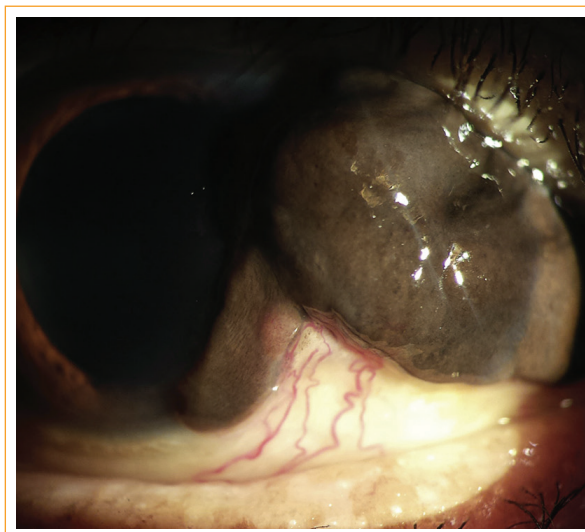
área corneal de 6 × 2 mm de diámetro (Fig. 2). El resto del segmento anterior con características normales. Fondo de ojo con degeneración miópica.

#### Responsabilidades éticas

**Protección de personas y animales.** Los autores declaran que para esta investigación no se han realizado experimentos en seres humanos ni en animales.



**Figura 1.** Vista de frente. Se aprecia lesión nodular pigmentada, con bordes regulares y vasos nutricios dilatados en la conjuntiva bulbar.



**Figura 2.** Lesión pigmentada, que se extiende a la zona limbar en su porción temporal.

#### Correspondencia:

\*René Hernán Parada-Vásquez  
E-mail: rene\_hernan@hotmail.com

Fecha de recepción: 02-09-2016

Fecha de aceptación: 01-12-2016

DOI: 10.1016/j.mexoft.2016.11.002

Disponible en internet: 29-12-2016

Rev Mex Oftalmol. 2019;93(1):44-45

[www.rmo.com.mx](http://www.rmo.com.mx)

0187-4519/© 2016 Sociedad Mexicana de Oftalmología. Publicado por Permanyer México SA de CV. Este es un artículo Open Access bajo la licencia CC BY-NC-ND (<http://creativecommons.org/licenses/by-nc-nd/4.0/>).

**Confidencialidad de los datos.** Los autores declaran que ha seguido los protocolos de su centro de trabajo sobre la publicación de datos de pacientes.

**Derecho a la privacidad y consentimiento informado.** Los autores han obtenido el consentimiento informado de los pacientes y/o sujetos referidos en el artículo. Este documento obra en poder del autor de correspondencia.

## **Financiamiento**

Los autores no recibieron patrocinio para llevar a cabo este artículo.

## **Conflicto de intereses**

Los autores declaran no tener ningún conflicto de intereses.