

## Mixoma orbitario. Reporte de un caso inusual

### Orbital myxoma. Report of an unusual case

Lourdes Rodríguez-Cabrera\*, Francisca Zuazo, Oliver Schneider-Ehrenberg, Adriana Moreno-García y José Luis Tovilla-Canales

Instituto de Oftalmología Fundación de Asistencia Privada Conde de Valenciana IAP, Ciudad de México, México

#### Resumen

Los mixomas son neoplasias poco frecuentes, benignas, de origen mesenquimatoso, que se pueden encontrar en piel, corazón, tejido celular subcutáneo y hueso. En el presente artículo describimos el caso de un mixoma orbitario, presentando las características clínicas y de imagen; el abordaje quirúrgico y la descripción histopatológica que nos llevo al diagnóstico. Paciente masculino de 40 años de edad quien consultó por presentar aumento de volumen en el tercio interno del párpado inferior izquierdo de 5 meses de evolución. Anteriormente, se le había realizado la resección de una tumoración en la misma región, con diagnóstico histopatológico de rhabdomyosarcoma. En la evaluación de los anexos oculares, se apreció una lesión de aspecto nodular, blanda, móvil, no dolorosa, en tercio interno del párpado inferior izquierdo, que no presentaba cambios con maniobras de Valsalva. La tomografía computada demostró una lesión extraconal homogénea, con densidad semejante a la del vítreo, con bordes bien definidos, en la porción anterior e inferonasal de la órbita izquierda. Se realizó biopsia escisional, cuya histopatología evidenció células fusiformes sin atipia nuclear con abundante estroma mixoide. Su inmunohistoquímica resultó positiva para vimentina y S-100. Con esto, se diagnosticó un mixoma orbitario. Tras la cirugía, el paciente evolucionó favorablemente, asintomático y sin recidiva de la lesión.

**Palabras clave:** Neoplasia orbitaria. Neoplasia de tejido conectivo. Mixoma orbitario. Rhabdomyosarcoma. Inmunohistoquímica. Vimentina.

#### Abstract

Myxomas are rare, benign tumors of mesenchymal origin, which can be found in skin, heart, subcutaneous tissue and bone. Here we describe the case of an orbital myxoma and present its clinical and imaging characteristics, as well as the surgical approach and histopathological description that led us to the diagnosis. Forty year old male with a history of progressive swelling in the inner third of the left lower eyelid for 5 months. Previously, the patient had undergone resection of a tumor in the same region with histopathological diagnosis of rhabdomyosarcoma. At examination a soft, mobile, painless mass was found in the inner third of the left lower eyelid, which did not change with Valsalva maneuver. Computed tomography showed a homogeneous extraconal lesion, similar to the density of the vitreous, with well-defined edges, in the anterior and inferonasal portion of the left orbit. Excisional biopsy was performed, and subsequent histopathology showed fusiform cells without nuclear atypia and abundant myxoid stroma. Its immunohistochemistry was positive for vimentin and S-100. With this, an orbital myxoma was diagnosed. After surgery, the patient progressed well and was asymptomatic and without recurrence of the tumor.

**Key words:** Orbital neoplasia. Neoplasm of connective tissue. Orbital myxoma. Rhabdomyosarcoma. Immunohistochemistry. Vimentin.

#### Correspondencia:

\*Lourdes Rodríguez-Cabrera

E-mail: lourdes\_ocp@hotmail.com

Fecha de recepción: 28-09-2016

Fecha de aceptación: 21-11-2016

DOI: 10.1016/j.mexoft.2016.11.001

Disponible en internet: 06-01-2017

Rev Mex Oftalmol. 2019;93(1):39-43

[www.rmo.com.mx](http://www.rmo.com.mx)

0187-4519/© 2016 Sociedad Mexicana de Oftalmología. Publicado por Permanyer México SA de CV. Este es un artículo Open Access bajo la licencia CC BY-NC-ND (<http://creativecommons.org/licenses/by-nc-nd/4.0/>).

## Introducción

Los mixomas son neoplasias mesenquimatosas poco frecuentes que generalmente se originan en corazón, hueso de mandíbula y músculo de extremidades. Son benignas, pero localmente infiltrativas<sup>1</sup> y destructivas<sup>2</sup>. Es extremadamente poco común encontrarlos asociados al globo ocular, ya sea en párpados, conjuntiva, córnea, huesos orbitarios y en la órbita<sup>3</sup>. Su diagnóstico requiere de la confirmación histológica al realizarse una biopsia escisional<sup>4,5</sup>.

En este reporte describimos el caso de un mixoma orbitario, presentamos las características clínicas y de imagen, el abordaje quirúrgico y la descripción histopatológica que nos llevó al diagnóstico.

## Caso clínico

Paciente masculino de 40 años de edad, acude a consulta por presentar aumento de volumen progresivo en el tercio interno del párpado inferior izquierdo de 5 meses de evolución. Niega pérdida de peso u otros síntomas sistémicos asociados.

Refiere que 3 años antes se le había realizado la resección de una tumoración en la misma región, con diagnóstico histopatológico de rabdomiosarcoma en ese momento. Sin embargo, niega haber recibido algún tipo de tratamiento oncológico posterior a este diagnóstico.

En la exploración oftalmológica se encontró una agudeza visual de 20/20 en ambos ojos. La biomicroscopia y fundoscopia de ambos ojos se encontraban dentro de límites normales. La tensión intraocular era de 14 mmHg en cada ojo. Los reflejos pupilares, visión de color y motilidad ocular, también se encontraban sin alteraciones.

Al evaluar los anexos oculares, se apreció una lesión de aspecto nodular, blanda, móvil, no dolorosa en el tercio interno del párpado inferior izquierdo, la cual no cambiaba ni en color ni en tamaño con maniobras de Valsalva. La lesión no generaba desplazamiento del globo ocular ni erosión a través de la conjuntiva.

Se solicitó una tomografía computada la cual demostró una lesión homogénea, con densidad semejante a la del vítreo, con bordes bien definidos, de localización extraconal, en la porción anterior e inferonasal de la órbita izquierda. No se presentaba destrucción ósea ni infiltración de estructuras adyacentes como el globo ocular ni músculos. La lesión no reforzaba con el medio de contraste (Fig. 1).

Por medio de una orbitotomía anterior con abordaje por fondo de saco inferior, se realiza una biopsia escisional. Se resecó una lesión de 33 × 24 × 31 mm, de aspecto multiquístico, color blanco grisáceo y consistencia gelatinosa al corte que fue enviada a estudio histopatológico. No se presentaron complicaciones durante ni en el postoperatorio.

Microscópicamente se observó una neoplasia constituida por células fusiformes regulares, pequeñas y muy uniformes, con escaso citoplasma, con núcleos ovoides y regulares. No se encontró atipia, no se observaron mitosis. La neoplasia presentaba abundante estroma mixoide y escasas fibras reticulares (Fig. 2). Los bordes resecados fueron negativos para tejido tumoral.

Se realizó estudio de inmunohistoquímica, para desmina y actina, siendo estas negativas, y positivas para vimentina y S-100. Estos hallazgos indicaban la presencia de un mixoma orbitario.

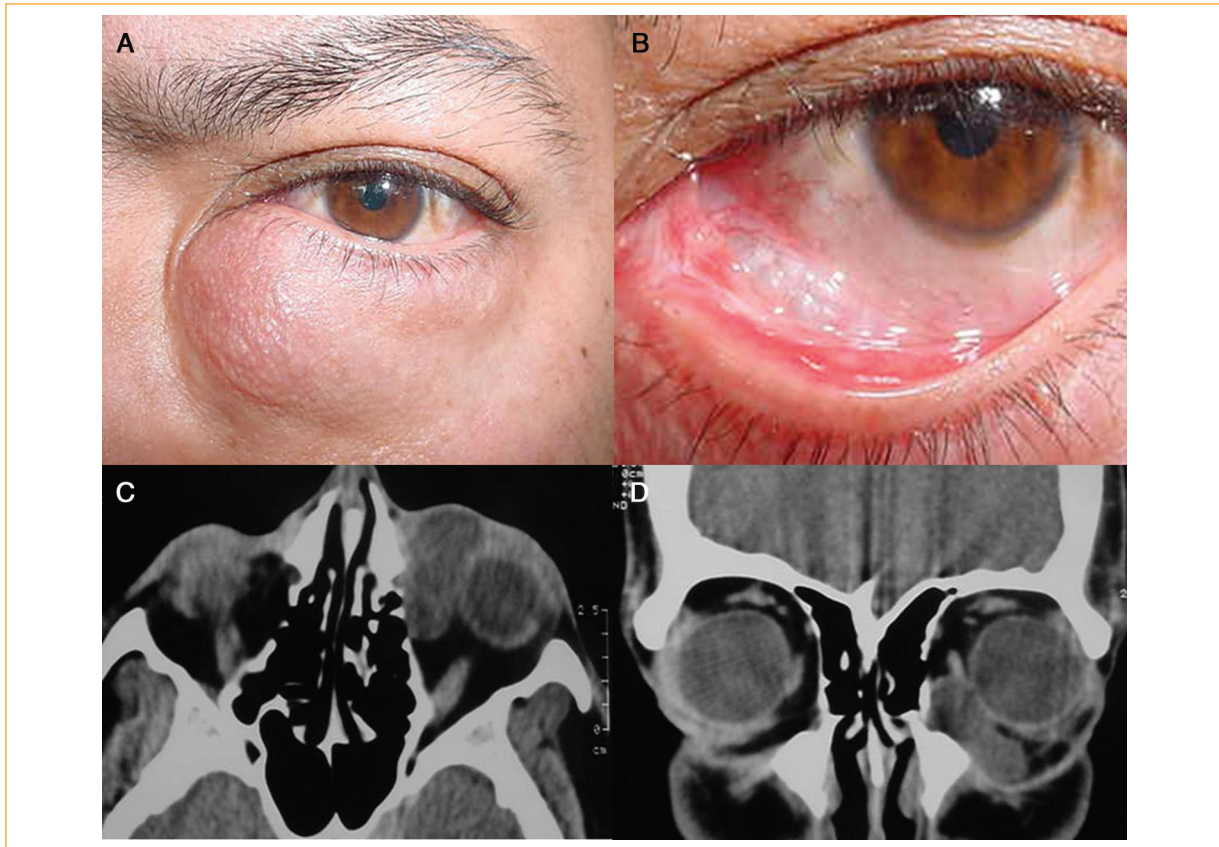
Con este diagnóstico, se realizó un estudio sistémico, el cual fue negativo para mixoma cardíaco, anomalías cutáneas, alteraciones endocrinológicas o historia familiar, entre otros, descartándose un síndrome de Carney<sup>2,5</sup>.

Posterior a la cirugía, el paciente evoluciona favorablemente, sin recidiva de la lesión y asintomático a 8 años postoperatorios.

## Discusión

Los mixomas son neoplasias benignas y poco frecuentes, que se pueden encontrar en piel, corazón, tejido celular subcutáneo y hueso<sup>4,6</sup>. En 1948 Stout definió los mixomas como neoplasias provenientes de células mesenquimatosas primitivas<sup>1,5,7</sup>. Sin embargo, actualmente el consenso es considerar estos tumores como neoplasias derivadas de células que asemejan ser fibroblastos alterados y no como células mesenquimatosas primitivas<sup>1,5</sup>. Desde entonces, su origen se propone que podría incluir endotelio vascular, células de la cresta neural de vainas nerviosas, células dendríticas, fibroblastos o sus precursores<sup>5</sup>. Independiente de su origen, estaría compuesto por células mesenquimatosas que producen una gran cantidad de glucosaminoglicanos, rico en ácido hialurónico y escaso en colágeno<sup>5</sup>.

Los mixomas localizados en la órbita son extremadamente inusuales<sup>2</sup>. Estos pueden comprometer el tejido blando orbitario, el hueso adyacente o extenderse desde los senos paranasales hacia la órbita<sup>5</sup>. Existen hasta la fecha muy pocos casos reportados en la literatura<sup>2,8,9</sup>.



**Figura 1.** **A y B:** Lesión de aspecto nodular, en el tercio interno del párpado inferior del ojo izquierdo. **C y D:** Tomografía computada de órbita que muestra lesión homogénea, extraconal, de densidad similar al vítreo. No destruye hueso ni infiltra estructuras adyacentes.

Presentan un crecimiento lento y expansivo. Clínicamente pueden ocasionar proptosis y diplopia o manifestarse como una masa indolora<sup>4</sup>.

En tomografías se describen como tumoraciones sólidas, isodensas, bien definidas, multilobuladas y que no refuerzan con medio de contraste<sup>10</sup>.

Histológicamente se describen como lesiones hipocelulares e hipovasculares<sup>5</sup> con células estrelladas o fusiformes, con núcleos picnóticos, en un abundante estroma mixoide o mucoide, rico en ácido hialurónico<sup>4</sup>. Dentro de los diagnósticos diferenciales, deben considerarse también los tumores benignos con estroma mixoide<sup>5</sup>, como los mixolipomas, mixomas de la vaina nerviosa, o tumores benignos de vaina nerviosa periférica como neurofibromas y schwannomas; estos últimos, con inmunorreactividad positiva para S-100<sup>3,5</sup>.

Su principal diagnóstico diferencial, sin embargo, son los sarcomas de tejidos blandos con degeneración mixoide<sup>1</sup>. La diferenciación entre un mixoma benigno de un sarcoma, principalmente de un liposarcoma, rhabdomyosarcoma o menos frecuentemente de variantes

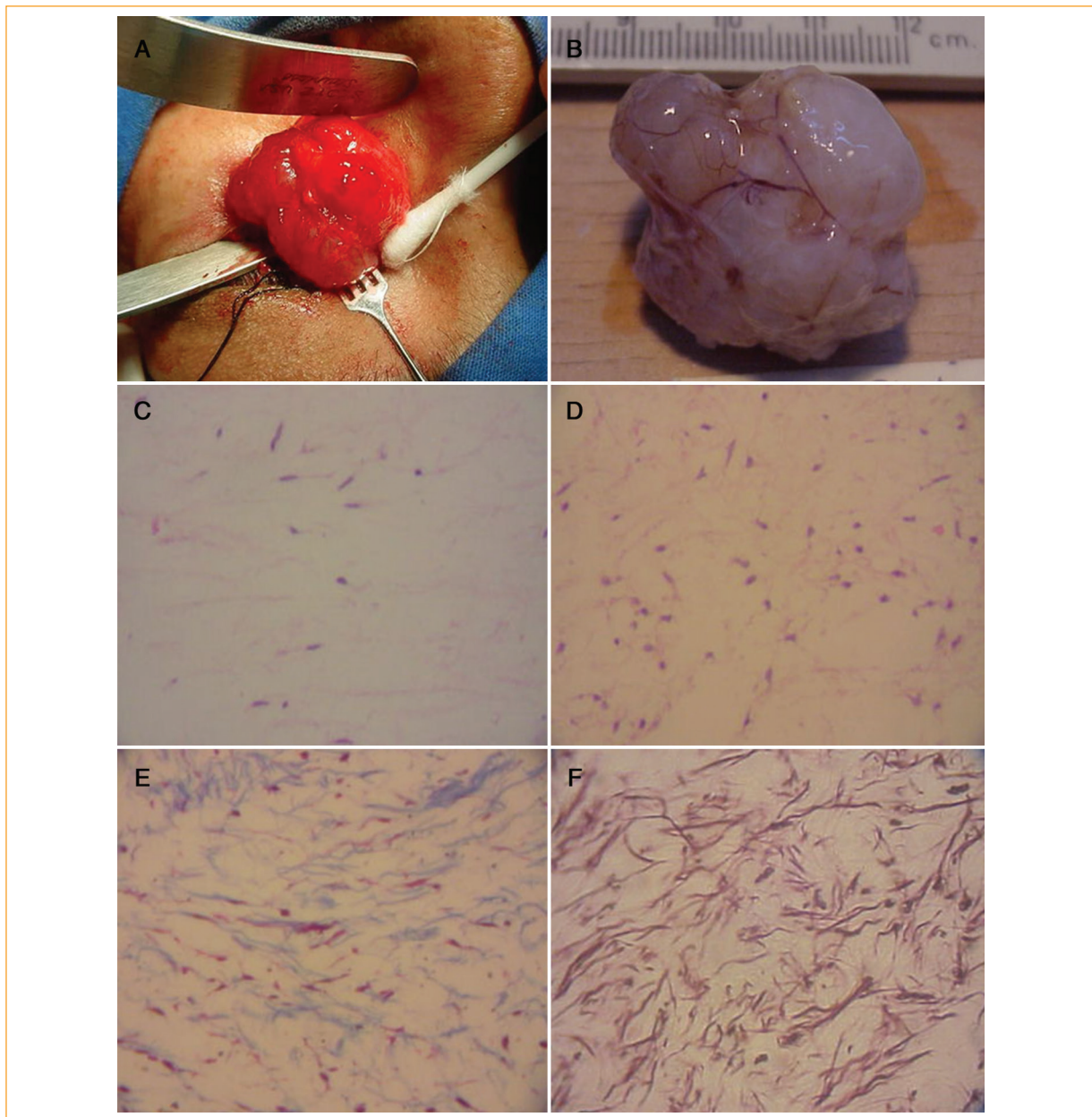
mixoides de histiocitomas fibrosos malignos, puede ser muy difícil, dada la presencia de abundantes áreas mucinosas<sup>10</sup>. Generalmente las variantes mixomatosas de los sarcomas presentan rasgos histológicos de malignidad como actividad mitótica y pleomorfismo nuclear, presentan mayor contenido celular y una vasculatura más prominente<sup>10</sup>.

Inmunohistoquímicamente, su alta positividad para vimentina ayuda a su diagnóstico<sup>1</sup>.

Aunque es una neoplasia benigna, con un bajo potencial maligno<sup>1</sup>, puede ser localmente destructiva<sup>2</sup>. Por esto, el tratamiento de elección es la extirpación quirúrgica<sup>2-4</sup> amplia, tanto para las lesiones primarias como para las recurrentes, debido a que los mixomas son radiorresistentes<sup>1</sup>.

Con los antecedentes previamente descritos, suponemos que este caso se trata de un mixoma orbitario recidivante. El presentar una histopatología previa compatible con un rhabdomyosarcoma orbitario, tratado solo con cirugía, con remisión tan prolongada antes del inicio del cuadro actual, nos hace pensar que





**Figura 2.** **A y B:** Fotografía intraoperatoria de la biopsia escisional donde se obtuvo una lesión de aspecto multiquistico. **C y D:** Microfotografías de hematoxilina y eosina del área mixomatosa muestran células con abundante matriz mucinosa. **E y F:** Microfotografía con mayor aumento; se muestran las células estelares y fusiformes del mixoma con inclusiones intracitoplasmáticas.

probablemente aquel rhabdomyosarcoma se trataba de un mixoma orbitario con abundantes áreas mixoides, que pueden haber dificultado su diagnóstico.

## Conclusión

En conclusión, el mixoma orbitario es un tumor poco frecuente, que puede presentar un reto diagnóstico, por

lo que requiere de un diagnóstico clínico, histopatológico e inmunohistoquímico certero.

## Responsabilidades éticas

**Protección de personas y animales.** Los autores declaran que para esta investigación no se han realizado experimentos en seres humanos ni en animales.

**Confidencialidad de los datos.** Los autores declaran que han seguido los protocolos de su centro de trabajo sobre la publicación de datos de pacientes.

**Derecho a la privacidad y consentimiento informado.** Los autores declaran que en este artículo no aparecen datos de pacientes.

## Financiamiento

Los autores no recibieron patrocinio para llevar a cabo este artículo.

## Conflicto de intereses

Los autores no presentan conflicto de intereses.

## Bibliografía

1. Tawfik HA, Elraey HZ. Orbital myxoma: A case report. *Orbit*. 2013;32:200-2.
2. Ting SL, Koay CL, Ngo CT, et al. Orbital myxoma-an unusual cause of infero-orbital mass. *Med J Malaysia*. 2010;65:224-6.
3. Bajaj MS, Mehta M, Kashyap S, et al. Clinical and pathologic profile of angiomyxomas of the orbit. *Ophthal Plast Reconstr Surg*. 2011;27:76-80.
4. Rambhatla S, Subramanian N, Gangadhara Sundar JK, et al. Myxoma of the orbit. *Indian J Ophthalmol*. 2003;51:85-7.
5. Hidayat AA, Flint A, Marentette L, et al. Myxomas and angiomyxomas of the orbit: A clinicopathologic study of 6 cases. *Ophthalmology*. 2007;114:1012-9.
6. Landa L, Hedrick M, Nepomuceno-Perez M, et al. Recurrent myxoma of the zygoma: A case report. *J Oral Maxillofac Surg*. 2002;60:704-8.
7. Stout AP. Myxoma, the tumor of primitive mesenchyme. *Ann Surg*. 1948;127:706-9.
8. Mani NB, Shankar S, Singh P, et al. MRI findings of retrobulbar myxoma—a case report. *Clin Imaging*. 2000;24:81-3.
9. Ducic I, Davison SP, Woll S, et al. Maxillary infraorbital myxoma: Reconstruction with vascularized temporal bone. *Otolaryngol Head Neck Surg*. 2003;128:426-7.
10. Lieb WE, Goebel HH, Wallenfang T. Myxoma of the orbit: A clinicopathologic report. *Graefes Arch Clin Exp Ophthalmol*. 1990;228:28-32.