

Hallazgos patológicos en 100 biopsias prostáticas por punción y diagnóstico original de benignidad

Julián Arista-Nasr,* Diana Gómez-Bustamante,*
F. Andrei Aguilar-Magaña,* Milena Saqui-Salces,* Braulio Martínez-Benítez*

* Departamento de Patología. Instituto Nacional de Ciencias Médicas y la Nutrición Salvador Zubirán.

**Histological findings in
100 NEEDLE prostatic biopsies and
original diagnosis of benignity**

ABSTRACT

Introduction. Detailed revision of prostate biopsies with benign alterations may show potentially malignant lesions limited to isolated fields, which may be overlooked in routine analysis. **Aim.** To exam the morphological alterations in patients with suspicious of prostatic carcinoma and benign diagnosis in needle biopsies. **Materials and methods.** During 2000-2001, one hundred consecutive patients with first prostate biopsy diagnosed as benign were included. Biopsies were performed by sextants or modified sextants technique. Slides were reviewed by two observers with knowledge of original diagnosis and this was accepted or modified in accordance to the findings found during the review. **Results.** Patients age ranged between 57 and 79 years old. Nine per cent of biopsies originally diagnosed as benign revealed different potentially malignant lesions, which should be noted due to possible association with carcinoma. In this group, there were five biopsies with atypical small acinar proliferation, three with few isolated glands with xanthomatous cytoplasm, and one with scarce atypical cells in the prostatic stroma. In contrast with Caucasian and Afro-American population, frequency of high grade intraepithelial neoplasia in needle biopsy seems to be very low and this lesion was not found in any of the 100 biopsies reviewed. Some lesions that simulate carcinoma, as atypical basal cell hyperplasia, post-atrophic hyperplasia, and adenosis were diagnosed as benign, and there was none false positive result. **Conclusions.** A small but significant group of the biopsies originally diagnosed as benign lesions, showed atypical lesions in isolated fields that were overlooked in the routine analysis. It is necessary the urologist to ask for a directed review of the biopsies if clinical and laboratory data strongly suggest prostatic carcinoma. Additional histological cuts, immunohistochemical

RESUMEN

Introducción. La revisión detallada de las biopsias prostáticas consideradas benignas, en ocasiones puede mostrar cambios histológicos con potencial maligno limitados a campos aislados, que pueden ser pasadas por alto en la interpretación rutinaria. **Objetivo.** Examinar las alteraciones morfológicas en pacientes con sospecha de carcinoma prostático con diagnóstico de benignidad en biopsias prostáticas por punción. **Material y métodos.** En el periodo 2000-2001 se incluyeron 100 pacientes consecutivos cuya primera biopsia se interpretó como benigna. Las biopsias fueron por sextantes, o sextantes modificadas. Se revisaron las laminillas por dos observadores con el conocimiento del diagnóstico original y éste se aceptó o modificó de acuerdo con los hallazgos encontrados. **Resultados.** La edad varió de 57 a 79 años. Nueve de las 100 biopsias diagnosticadas como benignas revelaron alteraciones histológicas potencialmente malignas que debieron anotarse en el reporte de patología por su posible asociación con carcinoma. Éstas incluyeron cinco biopsias con proliferaciones acinares atípicas, tres con glándulas de aspecto xantomatoso en campos aislados y una con escasas células atípicas en el estroma prostático. En contraste con la población caucásica y afroamericana, la frecuencia de neoplasia intraepitelial prostática en biopsias por punción en nuestra población parece ser muy baja y ninguna de las 100 biopsias mostró esta alteración. Algunas lesiones que simulan carcinoma como la hiperplasia atípica de células basales, la hiperplasia postatrófica y la adenosis fueron reconocidas como benignas, y no hubo ningún resultado falso positivo. **Conclusiones.** Un porcentaje significativo de las biopsias con el diagnóstico original de patología benigna, mostraron en la revisión dirigida lesiones focales que fueron pasadas por alto en la práctica cotidiana, incluidas algunas con potencial maligno. El urólogo debe solicitar una revisión dirigida en búsqueda de lesiones sugestivas de malignidad si los datos clínicos y de laboratorio sugieren fuertemente la posibilidad de carcinoma. En estos casos, los niveles histológicos adicionales, los estudios inmunohistoquímicos y la

studies and more than one observer may increase the frequency of detection of potentially malignant lesions.

Key words. Prostate. False negative results. Prostatic intraepithelial neoplasia. Atypical small acinar proliferation. Needle biopsy.

INTRODUCCIÓN

La mayoría de las revisiones clínicas e histológicas de la biopsia por punción de la próstata se llevan a cabo en pacientes en los que se sospecha o existen neoplasias malignas. En contraste, la revisión dirigida de biopsias sin neoplasias es rara a pesar de que éstas se realizaron por alteraciones en el tacto rectal o elevación de antígeno prostático específico (APE). Estas biopsias representan aproximadamente las dos terceras partes de todas las biopsias practicadas en nuestra institución y la diversidad de cambios histológicos tiene importancia, ya que pueden encontrarse entre ellas lesiones que se asocian frecuentemente con carcinoma. Éstas incluyen la neoplasia intraepitelial prostática de alto grado (NIP), proliferaciones glandulares acinares atípicas (PGA) o ASAP por sus siglas en inglés (Atypical Small Acinar Proliferation), glándulas con aspecto xantomatoso y células atípicas aisladas en el estroma.^{1,2} Adicionalmente la patología benigna de la próstata puede mostrar adenosis, hiperplasia de células basales, prostatitis granulomatosa crónica idiopática, metaplasia escamosa en infartos prostáticos y otras, que pueden ser confundidas con carcinoma.³

MATERIAL Y MÉTODOS

De los archivos del Departamento de Patología del Instituto Nacional de Ciencias Médicas y Nutrición Salvador Zubirán, se obtuvieron en el periodo 2000-2001, 100 biopsias consecutivas de pacientes en los que se había practicado primera biopsia por sextantes o sextantes modificada, con el diagnóstico histológico original de diversas lesiones benignas. Se admitieron cinco pacientes con PGA considerando que ésta es una lesión sospechosa, pero no diagnóstica de malignidad, ya que puede corresponder a zonas de adenosis, atrofia focal o NIP, entre otras. En cada biopsia se obtuvieron de seis a 10 fragmentos de tejido. Las indicaciones para efectuarla incluyeron elevación de antígeno prostático y/o anormalidades en el examen digital rectal incluyendo induración o nódulos sospechosos. Dos casos con antecedentes de carcinoma prostático familiar y elevación de APE, también fueron biopsiados.

revisión por más de un observador podrían incrementar la detección de lesiones potencialmente malignas.

Palabras clave. Próstata. Resultados falsos negativos. Neoplasia intraepitelial de alto grado. Proliferación atípica de acinos pequeños. Biopsia por punción.

La revisión fue hecha en forma conjunta por dos patólogos. En caso de desacuerdo, el caso se resolvió por consenso entre ambos y si el desacuerdo persistía la opinión del patólogo con mayor experiencia en patología prostática (20 años *vs.* tres años), fue la que se consideró como válida. Las laminillas se revisaron con el conocimiento del diagnóstico original y éste se aceptó o modificó de acuerdo con los hallazgos encontrados.

Las lesiones se clasificaron en las siguientes categorías: sin datos patológicos, hiperplasia glandular de la próstata, prostatitis aguda o crónica, atrofia glandular prostática, adenosis prostática, hiperplasia común o atípica de células basales, neoplasia intraepitelial prostática (NIP), de alto y bajo grados (Figura 1), proliferación glandular acinar atípica (PGA), las cuales fueron clasificadas como probablemente malignas y posiblemente benignas de acuerdo con los cambios arquitecturales y citológicos (Figura 2), glándulas aisladas con aspecto xantomatoso (Figura 3), y células atípicas aisladas en el estroma (Figura 4). Los criterios para clasificar las PGA como probablemente benignas o posiblemente malignas incluyeron la presencia o ausencia de un conjunto de hallazgos histológicos que incluyeron patrón infiltrativo, rigidez de las luces glandulares, nucleomegalia, nucléolos aparentes, cristaloides,

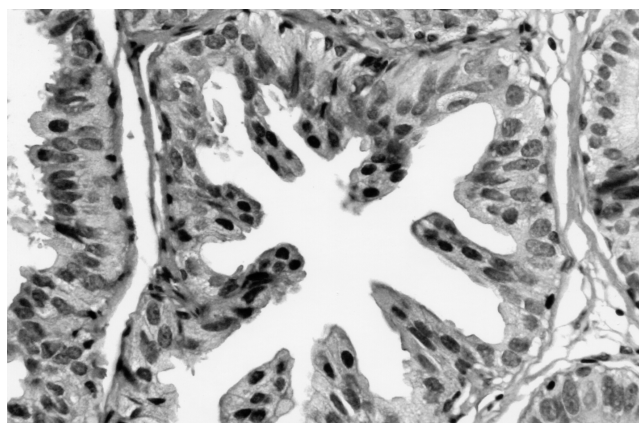


Figura 1. Neoplasia intraepitelial prostática de alto grado. El conducto muestra multiestratificación y células atípicas. La presencia de nucléolos es diagnóstica de NIP de alto grado. Esta lesión parece ser muy rara en biopsias por punción en nuestra población.

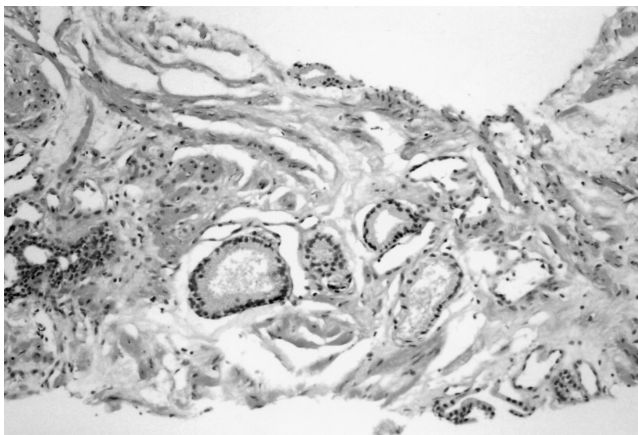


Figura 2. Escasas glándulas con aspecto xantomatoso. A pesar de que no existe atipia, estas glándulas pueden representar la expresión mínima de carcinoma xantomatoso que se caracteriza por núcleos pequeños e hiper cromáticos de aspecto benigno.

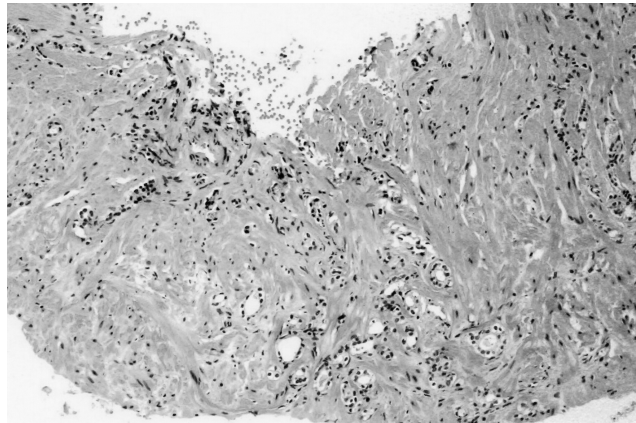


Figura 4. Células atípicas aisladas en el estroma prostático. Estas células pueden corresponder a infiltración focal de carcinoma poco diferenciado y requieren de cortes adicionales y estudio inmunohistoquímico para confirmar su naturaleza epitelial.

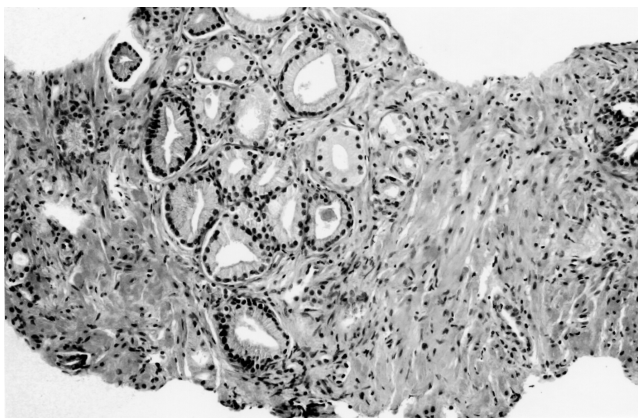


Figura 3. Proliferación glandular acinar atípica, probablemente maligna. Las glándulas son pequeñas, se disponen estrechamente entre sí y muestran luces rígidas. Las células muestran atipia moderada y hay secreciones intraluminales.

citoplasma amfófilo, secreciones intraluminales y otros de menor valor.² Cuando varios de estos datos estuvieron presentes la proliferación se clasificó como probablemente maligna y en caso contrario como posiblemente benigna.

En varias de las biopsias se encontraron con frecuencia diversas lesiones benignas, y en la revisión fueron anotadas aquellas que predominaban, o bien aquellas que mostraran cambios potencialmente asociados a carcinoma y tenían mayor relevancia para el manejo clínico del paciente. Consecuentemente, el diagnóstico se estableció exclusivamente en los hallazgos morfológicos observados en las biopsias.

Las glándulas con cambios xantomatosos se buscaron en esta revisión, ya que recientemente se ha

descrito la variedad xantomatosa de carcinoma prostático. Esta variedad de carcinoma es particularmente difícil de reconocer por la atipia mínima que muestran las glándulas neoplásicas y con frecuencia sus núcleos no muestran nucleomegalia ni nucléolos prominentes a diferencia del carcinoma acinar habitual.⁴⁻⁹ Adicionalmente hemos encontrado casos en los que glándulas con aspecto xantomatoso están presentes en campos aislados o en pequeños grupos, rodeadas por estroma prostático en biopsias que mostraron carcinoma xantomatoso indudable en el mismo fragmento u otros fragmentos de la misma biopsia.

En caso de que existiera duda respecto a la benignidad o malignidad de la proliferación glandular atípica se practicó estudio inmunohistoquímico con queratinas de alto peso molecular (34 beta E12 queratina 903, y/o queratina 5/6, 1:150. Dako Corp. Carpintería, Ca. USA.), para evaluar la presencia o ausencia de células basales. En caso de ser positiva el caso se clasificó como benigno. En caso contrario no se excluyó el diagnóstico de carcinoma, ya que la cantidad de células basales en estas proliferaciones es tan escasa que no es posible excluir que estén presentes en otros niveles.

RESULTADOS

La edad de los pacientes varió de 58 a 79 años. En todos existía incremento de APE que fluctuó de 4.9 a 20 ng/mL, y en 32 se encontraron alteraciones en el tacto rectal que incluyeron induración o nódulos sugestivos de carcinoma. La variedad y frecuencia de

Cuadro 1. Diagnóstico en 100 biopsias prostáticas por punción con diagnóstico original de benignidad.

Hiperplasia nodular y/o prostatitis crónica	82
Atrofia glandular prostática	7
PGA*	5
Neoplasia intraepitelial prostática de bajo grado	3
Hiperplasia atípica de células basales	1
Hiperplasia postatrófica	1
Adenosis prostática	1
Total	100

*: Proliferación glandular atípica. En forma retrospectiva tres se clasificaron como probablemente malignas y dos como posiblemente benignas.

Cuadro 2. Diagnóstico en 100 biopsias prostáticas por punción en el análisis retrospectivo.

Hiperplasia glandular/prostatitis	59
Neoplasia intraepitelial prostática de bajo grado	12
Atrofia glandular prostática	10
PGA probablemente benigna	5*
PGA probablemente maligna	5*
Adenosis prostática	3
Glándulas xantomatosas aisladas	3
Escasas células atípicas en el estroma	1
Hiperplasia atípica de células basales	1
Hiperplasia postatrófica	1
Neoplasia intraepitelial prostática de alto grado	0
Total	100

*: Incluyen las cinco PGA diagnosticadas en el informe original y las cinco encontradas en la revisión retrospectiva.

Cuadro 3. Lesiones prostáticas potencialmente malignas no anotadas en el reporte original.

Proliferación glandular acinar atípica probablemente benigna	3
Proliferación glandular acinar atípica probablemente maligna	2
Glándulas aisladas con citoplasma xantomatoso	3
Células atípicas aisladas en el estroma prostático	1
Total	9

las lesiones histológicas encontradas en el diagnóstico original y en la revisión retrospectiva se muestran en los cuadros 1 y 2, y en el cuadro 3 aquellas que debieron incluirse en el informe original.

En la revisión de las cinco biopsias originalmente diagnosticadas y anotadas en el informe original

como PGA (Cuadro 1) se confirmó este diagnóstico y en ninguna de ellas se anotó si se favorecía que fuesen benignas o malignas. En forma retrospectiva tres de ellas se clasificaron como probablemente malignas y dos como probablemente benignas. Las biopsias subsecuentes en este grupo de pacientes revelaron carcinoma en dos de las tres PGA probablemente malignas, hiperplasia en otra, y las otras dos no habían sido rebiopsiadas al momento de la revisión. Adicionalmente, en el análisis retrospectivo, encontramos otros cinco casos en los que existían PGA en campos histológicos aislados que no fueron anotadas en el diagnóstico original (Cuadro 2); dos de ellas se clasificaron como probablemente malignas y tres como posiblemente benignas. La cantidad de glándulas sospechosas en este último grupo fue menor a los de las PGA que sí fueron diagnosticadas. Se ha sugerido actualizar la información de estos pacientes.

En 94% de los casos hubo acuerdo inicial o por consenso entre ambos observadores en la revisión retrospectiva. Los seis desacuerdos se produjeron en la clasificación de la neoplasia intraepitelial prostática (alto o bajo grado, dos casos), un caso de PGA probablemente benigna *vs.* probablemente maligna, dos biopsias con atrofia y otra con hiperplasia postatrófica.

DISCUSIÓN

La patología de las biopsias benignas de la próstata comprende un grupo heterogéneo de alteraciones que con frecuencia se reducen al diagnóstico de hiperplasia y prostatitis crónica. Sin embargo, muchas de estas biopsias muestran diversas lesiones benignas o proliferaciones glandulares atípicas localizadas a campos aislados que requieren estrecho seguimiento clínico.

Las dos alteraciones que se han considerado de alto riesgo para la demostración ulterior de carcinoma incluyen a la NIP de alto grado y la PGA.^{1,2} La frecuencia de carcinoma en biopsias posteriores al diagnóstico de NIP de alto grado en las series con mayor número de pacientes varía de 23 a 35%.¹ La NIP es un cambio que se observa principalmente en la zona periférica de la glándula y sólo 5 a 15% de los casos se diagnostican en productos de resección transuretral de la próstata aunque algunas biopsias por sextantes pueden dirigirse a la zona de transición y las posibilidades de diagnosticar NIP se incrementan. Por lo anterior, el diagnóstico de NIP en resecciones transuretrales debe ser cuestionado por el urólogo y confirmado en la revisión histológica. La distinción entre NIP de alto y bajo grado no

siempre es sencilla, y el patólogo debe apegarse estrechamente a los criterios descritos en la neoplasia intraepitelial de alto grado para evitar biopsias adicionales u otros procedimientos innecesarios.¹

La NIP de alto grado es más frecuente en hombres afroamericanos, y algo menos en hombres caucásicos,¹⁰⁻¹⁴ aunque algunos autores no han encontrado esta diferencia.¹⁵ La frecuencia de NIP parece estar relacionada con el grupo étnico y la dieta. La información en población mexicana es muy escasa, pero al parecer aquellos sujetos que han emigrado a los Estados Unidos tienen una frecuencia semejante de NIP que los hombres caucásicos.¹⁶ En un trabajo reciente (en revisión), de 486 hombres residentes en nuestro país, encontramos que la frecuencia de neoplasia intraepitelial prostática de alto grado en biopsias fue de 1.02%. Esta frecuencia coincide con lo encontrado por otros patólogos mexicanos, que han revisado el tema. González-Romo en la población de Villahermosa, Tabasco, encontró NIP de alto grado en dos de 207 biopsias por punción (0.4%), y Gómez AM *et al.* la encontraron en una de 80 biopsias (1.2%) (comunicación personal, datos no publicados).

En esta serie no encontramos NIP de alto grado. Esta ausencia aparente de NIP de alto grado podría relacionarse con nuestro grupo étnico, pero también con los criterios histológicos empleados y la calidad de los cortes histológicos. La neoplasia intraepitelial de bajo grado, a diferencia de la de alto grado, no representa un hallazgo histológico de importancia y la frecuencia de detección de carcinoma prostático en biopsias subsecuentes es similar a la de los pacientes con APE persistentemente elevados sin NIP de bajo grado.¹

En contraste, la frecuencia de PGA fue relativamente común y se encontraron 10 biopsias en total con esta lesión, cinco de las cuales fueron anotadas en el informe original y cinco más que fueron identificadas en la revisión retrospectiva. El porcentaje de biopsias subsecuentes con carcinoma en pacientes con PGA de alto grado ha variado de 21 a 57% en las series más numerosas.^{2,17,18} En esta serie dos de tres pacientes con diagnóstico original de PGA probablemente maligna revelaron carcinoma en la biopsia subsecuente y uno hiperplasia, mientras que otros dos no habían sido rebiopsiados. Las PGA deben clasificarse como probablemente benignas o posiblemente malignas, ya que estas últimas representan un grupo de muy alto riesgo para documentar carcinoma en biopsias posteriores. En estos casos se debe practicar una biopsia subsecuente a los tres o seis meses en pacientes que tengan 75 años o menos o bien una esperanza de vida mayor a diez años.

Las proliferaciones glandulares acinares atípicas pueden corresponder a zonas focales de carcinoma;^{2,18} sin embargo, si no existen criterios arquitecturales y citológicos convincentes de malignidad, la lesión debe clasificarse como PGA. En ciertos casos el número de glándulas puede ser suficiente para sospechar carcinoma por su aspecto infiltrativo; sin embargo, si la infiltración es focal y las alteraciones nucleares y nucleolares son poco aparentes, el diagnóstico de carcinoma debe reconsiderarse, ya que otras proliferaciones como la adenosis, la atrofia y la hiperplasia de células basales pueden mostrar aspecto infiltrativo focal y alteraciones nucleares semejantes a los del carcinoma.¹⁷⁻²² Los resultados falsos positivos pueden conducir a procedimientos quirúrgicos agresivos o radioterapia que se asocian con una considerable morbilidad además de las implicaciones legales que tiene un error diagnóstico de esta magnitud. En estos casos la demostración de células basales con queratinas de alto peso molecular como las ya mencionadas es de gran utilidad.^{19,20} En contraste, la negatividad no siempre es concluyente de un proceso maligno, ya que el área sospechosa puede estar formada por menos de cinco o diez glándulas y las células basales pueden no hacerse aparentes, además de que con frecuencia en los niveles adicionales el área en cuestión se pierde parcial o totalmente.

Las implicaciones que tiene la presencia de glándulas xantomatosas aisladas o en pequeños grupos es desconocida y si representan o no la expresión mínima de un carcinoma xantomatoso, está aún por definirse, ya que también se han descrito glándulas xantomatosas reactivas en biopsias por punción.⁴ En cualquier caso, su presencia requiere de un estudio detallado que incluye niveles adicionales y/o estudios inmunohistoquímicos. El diagnóstico temprano de esta variedad de carcinoma es particularmente importante, ya que se ha reportado un comportamiento inusualmente agresivo y muchos de ellos infiltran el borde quirúrgico o ya se han diseminado al momento del diagnóstico.⁹ Esta neoplasia parece ser relativamente frecuente en nuestra población y hemos encontrado en los últimos años varios casos de carcinoma xantomatoso, mientras que en centros de concentración de patología prostática norteamericanos y europeos^{6,8} se informan reportes aislados o series pequeñas⁹ y algunos autores la consideran una neoplasia excepcional.⁸ Los estudios con mayor número de casos como el realizado por Nelson y Epstein son resultado de la concentración de casos vistos en consulta.⁶

El único caso con células atípicas aisladas en el estroma no fue informado en el reporte histológico original y requería de cortes adicionales para descartar carcinoma. Se ha encontrado que una tercera parte de las PGA u otras lesiones focales sospechosas pueden resolverse al realizarse niveles adicionales múltiples.²³ Estas células pueden corresponder a infiltración mínima por carcinomas poco diferenciados, células epiteliales con regeneración atípica o células mesenquimatosas con cambios degenerativos. Si el estudio inmunohistoquímico revela que son epiteliales, las posibilidades de infiltración focal por carcinoma se incrementan.

En conclusión, la información de mayor importancia fue encontrar que nueve de las 100 biopsias mostraron lesiones que se han asociado con carcinoma prostático y requerían de un estudio más detallado. El diagnóstico histológico de benignidad en las biopsias de pacientes en que la información clínica sugiere fuertemente la presencia de una neoplasia, debe establecerse luego de la búsqueda minuciosa de lesiones sugestivas de malignidad que pueden ser pasadas por alto en la práctica diaria. Estos casos requieren de niveles histológicos adicionales a los realizados rutinariamente y en ocasiones del análisis por más de un observador. Adicionalmente, urólogos y patólogos deben establecer una estrecha comunicación e intercambiar toda la información disponible. En caso contrario el paciente muy probablemente recibirá un seguimiento semejante al de los pacientes con enfermedad prostática benigna.

REFERENCIAS

1. Bostwick DG, Quian J. High-grade prostatic intraepithelial neoplasia. *Mod Pathol* 2004; 17: 360-79.
2. Prostate biopsy interpretation. Third edition. Biopsy Interpretation Series. Epstein JI, Ximing JY. Lippincott, Williams & Wilkins; 2002.
3. Srigley JR. Benign mimickers of prostatic adenocarcinoma. *Mod Pathol* 2004; 17: 328-48.
4. Bignardi P. Prostatic carcinoma of xanthomatous type and metaplasia of similar type in the prostate. *Arch de Vecchi Anat Patol* 1961; 35: 645-61.
5. Schindler S, Usman NI, Yoko H. Foamy gland carcinoma. *Am J Surg Pathol* 1997; 21: 616-18.
6. Nelson RS, Epstein JI. Prostatic carcinoma with abundant xanthomatous cytoplasm. *Am J Surg Pathol* 1996; 20: 419-26.
7. Berman DM, Yang J, Epstein JI. Foamy gland high-grade prostatic intraepithelial neoplasia. *Am J Surg Pathol* 2000; 24: 140-4.
8. Llarena IR, Lecumberri CD, Padilla NJ, Crespo AV. Foamy carcinoma of the prostate. *Arch Esp Urol* 2003; 56: 833-5.
9. Tran TT, Segupta E, Yang XJ. Prostatic foamy gland carcinoma with aggressive behavior: clinicopathologic, immunohistochemical, and ultra structural analysis. *Am J Surg Pathol* 2001; 25: 618-23.
10. Sakr WA, Grignon DJ, Haas GP, Heilburn LK, Pontes JE, Crisman JD. Age and racial distribution of prostatic intraepithelial neoplasia. *Eur Urol* 1996; 30: 138-44.
11. Prostate cancer in the African American: is this a different disease? *Semin Urol Oncol* 1998; 16: 221-6.
12. Sakr WA, Grignon DJ, Haas GP. Pathology of premalignant lesions and carcinoma of the prostate in African-American men. *Semin Urol Oncol* 1998; 16: 214-20.
13. Shirley SE, Escoffery CT, L.A. Clinicopathological features of prostate cancer in Jamaican men. *BJU Int* 2002; 89: 390-6.
14. Algaba F. Evolution of isolated high-grade prostate intraepithelial neoplasia in a Mediterranean patient population. *Eur Urol* 1999; 35: 496-7.
15. Carver BS, Bozeman CB, Simoneaux WJ, Venable DD, et al. Race is not a predictor of prostate cancer detection on repeat prostate biopsy. *J Urol* 2004; 172: 1853-5.
16. Lam JS, Desasai M, Mansukhani MM, Benson MC, Goluboff ET. Is Hispanic race an independent risk factor for pathological stage in patients undergoing radical prostatectomy? *J Urol* 2003; 170: 2288-91.
17. Whiteman HR. Atypical small acinar proliferations. *Hum Pathol* 1999; 30: 1403-4.
18. Helpap B. Suspicious acinar proliferations of the prostate. *Verh Dtsch Ges Pathol* 1999; 83: 162-7.
19. Helpap B. Differential diagnosis of glandular proliferations in the prostate. A conventional and immunohistochemical approach. *Virchows Arch* 1998; 433: 397-405.
20. Helpap B, Kollerman J. Limiting the diagnosis of atypical small glandular proliferations in needle biopsies of the prostate by the use of immunohistochemistry. *J Pathol* 2001; 193: 350-3.
21. Epstein JI. Adenosis (atypical adenomatous hyperplasia): histopathology and relationship to carcinoma. *Pathol Res Pract* 1995; 191: 888-98.
22. Gaudin PB, Epstein JI. Adenosis of the prostate. Histologic features in needle biopsy specimens. *Am J Surg Pathol* 1995; 19: 737-47.
23. Arista-Nasr J, Keirns C. The focus of "atypical glands, suspicious for malignancy" in prostatic needle biopsy specimens. *Am J Clin Pathol* 1998; 110: 408-9.

Reimpresos:

Dr. Julián Arista-Nasr

Departamento de Patología
Instituto Nacional de Ciencias Médicas y Nutrición
Salvador Zubirán
Vasco de Quiroga No. 15, Tlalpan
14000, México, D.F.
Tel.: (+52-5) 5487-0900, Exts. 2186 y 2184
Correo electrónico: pipa5@hotmail.com

Recibido el 9 de agosto de 2005.
Aceptado el 1 de diciembre de 2005.