

Neoplasias endocrinas del estómago

Arturo Ángeles-Ángeles*

* Departamento de Patología. Instituto Nacional de Ciencias Médicas y Nutrición Salvador Zubirán.

RESUMEN CLÍNICO

Mujer de 33 años de edad.

- **Antecedentes de importancia.** Anemia desde ocho años antes tratada irregularmente con hierro oral.
- **Padecimiento actual.** Lo inició cuatro meses antes de su ingreso con dolor cólico en hemiabdomen izquierdo, meteorismo, plenitud posprandial y evacuaciones melénicas. Una serie esófago-gastro-duodenal realizada fuera del Instituto fue sugerente de úlcera péptica. Recibió tratamiento con cimetidina con mejoría de los síntomas. La exploración física general fue irrelevante.
- **Exámenes de laboratorio.** Anemia hipocrómica con Hb de 10.2 dos determinaciones de gastrina fueron de 285 y 360 (normal 20 a 100 ng/mL). Una panendoscopia alta mostró múltiples pólipos en cuerpo y fondo gástricos de los que se tomaron biopsias. Los diagnósticos histológicos fueron gastritis atrófica con metaplasia intestinal y microcarcinoides gástricos.
- **Se realizó gastrectomía total.** En el estómago se encontraron numerosas lesiones polipoides en cuerpo y fondo que correspondieron a microcarcinoides y a hiperplasia de células endocrinas. En el antro se documentó hiperplasia de células G. En la mucosa localizada entre los pólipos había gastritis atrófica intensa con metaplasia intestinal completa.

La evolución de la paciente fue satisfactoria y se encuentra asintomática desde el punto de vista digestivo 11 años después.

Comentario al caso

A juzgar por el grado de atrofia de la mucosa gástrica, con seguridad el padecimiento de esta paciente

se inició mucho tiempo atrás. No se realizaron determinaciones de anticuerpos anticélulas parietales, pero dado que el tipo de anemia era hipocrómica y no megaloblástica, la posibilidad de anemia perniciosa es remota. Es más probable que la paciente haya tenido una gastritis por *Helicobacter pylori* (*H. pylori*) que, de acuerdo con la historia natural de esta enfermedad, se inicia como una gastritis superficial que con el tiempo evoluciona a gastritis atrófica; ésta se asocia con metaplasia intestinal. Como consecuencia de la atrofia de la mucosa se produce hipoacididad gástrica; la disminución de la acidez es el mejor estímulo para que las células G del antro incrementen la secreción de gastrina. Esta hormona, además de estimular a las células parietales para que produzcan ácido clorhídrico, tiene efecto trófico sobre las células endocrinas de tipo ECL del cuerpo y fondo gástricos. Inicialmente se produce hiperplasia de células ECL y posteriormente neoplasias que corresponden a carcinoides.

El caso que se presenta muestra todas las lesiones que ocurren en la evolución de esta condición patológica. Gastritis atrófica con metaplasia intestinal, hiperplasia de células G e hiperplasia y microcarcinoides en cuerpo y fondo gástricos. En los párrafos siguientes se amplía esta explicación.

INTRODUCCIÓN

En el tubo digestivo se ha descrito gran variedad de células endocrinas que sintetizan y excretan diversas hormonas con funciones digestivas específicas. De hecho, se considera en la actualidad que a lo largo del tubo digestivo hay mayor número y más diversidad de células endocrinas que en algunos órganos endocrinos propiamente dichos como la hipófisis, la tiroides y las glándulas suprarrenales.

Las células endocrinas del tubo digestivo forman parte del llamado sistema celular APUD (por sus siglas en inglés: *amine precursor uptake and decarboxilation*). Las células que conforman este sistema se caracterizan por su capacidad para captar precursores de aminas y transformarlas en sustancias hormonalmente activas a través de un proceso de descarboxilación.

En el cuadro 1 se listan las células endocrinas descritas, la localización y el producto hormonal secretorio.¹⁻⁴ Como puede observarse, algunas de ellas tienen localización bien definida en tanto que otras se encuentran difusamente distribuidas a lo largo del tubo digestivo. Se ha descrito además producción de otras sustancias como hormona del crecimiento, hormona liberadora de tirotropina, péptido liberador de gastrina y péptido intestinal vasoactivo, algunas probablemente producidas por fibras y ganglios nerviosos.²

En el estómago las dos principales células endocrinas son las G, ubicadas en el antro y productoras de gastrina, y las células ECL (por sus siglas en inglés: *enterochromaffin-like*), localizadas en el cuerpo y fondo, productoras principalmente de histamina.¹ Existen también células D secretoras de somatostatina y en mucha menor proporción células EC, D, DI, P y X. En teoría, de cada una de estas células se pueden originar hiperplasias y neoplasias.

GENERALIDADES SOBRE NEOPLASIAS ENDOCRINAS DEL ESTÓMAGO

Las neoplasias endocrinas de tubo digestivo, de acuerdo con series que reúnen gran número de casos, se presentan en orden de frecuencia en intestino

delgado, apéndice cecal, colon, estómago y esófago.⁵ Hace algunos años las publicaciones referían que la incidencia de carcinoides gástricos era de 0.002 a 0.1 por 100,000 habitantes y constituían de 2 a 3% de los tumores endocrinos gastrointestinales.⁵

En años recientes, con la realización rutinaria de biopsias endoscópicas y con el uso frecuente de medicamentos que inhiben la secreción gástrica, aunado a la utilización de tinciones inmunohistoquímicas en el estudio morfológico de estas lesiones, la frecuencia se ha elevado hasta alcanzar cifras de entre 11 y 41% del total de carcinoides gastrointestinales.⁶ En nuestra institución son más frecuentes las neoplasias endocrinas del estómago (alrededor de la tercera parte) que las del apéndice cecal e íleon terminal. A ello probablemente contribuya que en este hospital se estudia un número grande de pacientes con gastritis atrófica y a que se realizan proporcionalmente pocas apendicectomías (como es bien sabido, buen número de carcinoides apendiculares son hallazgos en apéndices extirpados por apendicitis).⁵

Desde el punto de vista de la célula de origen, en el estómago han sido bien caracterizadas las neoplasias de células G llamadas también gastrinomas, localizadas en el antro, y las neoplasias de diversas células endocrinas, principalmente células ECL, denominadas genéricamente tumores neuroendocrinos, localizadas sobre todo en el cuerpo y fondo.^{1,3,4} Discutiremos en primer término los tumores neuroendocrinos y posteriormente los gastrinomas.

Tumores neuroendocrinos gástricos

En años recientes se ha propuesto dividirlos en tres grupos principales:^{7,8}

Cuadro 1. Células endocrinas del tubo digestivo y sus productos.

Célula	Localización	Producto secretorio
G	Antro y duodeno	Gastrina
ECL	Cuerpo y fondo	Histamina
D	Estómago e intestinos	Somatostatina
DI	Estómago e intestinos	Desconocida
EC	Estómago e intestinos	Serotonina, motilina, sustancia P
P	Estómago e intestino delgado	GRP?
X	Estómago	Desconocido
I	Duodeno y yeyuno	Colecitoquinina
K	Duodeno y yeyuno	GIP
S	Duodeno y yeyuno	Secretina
PP	Duodeno	Polipéptido pancreático
L	Intestinos	Enteroglucagón, péptido YY
N	Intestinos	Neurotensina
M	Yeyuno	Motilina
TG	Duodeno	Tetragastrina

1. Carcinoides bien diferenciados
2. Carcinomas neuroendocrinos
3. Carcinomas de células pequeñas

- **Carcinoides bien diferenciados.** Son las neoplasias endocrinas más frecuentes del estómago y en general son de bajo potencial maligno. Rindi y cols., con base en las características clínico-patológicas de una serie grande de casos, los dividen a su vez en tres grupos bien definidos:⁹

1. Asociados con gastritis atrófica.
2. Asociados con síndromes de neoplasias endocrinas múltiples (NEM).
3. Esporádicos.

De estas tres variantes, la asociada con gastritis atrófica es la más frecuente (74%), la asociada con NEM representa 6% y las formas esporádicas alrededor de 13%.⁸ Los dos grupos principales son entonces los asociados con gastritis atrófica y los esporádicos. Existen diferencias importantes en estos dos grupos que a continuación se describen:

- **Carcinoides asociados con gastritis atrófica.** La gastritis atrófica puede estar condicionada por anemia perniciosa o estar asociada con infección por *Helicobacter pylori* (*H. pylori*). En el primer caso, los anticuerpos anticélulas parietales producen destrucción y atrofia de la mucosa oxíntica y, en el segundo, la gastritis asociada con *H. pylori* puede llevar, después de tiempo prolongado, a atrofia gástrica. La consecuente hipoclorhidria, con disminución del pH del contenido gástrico es un estímulo para que las células G del antro aumenten la secreción de gastrina; esta última, además de estimular a las células parietales para que incrementen la producción de ácido, tiene efecto trófico sobre las células ECL del cuerpo y del fondo gástricos. Si el estímulo persiste tiempo prolongado, se produce hiperplasia de células G, hipergastrinemia e hiperplasia de células ECL, lo que puede conducir, después de largo tiempo a tumores de células ECL o carcinoides. De hecho, en ratas con hipergastrinemia inducida farmacológicamente, se desarrollan múltiples carcinoides en cuerpo y fondo.¹⁰ Los tumores en estas condiciones son usualmente múltiples y están asociados tanto a hiperplasia de células G del antro como a hiperplasia de células ECL del cuerpo y fondo. Son de muy lenta evolución, de muy baja potencialidad

maligna y remiten con la antrectomía, pues en esta forma se elimina la fuente de gastrina.¹¹⁻¹³

En los raros casos descritos con metástasis, éstas están confinadas a los ganglios linfáticos regionales y al hígado, pero incluso en estos casos la evolución clínica es muy lenta y los pacientes no fallecen a consecuencia del tumor (Figura 1).

Al considerar la alta frecuencia de gastritis atrófica, se espera una mayor frecuencia de carcinoides gástricos. Deben existir entonces otros factores que, en un sustrato genético apropiado, contribuyan al desarrollo de estas neoplasias. Al igual que en los casos asociados con NEM, se ha descrito pérdida de la heterocigidad 11q13 en algunos casos.¹⁴

En Japón se ha descrito recientemente una serie de pacientes con tumores endocrinos múltiples del estómago en pacientes sin gastritis atrófica y con una fuerte asociación con *H. pylori*. En ellos se ha demostrado incremento en la producción de gastrina condicionada por una disminución en la producción de somatostatina.¹⁵ Por otra parte, hay evidencias experimentales que relacionan la infección por *H. pylori* con neoplasias endocrinas en gerbos.¹⁶ Desde el punto de vista morfológico, uno de los problemas a los que se enfrenta el patólogo

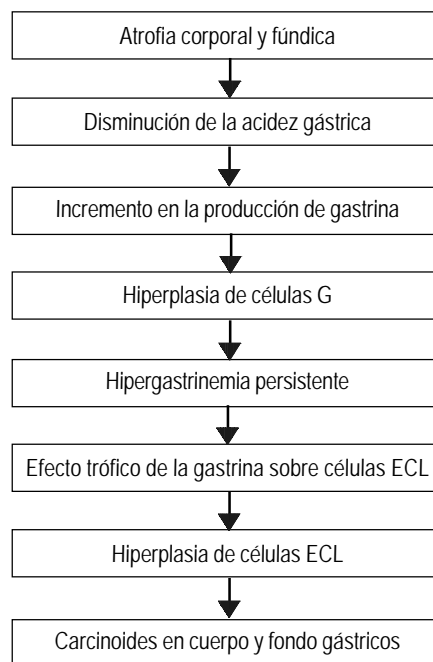


Figura 1. Secuencia carcinogénica.

es a la distinción entre microcarcinoides e hiperplasia de células endocrinas. No existe acuerdo unánime sobre los parámetros morfológicos que permiten tal distinción e incluso algunos autores, con los que estamos de acuerdo, consideran que se trata de la misma lesión en distinta etapa evolutiva, esto es, que las lesiones se inician como hiperplasia simple de células endocrinas y de ahí evolucionan a hiperplasia lineal, hiperplasia micronodular, hiperplasia adenomatoide, microcarcinoides y finalmente a carcinoides invasores.^{12,13} Desde el punto de vista práctico, se ha considerado que si la lesión mide menos de 0.5 cm debe llamarse hiperplasia y si mide más de 0.5 cm debe denominarse carcinóide.¹⁷

- **Carcinoides esporádicos.** En contraste con los anteriores, los carcinoides esporádicos son habitualmente únicos, no se asocian con hiperplasias endocrinas ni con atrofia gástrica, son biológicamente más agresivos (aunque siguen siendo neoplasias de bajo grado de malignidad) y no remiten con antrectomía. Como puede observarse, esta variante de carcinóide comparte más características con los adenocarcinomas y los carcinomas neuroendocrinos que con los carcinoides asociados con gastritis atrófica.⁶

Desde el punto de vista morfológico son tumores subepiteliales e histológicamente muestran la morfología clásica de los carcinoides derivados del intestino anterior; esto es, forman trabéculas, festones o nidos separados por bandas delgadas de tejido conectivo ricamente vascularizado.^{2,3,7} Son positivos con cromogranina A y son productores de histamina, aunque no es raro que muestren células productoras de serotonina y ocasionalmente de glucagón, polipéptido pancreático, somatostatina, péptido intestinal vasoactivo, colecistoquinina y gastrina. Hay también casos informados de producción ectópica de ACTH.

En general los pacientes no cursan con manifestaciones endocrinas, aunque algunas veces pueden presentar un síndrome similar a carcinóide, atribuido a la producción de hidroxitriptófano e histamina más que a serotonina.

- **Carcinoides asociados con NEM.** Se asocian con la variante de NEM 1. Son similares a los asociados con gastritis atrófica, es decir, son múltiples y se asocian con hiperplasias endocrinas, pero a diferencia de éstos, cursan con gastropatía hipertrófica. Como ya se men-

cionó, muestran pérdida de la heterocigocidad 11q13.¹⁴ Algunas series han informado mayor agresividad que la que muestran los carcinoides asociados con gastritis atrófica.¹⁸

- **Carcinomas neuroendocrinos.** Son neoplasias poco diferenciadas, con comportamiento similar a los adenocarcinomas gástricos. Desde el punto de vista morfológico se confunden también con adenocarcinomas poco diferenciados y son indispensables las tinciones histoquímicas para mucinas y las tinciones inmunohistoquímicas con marcadores endocrinos para precisar el diagnóstico.^{19,20}

Los carcinomas neuroendocrinos pueden ser puros o estar asociados con neoplasias exocrinas. A estos últimos se les ha denominado tumores mixtos o compuestos cuando los dos tipos de células están mezclados formando un solo tumor, o tumores de colisión cuando en su origen las dos neoplasias estaban separadas y hubo confluencia posterior. Cuando las células neoplásicas muestran características de ambas líneas celulares (producción de moco y gránulos neurosecretores en la misma célula) se les denomina tumores anficrinos.²¹

Debido a que es frecuente que los adenocarcinomas gástricos, cuando se usan tinciones inmunohistoquímicas, muestren algunas células endocrinas o que tumores endocrinos muestren de manera focal áreas de adenocarcinoma, se ha propuesto, de manera un tanto arbitraria, que para que se llamen tumores mixtos debe existir un mínimo de un tercio de cada una de las neoplasias.²¹ En los adenocarcinomas el pronóstico no varía si tienen o carecen de algunas células endocrinas. En los tumores mixtos el pronóstico está dado por la neoplasia de mayor agresividad biológica.

- **Carcinomas de células pequeñas.** Son neoplasias muy raras en el estómago. Representan la forma menos diferenciada de tumores endocrinos y la más agresiva, con características semejantes a los carcinomas de células pequeñas del pulmón. Algunos autores no los incluyen en el grupo de las neoplasias endocrinas. Su morfología es idéntica a los carcinomas de células pequeñas de otras localizaciones y debe hacerse diagnóstico diferencial, por medio de tinciones inmunohistoquímicas, con linfomas y adenocarcinomas poco diferenciados.²² Ocasionalmente se encuentra mezcla de adenocarcinomas poco diferenciados y carcinomas de células pequeñas.

Gastrinomas

En el estómago, estos tumores son muy raros y son análogos a los descritos en el páncreas y en el duodeno. En la serie de Rindi, por ejemplo, de 55 tumores endocrinos gástricos sólo uno estuvo formado por células G.⁹ El diagnóstico puede establecerse a través de una biopsia endoscópica de antro. La morfología usualmente corresponde al patrón organoide de un tumor endocrino clásico; esto es, está formado por nidos celulares separados por bandas delgadas de tejido conectivo vascularizado; el mejor marcador genérico es la cromogranina A; obligadamente para el diagnóstico preciso se requiere el uso de anticuerpos contra gastrina. El cuadro clínico, independientemente del sitio del tumor, es el mismo y corresponde a un síndrome de Zollinger-Ellison. En ausencia de un tumor detectable, debe hacerse diagnóstico diferencial entre hiperplasia de células G y gastrinoma; esta distinción se hace fundamentalmente con exámenes de laboratorio realizados en condiciones basales y con pruebas de estimulación.

COMENTARIO FINAL

El estudio de las lesiones endocrinas del estómago requiere necesariamente de técnicas inmunohistoquímicas con los anticuerpos adecuados. Las hiperplasias endocrinas no son visibles con la tinción convencional de hematoxilina-eosina, por lo que, cuando existe sospecha clínica de estas condiciones patológicas, debe darse la información al patólogo para que éste realice dirigidamente el estudio.

PREGUNTAS Y RESPUESTAS

Dr. Ignacio Guerrero Hernández (residente de 4o. año de Medicina Interna del INCMNSZ). ¿Puede existir la asociación de uso de inhibidores de la bomba de protones con la aparición de tumores neuroendocrinos del estómago?

Dr. Ángeles. Sí. Experimentalmente se han logrado producir carcinoides con dosis altas de inhibidores de bomba de protones. En humanos se ha demostrado hiperplasia endocrina, lo que se ha explicado por las dosis bajas que se usan, pero en teoría, dosis altas o por tiempos prolongados pueden producir tumores. De hecho, se postula que uno de los factores que ha contribuido al incremento de neoplasias endocrinas del estómago es el uso prolongado y a veces indiscriminado de inhibidores de la bomba de protones. El mecanismo es el siguiente: la disminución de la acidez gástrica por el uso de es-

tos medicamentos induce incremento en la producción de gastrina por las células G del antro que a su vez sobreestimula a las células ECL del cuerpo y fondo. Después de un periodo prolongado, se produce hiperplasia de células ECL y posteriormente microcarcinoides en cuerpo y fondo. Quizá a estas lesiones debiera llamárseles hiperplasias endocrinas y no microcarcinoides; la razón es que además de que son de muy larga evolución y prácticamente no infiltran más allá de la submucosa ni dan metástasis, involucran al bloquear la producción de gastrina o realizar antrectomía.

Dr. Gerardo Gamba Ayala (Unidad de Fisiología Molecular, INCMNSZ e Instituto de Investigaciones Biomédicas, UNAM). ¿Se ha propuesto algún mecanismo de transformación maligna de las células gástricas por la gastrina?

Dr. Ángeles. Sí, se han postulado varios mecanismos. La gastrina, además de estimular a las células parietales para la producción de ácido, tiene efecto trófico sobre las células ECL del cuerpo y fondo. Se sabe que tanto las células ECL como las células parietales tienen receptores de membrana para gastrina. La gastrina, una vez que se une a estas células estimula la síntesis proteica y de ácidos nucleicos, induciendo mayor actividad mitótica. Se ha demostrado también que induce la secreción de factor de crecimiento epidérmico y en las variantes agresivas de neoplasias endocrinas, es responsable de mutaciones del gen p53.

Dr. José de Jesús Villalobos (Médico Emérito del Departamento de Gastroenterología, INCMNSZ). En los pacientes con gastrinoma que son tratados con inhibidores de la bomba de protones ¿se pueden presentar tumores neuroendocrinos del estómago?

Dr. Ángeles. En teoría sí. Los inhibidores de la bomba de protones inhiben la acidez gástrica provocada por la hipergastrinemia y por tiempo prolongado pueden inducir hiperplasia de células G. Es bien conocido que cuando se suspende el medicamento, debido a la proliferación endocrina, puede producirse un fenómeno de "rebote" con hipergastrinemia aún más acentuada.

Dr. Rafael Valdez Ortiz (Residente de 4o. año de Medicina Interna del INCMNSZ). ¿Estaría indicada la antrectomía en todos los pacientes en los que se encuentran células enterocromafines en el antro?

Dr. Ángeles. No. Las células enterocromafines son normales en el antro, con franco predominio de las células G y en menor proporción células D pro-

ductoras de somatostatina. Cuando proliferan las células G (hiperplasia) hay hipergastrinemia, con incremento en la acidez, lo que puede producir incluso síndrome de Zollinger-Ellison. Los inhibidores de la acidez gástrica generalmente pueden controlar el cuadro. Cuando éste es refractario debe considerarse la antrectomía.

Dr. Jorge Hernández Calleros (Jefe de Residentes de Medicina Interna, INCMNSZ). Estos tumores se han asociado a infección por *Helicobacter pylori* y el tratamiento para éste incluye inhibidores de la bomba de protones. ¿Se ha asociado después del tratamiento con estos medicamentos en estos casos, la aparición de tumores neuroendocrinos?

Dr. Ángeles. Como se ha mencionado, hay una relación causal entre omeprazol e hiperplasias endocrinas; sin embargo, no hay informes de casos que desarrollen neoplasias endocrinas consecutivas al tratamiento con omeprazol administrado para la gastritis por *H. pylori*, probablemente debido a que las dosis que se usan son bajas y por tiempo no muy prolongado.

REFERENCIAS

1. Lechago J. Avances en la patología endocrina del tracto digestivo. *Patología* 1994; 32: 255-67.
2. Lassman CR, Lewin KJ. Gut endocrine system. In: Henson DE, Albores-Saavedra J. Pathology of incipient neoplasia. 3rd Ed. New York: Oxford University Press; 2000, p. 694-711.
3. Lewin KJ, Appelman HD. Tumors of the esophagus and stomach. Atlas of tumor pathology. 3rd Series. Washington, D.C.: AFIP; 1996, p. 321-52.
4. Lewin KJ. The endocrine cells of the gastrointestinal tract. The normal endocrine cells and their hyperplasias. *Pathol Annu* 1986; 21(1): 1-27.
5. Godwin JD. Carcinoid tumors. An analysis of 2837 cases. *Cancer* 1975; 38: 560-9.
6. Sjoblom SM. Clinical presentation and prognosis of gastrointestinal carcinoid tumors. *Scand J Gastroenterol* 1988; 23: 779-87.
7. Ángeles AA. Hiperplasias y neoplasias endocrinas del estómago. En: Ángeles AA. Biopsia endoscópica de tubo digestivo. México: Ángeles Editores; 2002. P. 116-27.
8. Cappella C, Solcia E, Sobin LH, Arnold E. Endocrine tumors of the stomach. In: Hamilton SR, Aaltonen LA. WHO Classification of Tumours: Pathology & Genetics. Tumours of the Digestive System. Lyon: IARC Press; 2000, p. 53-7.
9. Rindi G, Ombretta L, Cornaggia M, Capello C, Solcia E. Three subtypes of gastric argyrophil carcinoid and the gastric neuroendocrine carcinoma: a clinicopathologic study. *Gastroenterology* 1993; 104: 994-1006.
10. Larsson H, Carlsson E, Mattson H, et al. Plasma gastrin and gastric enterochromaffine-like cell activation and proliferation. Studies with omeprazole and ranitidine in intact and antrectomized rats. *Gastroenterology* 1986; 90: 391-9.
11. Solcia E, Bordi C, Cappella C, Creutzfeld W, Dayal D, Dayan AD, Falkmer S, Grimelius L, Havu N. Histopathological classification of nonantral gastric endocrine growths in man. *Digestion* 1988; 41: 185-200.
12. Müller J, Kirchner T, Müller-Hermelink HK. Gastric endocrine cell hyperplasia and carcinoid tumors in atrophic gastritis type A. *Am J Surg Pathol* 1987; 11: 909-17.
13. Borch K. Atrophic gastritis and gastric carcinoid tumors. *Ann Int Med* 1989; 21: 291-7.
14. D'adda T, Keller G, Bordi C, Hofler H. Loss of heterozygosity in 11q13-14 regions in gastric neuroendocrine tumors not associated with multiple endocrine neoplasia type I syndrome. *Lab Invest* 1999; 79: 671-7.
15. Sato Y. Gastric carcinoid tumors without autoimmune gastritis in Japan: A relationship with *Helicobacter pylori* infection. *Dig Dis Science* 2002; 47: 579-85.
16. Kagawa Y. Enterochromaffin-like cell tumor induced by *Helicobacter pylori* infection in Mongolian gerbils. *Helicobacter* 2002; 7: 390-7.
17. Capella C, Heitz PU, Höfler H, Solcia E, Klöppel G. Revised classification of neuroendocrine tumors of the lung, pancreas and gut. *Virchows Archiv* 1995; 425: 547-60.
18. Bordi C, Falchetti A, Azzoni C, D'Adda T, Canavese G, Guariglia A, Santini D, Tomassetti P, Brandi ML. Aggressive forms of gastric neuroendocrine tumors in multiple endocrine neoplasia type I. *Am J Surg Pathol* 1997; 21: 1075-82.
19. Rindi G, Bordi C, Rappel S, La Rosa S, Stolte M, Solcia E. Gastric carcinoids and neuroendocrine carcinomas: pathogenesis, pathology, and behavior. *World J Surg* 1996; 20: 168-72.
20. Rappel S, Altendorf-Hofmann, Stolte M. Prognosis of gastric carcinoid tumors. *Digestion* 1995; 56: 455-62.
21. Yang GCH, Rotterdam H. (Mixed) composite glandular-endocrine cell carcinoma of the stomach. *Am J Surg Pathol* 1991; 15:592-8.
22. Hussein AM, Otrakji CL, Husein BT. Small cell carcinoma of the stomach. Case report and review of the literature. *Dig Dis Sci* 1990; 35: 513-18.

Reimpresos:

Dr. Arturo Ángeles-Ángeles

Departamento de Patología.

Instituto Nacional de Ciencias Médicas y Nutrición

Salvador Zubirán,

Vasco de Quiroga No. 15, Tlalpan.

Col. Sección XVI

14080, México, D.F.

Correo electrónico: angelar@avantel.net

Recibido el 25 de junio de 2004.

Aceptado el 15 febrero de 2005