



# Mediastinitis necrosante descendente. Experiencia de un centro de referencia durante 16 años

## Descending necrotizing mediastinitis. A 16 years experience from a referral center

Luis Iván Waldo-Hernández,\* José Pablo Rueda-Villalpando,\*  
Marco Antonio Cruz-López,\* Juan Carlos Vázquez-Minero\*

\* Instituto Nacional de Enfermedades Respiratorias Ismael Cosío Villegas. Ciudad de México, México.

**RESUMEN. Introducción:** la mediastinitis necrosante descendente se refiere a las infecciones mediastínicas que se originan en la región orofaríngea y cervicofacial que se diseminan a través de los planos profundos de las fascias cervicales hacia el mediastino. La falla orgánica múltiple y la alta mortalidad están relacionadas con el retraso en el diagnóstico y tratamiento médico-quirúrgico. El tratamiento quirúrgico sigue siendo controvertido, con soportes que van desde el drenaje cervical aislado hasta el drenaje cervical y la toracotomía y/o esternotomía media. **Objetivo:** conocer la morbimortalidad relacionada con el manejo quirúrgico de la mediastinitis necrosante descendente, así como la principal etiología prevalente en nuestro medio. **Material y métodos:** es un estudio retrospectivo en un período comprendido entre 2006 y 2022 de pacientes con mediastinitis necrosante descendente que fueron hospitalizados y tratados quirúrgicamente en el Servicio de Cirugía Torácica del Instituto Nacional de Enfermedades Respiratorias Ismael Cosío Villegas. **Resultados:** se incluyeron 51 pacientes, 38 hombres, edad de  $39.19 \pm 14.06$  años; 41 pacientes se clasificaron como ENDO IIB, nueve ENDO I, la causa principal fue odontogénica en 28 pacientes. Días de estancia hospitalaria de  $22.65 \pm 15.61$  días. Operados por cervicotomía 12 pacientes y abordaje combinado 39 pacientes. 22 pacientes requirieron reintervención quirúrgica. Hubo 14 defunciones, la causa más prevalente fue choque séptico. **Conclusiones:** los resultados no difieren de los reportados en la literatura, en cuanto al tipo de abordaje de acuerdo con la disponibilidad de los recursos con el paso del tiempo, la estancia hospitalaria y mortalidad.

**Palabras clave:** mediastinitis, absceso, esternotomía, cervicotomía, toracosopia.

**ABSTRACT. Introduction:** descending necrotizing mediastinitis (DNM) refers to mediastinal infections originating in the oropharyngeal and cervicofacial region that spread through the deep planes of the cervical fascia into the mediastinum. Multiple organ failure and high mortality are related to the delay in diagnosis and medical-surgical treatment. Surgical treatment remains controversial, with supports ranging from isolated cervical drainage to cervical drainage and thoracotomy and/or median sternotomy. **Objective:** to know the morbidity and mortality related to the surgical management of NDM as well as the main etiology prevalent in our environment. **Material and methods:** it is a retrospective study in a period between 2006 and 2022 of patients with MND who were hospitalized and surgically treated in the Thoracic Surgery Service of the National Institute of Respiratory Diseases Ismael Cosío Villegas. **Results:** 51 patients were included, 38 men, age  $39.19 \pm 14.06$  years. 41 patients were classified ENDO IIB, 9 ENDO I, the main cause was odontogenic in 28 patients. Days of hospital stay of  $22.65 \pm 15.61$  days. 12 patients operated by cervicotomy and 39 patients combined approach. 22 patients required reintervention. 14 deaths, the most prevalent cause of septic shock. **Conclusions:** the approaches used according to the availability of resources over time and hospital stay and mortality do not differ from what is reported in the literature.

**Keywords:** mediastinitis, abscess, sternotomy, cervicotomy, thoracoscopy.

## INTRODUCCIÓN

La mediastinitis es una infección grave que afecta al tejido conectivo que llena el mediastino y rodea los órganos torácicos medianos,<sup>1</sup> es una condición médica severa de origen infeccioso. La mediastinitis necrosante descendente (MND) se refiere a las infecciones mediastínicas que se originan en la región orofaríngea y cervicofacial que se diseminan a través de los planos profundos de la fascias cervicales hacia el mediastino, causando celulitis, necrosis, abscesos y sepsis.<sup>2,3</sup> El término MND se refiere a una infección que

### Correspondencia:

Dr. Luis Iván Waldo-Hernández

Instituto Nacional de Enfermedades Respiratorias Ismael Cosío Villegas. Ciudad de México, México.

**Correo electrónico:** ivanwaldo2303@hotmail.com

Recibido: 02-XII-2022; aceptado: 19-I-2023.

**Citar como:** Waldo-Hernández LI, Rueda-Villalpando JP, Cruz-López MA, Vázquez-Minero JC. Mediastinitis necrosante descendente. Experiencia de un centro de referencia durante 16 años. Neumol Cir Torax. 2022; 81 (3): 172-177. <https://dx.doi.org/10.35366/111087>

inicia en la región orofaríngea o cervical que se disemina a través de los planos fasciales en el mediastino y puede o no diseminarse hacia la cavidad pleural.<sup>3-6</sup> Su evolución es rápidamente progresiva hacia necrosis tisular, con altos niveles de mortalidad (40%) por sepsis y falla orgánica múltiple sin el tratamiento oportuno y apropiado.<sup>4</sup> El tratamiento quirúrgico desempeña una parte esencial en la evolución clínica y pronóstico de dicha enfermedad. El objetivo de este estudio es conocer la morbilidad posquirúrgica en el tratamiento por MND, así como los abordajes y etiologías más prevalentes en nuestro medio.

## MATERIAL Y MÉTODOS

Es un estudio analítico retrospectivo en un período comprendido de 2006 a 2022 que incluyó a todos los pacientes con diagnóstico de MND tratados quirúrgicamente en el Instituto Nacional de Enfermedades Respiratorias Ismael Cosío Villegas (INER) de la Ciudad de México, registrados en la base de datos de procedimientos quirúrgicos de la subdirección de cirugía. Se revisaron los expedientes clínicos, incluyendo datos epidemiológicos, estudios de imagen y cultivos disponibles. Se incluyeron todos los pacientes que fueron diagnosticados con base en los criterios de Estrera et al.<sup>7</sup> Los diagnósticos fueron corroborados mediante tomografía computarizada y fueron evaluados con base en la clasificación de Endo et al.<sup>8</sup> Se excluyeron los pacientes que cursaron con mediastinitis por otras causas como las secundarias a perforación esofágica o traqueal secundaria a trauma, mediastinitis posquirúrgica o aquellos con diagnóstico distinto a MND como absceso superficial o profundo de cuello. Al igual, se excluyeron los pacientes en quienes no fue posible recuperar el expediente físico y/o electrónico completo.

## RESULTADOS

Se incluyeron 51 pacientes, 13 mujeres (25.49%) y 38 hombres (74.51%), la media de edad fue de  $39.19 \pm 14.06$  años; 13 pacientes (25.49%) tenían alguna comorbilidad siendo las más prevalentes diabetes mellitus e hipertensión arterial sistémica; 41 pacientes (80.39%) se clasificaron por tomografía como ENDO IIB, nueve (17.64%) ENDO I y uno (1.97%) ENDO IIA. La causa principal de MND fue de origen odontogénico en 28 pacientes (54.9%) seguida de absceso periamigdalino en 22 pacientes (43.13%). La media de días de estancia hospitalaria fue de  $22.65 \pm 15.61$  días. Fueron intervenidos por cervicotomía 12 pacientes (23.52%) y con abordaje combinado 39 pacientes (76.48%) siendo el abordaje de cervicotomía + esternotomía media el más común en 21 pacientes (41.17%), seguido de cervicotomía + toracotomía en 16 pacientes (31.37%). Un total de 22 pacientes (43.13%) requirieron algún tipo de

reintervención quirúrgica, siendo la causa más frecuente recambio de terapia de presión negativa en los 11 pacientes (21.56%) en los que fue empleada, con una media de  $10.78 \pm 10.01$  días de terapia de presión negativa. Hubo un total de 14 defunciones (27.45%), la causa más común fue choque séptico. Los patógenos aislados fueron multimicrobianos, los más comunes fueron *Klebsiella pneumoniae*, estreptococo, *E. coli*, *Serratia marcescens* y *Candida*. Las complicaciones posquirúrgicas se presentaron en nueve pacientes (17.64%), siendo tromboembolia pulmonar en dos pacientes (3.92%), infarto agudo al miocardio, insuficiencia renal aguda, sangrado de tubo digestivo alto, taquicardia supraventricular, osteomielitis esternal y parálisis cordal derecha en un paciente, cada una (1.96%).

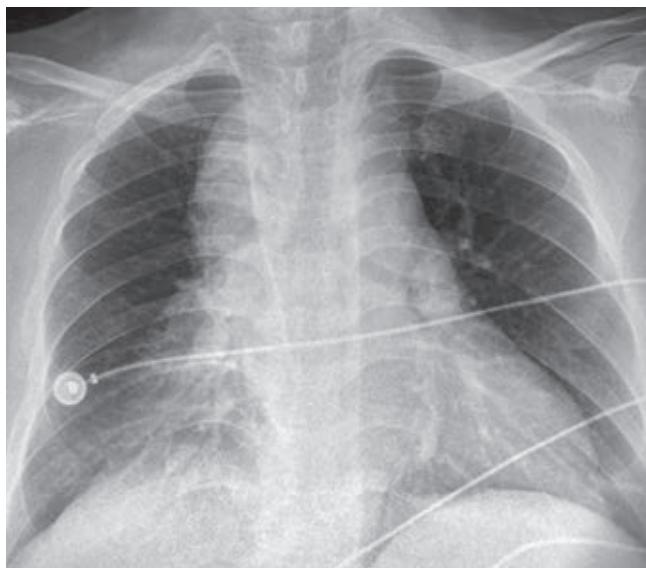
## DISCUSIÓN

La MND es un padecimiento que tiene su origen en una infección dentaria u orofaríngea con un curso rápidamente progresivo que puede llevar hasta un cuadro de sepsis y de forma frecuente a la muerte. La causa de MND se distribuye en odontogénico (36-47%), faríngeo o amigdalino (33-45%), cervical (15%) y otras infecciones de cabeza y cuello (5%).<sup>1,4</sup> En nuestra serie el origen odontogénico fue el más frecuente con 54.9% de los casos, seguido de absceso periamigdalino.

La flora bacteriana más frecuente es mixta aeróbica y anaeróbica, siendo el estreptococo  $\beta$ -hemolítico el más comúnmente aislado.<sup>2</sup> Los cultivos en nuestra serie en la mayoría de los casos fueron negativos; sin embargo, en algunos casos se lograron aislar *Klebsiella pneumoniae*, estreptococo, *E. coli*, *Serratia marcescens* y *Candida*.

La descripción de las rutas anatómicas de diseminación de la MND fue realizada por Pearse en 1983, fue el primero en identificar a este grupo de pacientes que denominó «secundario a supuración cervical».<sup>5</sup> Las rutas de diseminación desde el cuello hasta el mediastino son a través de los espacios pretraqueal, paraesofágico, prevertebral, espacios retrofaríngeos y a lo largo de la vaina carotídea. El principal espacio considerado de «peligro» es el espacio retrofaríngeo que se extiende desde la base del cráneo hasta el mediastino. La naturaleza infecciosa, multimicrobiana de predominio anaerobio, la asociación con otras comorbilidades y la presión negativa intratorácica facilitan la propagación de dicha entidad.<sup>9-11</sup>

El papel de los estudios de imagen es de vital importancia en el diagnóstico, sin dejar de lado la historia clínica minuciosa y la exploración física. Los principales hallazgos en la radiografía de tórax simple establecen la sospecha de MND junto con los signos y síntomas clínicos de infección severa asociados a la presencia del antecedente de infección cervical, dental u orofaríngea. Dichos hallazgos radiológicos pueden ser: ensanchamiento del mediastino, neumomediastino, niveles hidroaéreos mediastinales, des-



**Figura 1:** Radiografía de tórax inicial representativa con ensanchamiento mediastinal.

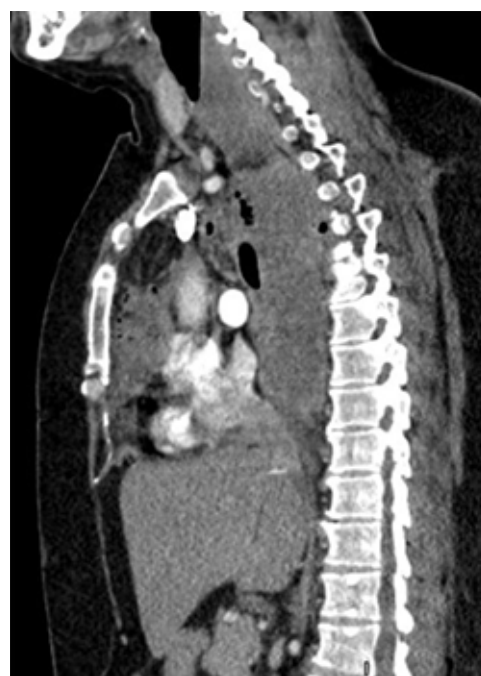
plazamiento anterior de la columna de aire traqueal por una opacidad prevertebral de los tejidos blandos, agrandamiento de la silueta cardíaca y pérdida de la lordosis normal de la columna cervical así como derrame pleural unilateral o bilateral.<sup>9,10,12</sup> De forma inmediata deberá realizarse una tomografía computarizada (TC) cervicotorácica, ya que la TC de tórax y cuello puede revelar información detallada con respecto al alcance del proceso de necrosis, y sugiere, dentro del marco del enfoque de tratamiento quirúrgico, el mejor abordaje para un drenaje efectivo con la finalidad de optimizar el mejor resultado posquirúrgico para el paciente y con ello la necesidad de menos reintervenciones.<sup>9,10,13-17</sup>

En nuestra serie la radiografía de tórax sigue siendo el estudio inicial en todo paciente con problema respiratorio por su accesibilidad y rápido resultado (*Figura 1*); sin embargo, la tomografía de tórax sigue siendo el estándar de oro en nuestra institución para el diagnóstico y planeación de manejo quirúrgico en los pacientes con mediastinitis (*Figura 2*).

El manejo quirúrgico, y particularmente la forma óptima de drenaje mediastinal, continúa siendo controvertido y va desde drenaje cervical por cervicotomía hasta la combinación de drenaje cervical y abordaje torácico utilizando mediastinoscopia, toracoscopia, toracotomía, esternotomía media o una incisión de Clamshell.<sup>1,12</sup> En la actualidad con el surgimiento de la terapia de presión negativa, el drenaje mediastinal y cervical se ha visto particularmente beneficiado, ya que la necesidad de reintervenciones agresivas y el número de días de estancia hospitalaria pueden verse disminuidos. Nuestra serie empleó la terapia de presión negativa en 11 pacientes, con una media de  $10.78 \pm 10.01$

días de uso de la terapia con un promedio de recambios entre uno y tres por paciente, con una media de estancia hospitalaria de  $30.50 \pm 19.86$  días en los pacientes con uso de terapia de presión negativa versus  $20.07 \pm 13.66$  en quienes ésta no se empleó. En el análisis por pares no se encontró diferencia estadísticamente significativa en los días de estancia hospitalaria con o sin el uso de terapia de presión negativa con una  $p = 0.132$ . Cabe señalar que se debe tomar en cuenta el sesgo histórico, pues en los años previos a 2016 no se empleaba el uso de terapia de presión negativa en nuestro instituto al no contar con la misma. De igual manera y aunado a la limitante de tratarse de un estudio retrospectivo, hará falta un análisis de una muestra mayor en la que no sea necesario recurrir al análisis pareado de la muestra. A la par, se registró que el mayor número de reintervenciones fue en estos pacientes, aunque el procedimiento a realizar fue el recambio de la terapia de presión negativa, que no se trata de un procedimiento quirúrgico mayor; y aunque en el INER se realiza en sala de quirófano, es un procedimiento que puede efectuarse de forma segura en la cama del paciente. Hará falta ampliar la muestra con los casos futuros para poder determinar si realmente se observa una diferencia en los días de estancia hospitalaria en los pacientes en los que sí se emplea y en aquéllos en los que se decide no emplearla.

Indiscutiblemente el drenaje quirúrgico agresivo es esencial para el éxito del manejo en la MND,<sup>3</sup> ya que se ha



**Figura 2:** Tomografía computarizada de tórax con contraste intravenoso en corte sagital, con datos de mediastinitis ENDO IIB, con colecciones líquidas y gas a nivel cervical, mediastino anterior y posterior.

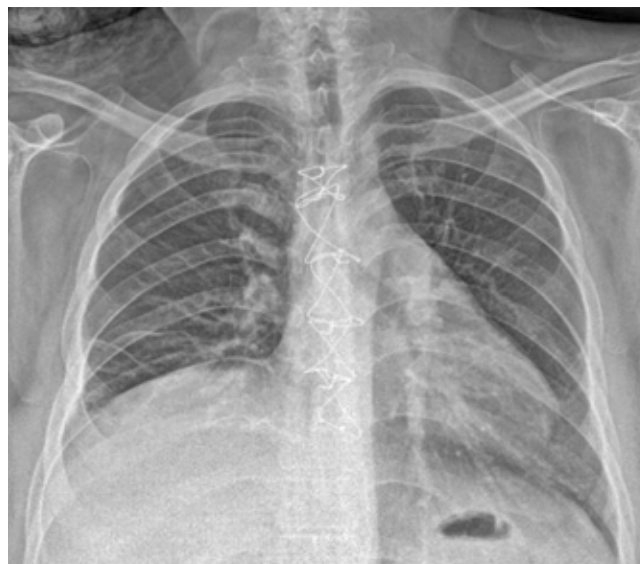

demostrado que la terapia antimicrobiana intravenosa de amplio espectro no es efectiva por sí misma sin el drenaje efectivo de la región cervical y de las colecciones mediastinales.<sup>1</sup> El fracaso para lograr un drenaje mediastinal completo y adecuado se asocia con mayor riesgo de muerte.<sup>10</sup>

La mayoría de los autores declinan el solo uso de drenaje cervical, la mayoría coincide en que este abordaje no permite la visualización completa del mediastino y por ende, la escisión adecuada del tejido necrótico.<sup>3</sup> Estrera et al. recomendaron en 1983 el drenaje transtorácico para la mediastinitis que se extiende por debajo de la cuarta vértebra torácica en el plano posterior, ya que ha sido asociado con más complicaciones como aumento de la incidencia de empiema pleural.<sup>1-4,17,18</sup> Wheatley et al. recomiendan la combinación de drenaje cervical y mediastinal anterior al drenaje a través del enfoque subxifoideo, junto con traqueostomía para asegurar la vía aérea, ya que el drenaje cervical por sí solo tiene una tasa de fracaso de 70 a 80% conllevando a múltiples reintervenciones, estancias hospitalarias prolongadas y una mortalidad de casi 40%.<sup>1,2,19</sup> Otros autores recomiendan el drenaje agresivo del mediastino a través de una toracotomía estándar como el tratamiento óptimo para MND, independientemente del nivel de mediastinal.<sup>16,20-22</sup>

En nuestro grupo de pacientes, el abordaje combinado fue el que más se usó en un total de 39 pacientes (76.49%), siendo la cervicotomía combinada con esternotomía media la más empleada en un total de 21 pacientes (41.17%), seguida de cervicotomía combinada con toracotomía derecha en 16 pacientes (31.37%). La esternotomía media también parece ser factible en la MND tipo I y IIA, pero inadecuada en la tipo IIB porque el acceso a los compartimentos posteriores y basales de la cavidad torácica es difícil, además de estar asociada a osteomielitis y dehiscencia esternal.<sup>3,23,24</sup> En nuestra serie, un paciente (1.97% del total y 4.76% de los pacientes sometidos a esternotomía) presentó osteomielitis y dehiscencia esternal, necesitando de reconstrucción de pared torácica con *flap* de músculos pectorales.

Desde los inicios de la cirugía videoasistida en los años 90 y la extensión de su uso en la cirugía torácica se ha contemplado como opción en el tratamiento de la MND. Roberts et al. reportaron por primera vez un caso de drenaje toroscópico como alternativa en un paciente con abscesos mediastinales secundarios a una perforación esofágica.<sup>25</sup> En 2004, Isowa et al. informaron el manejo exitoso de un paciente con MND a través de *Video Assisted Thoracoscopic Surgery* (VATS). Además, otros dos grupos de autores informaron el uso exitoso de VATS en cuatro y nueve pacientes con MND. Si bien el drenaje toroscópico no ha sido completamente descrito para el manejo de la MND, la exposición toroscópica permite una adecuada visualización del mediastino posterior con un adecuado drenaje de las colecciones; asimismo, se pueden visualizar y drenar colecciones mediastinales.<sup>26-29</sup> El drenaje asistido



**Figura 3:** Radiografía de control al egreso del paciente sin evidencia de derrame pleural, sin datos de ensanchamiento mediastinal, con fijación esternal.

por mediastinoscopia también puede ser útil en casos seleccionados.<sup>29</sup> En nuestro grupo de pacientes sólo a 3.92% se intervino por cirugía mínimamente invasiva con adecuados resultados posquirúrgicos en ambos grupos. Cabe señalar que deberá individualizarse cada caso y tomar en cuenta el grado de mediastinitis y los compartimientos mediastinales involucrados para seleccionar de forma adecuada el abordaje quirúrgico de elección.

Después del manejo quirúrgico, el promedio de días de posoperatorio en hospitalización fue de  $22.65 \pm 15.61$  días. Sin diferencia estadística entre los grupos intervenidos por mínima invasión versus abierta y los grupos en los que se usó o no la terapia de presión negativa como se mencionó previamente (Figura 3).

Las tasas de mortalidad siguen siendo altas y oscilan entre 12.5 y 37.5% en la mayoría de las series publicadas recientemente. La principal causa de muerte es la falla orgánica múltiple, por lo cual es esencial la participación de la unidad de cuidados intensivos (UCI). Las estancias prolongadas en la UCI y en el hospital son la regla para pacientes tratados por MND en la mayoría de las series publicadas. La necesidad de una segunda o incluso más intervenciones quirúrgicas es también alta (33-100%) en la mayoría de las series publicadas y en especial después de un primer intento de drenar el mediastino a través del cuello.<sup>10</sup>

En nuestra serie se presentaron complicaciones posquirúrgicas en nueve pacientes (17.64%), siendo tromboembolia pulmonar en dos pacientes (3.92%), infarto agudo al miocardio, insuficiencia renal aguda, sangrado de tubo digestivo alto, taquicardia supraventricular, osteomielitis

esternal y parálisis cordal derecha en un paciente, cada una (1.96%). Además, hubo un total de 14 defunciones (27.45%), siendo la causa más común choque séptico, coincidiendo con lo ya reportado previamente en la literatura. Todas las defunciones se registraron en los pacientes sometidos a cervicotomía + abordaje abierto (esternotomía y/o toracotomía), no se registró ninguna muerte en pacientes sometidos a toracoscopía y a terapia de presión negativa; sin embargo, no se puede considerar una relación estricta entre el abordaje y la mortalidad, ya que contamos con el sesgo histórico. En concordancia con lo ya reportado en la literatura, la mortalidad sí está asociada a la gravedad clínica del paciente con diagnóstico de choque séptico.

Dado que no hay un algoritmo estandarizado para el manejo quirúrgico de la MND, se deberá considerar la etapa y el estado clínico de los pacientes para elegir cuidadosamente el procedimiento quirúrgico a realizar, así como el abordaje quirúrgico que permita un drenaje óptimo del mediastino y cavidades pleurales tomando en cuenta las posibilidades de cada centro hospitalario. Así, tomando en cuenta los datos de nuestra revisión y el manejo actual de los pacientes con MND en el INER recomendamos los siguientes puntos: 1) abordaje multidisciplinario en conjunto con neumología, terapia intensiva, anestesiología, infectología y cirugía de tórax; 2) diagnóstico oportuno con TC, inicio temprano de antibióticos de amplio espectro y programación quirúrgica temprana; 3) drenaje quirúrgico agresivo, cervicotomía en pacientes con mediastinitis ENDO I y abordaje combinado (cervicotomía + esternotomía o cervicotomía + VATS versus toracotomía) en los pacientes con mediastinitis ENDO IIA y IIB; 4) el tipo de abordaje torácico (esternotomía, toracotomía o VATS) deberá decidirse con base en la infraestructura y equipo hospitalario así como en la experiencia del cirujano, siempre que se garantice un drenaje y desbridamiento completo de todos los espacios mediastinales involucrados.

## CONCLUSIONES

La MND sigue teniendo impresionantes tasas de morbi-mortalidad de 30 a 40% o más, casi siempre atribuido a un retraso en el diagnóstico y drenaje quirúrgico inadecuado del mediastino. Por lo mismo, la MND requiere un enfoque multidisciplinario basado en el apoyo de una unidad de cuidados intensivos, terapia antibiótica agresiva y el drenaje y desbridamiento quirúrgico del sitio de infección inicial y el mediastino, ya que el pronóstico para la enfermedad es malo si no recibe el tratamiento adecuado. El papel de la cirugía es crucial, para un resultado exitoso se deberá tener conocimiento amplio de la anatomía cervical y mediastinal así como de las vías de diseminación de la infección.

Los resultados de nuestra serie no difieren de los reportados en la literatura, los abordajes descritos fueron emplea-

dos de acuerdo con la disponibilidad de los recursos con el paso del tiempo y la estancia hospitalaria y la mortalidad no difieren de lo reportado en la literatura.

## REFERENCIAS

1. Papalia E, Rena O, Oliaro A, Cavallo A, Giobbe R, Casadio C, *et al.* Descending necrotizing mediastinitis: surgical management. *Eur J Cardiothorac Surg.* 2001;20(4):739-742.
2. Kiernan PD, Hernández A, Byrne WD, Bloom R, Diccio B, Hetrick V, *et al.* Descending cervical mediastinitis. *Ann Thorac Surg.* 1998;65(5):1483-1488.
3. Chen KC, Chen JS, Kuo SW, Huang PM, Hsu HH, Lee JM, *et al.* Descending necrotizing mediastinitis: a 10-year surgical experience in a single institution. *J Thorac Cardiovasc Surg.* 2008;136(1):191-198.
4. Prado-Calleros HM, Jiménez-Fuentes E, Jiménez-Escobar I. Descending necrotizing mediastinitis: Systematic review on its treatment in the last 6 years, 75 years after its description. *Head Neck.* 2016;38 Suppl 1:E2275-E2283.
5. Janilionis R, Jagelavicius Z, Petrik P, Kiskis G, Jovaisas V, Kybartas A, *et al.* Diffuse descending necrotizing mediastinitis: surgical treatment and outcomes in a single-centre series. *Acta Médica Lituánica.* 2013;20(3):117-128.
6. Akman C, Kantarci F, Cetinkaya S. Imaging in mediastinitis: a systematic review based on aetiology. *Clin Radiol.* 2004;59(7):573-585.
7. Estrera AS, Lanay MJ, Grisham JM, Sinn DP, Platt MR. Descending necrotizing mediastinitis. *Surg Gynecol Obstet.* 1983;157(6):545-552.
8. Endo S, Murayama F, Hasegawa T, Yamamoto S, Yamaguchi T, Soharu Y, *et al.* Guideline of surgical management based on diffusion of descending necrotizing mediastinitis. *Jpn J Thorac Cardiovasc Surg.* 1999;47(1):14-19.
9. Biasotto M, Chiandussi S, Constantinides F, Di Lenarda R. Descending necrotizing mediastinitis of odontogenic origin. *Recent Pat Antiinfect Drug Discov.* 2009;4(2):143-150.
10. Foroulis CN, Sileli MN. Descending necrotizing mediastinitis: Review of the literature and controversies in management. *Int J Surg Open.* 2011;5:12-18.
11. Ridder GJ, Maier W, Kinzer S, Teszler CB, Boedeker CC, Pfeiffer J. Descending necrotizing mediastinitis: contemporary trends in etiology, diagnosis, management, and outcome. *Ann Surg.* 2010;251(3): 528-534.
12. Exarhos DN, Malagari K, Tsatalou EG, Benakis SV, Peppas C, Kotanidou A, *et al.* Acute mediastinitis: spectrum of computed tomography findings. *Eur Radiol.* 2005;15(8):1569-1574.
13. Deu-Martín M, Saez-Barba M, López IS, Alcaraz PR, Romero VL, Solé MJ. Mortality risk factors in descending necrotizing mediastinitis. *Arch Bronconeumol.* 2010;46(4):182-187.
14. Reynolds SC, Chow WA. Life-threatening infections of the peripharyngeal and deep fascial spaces of the head and neck. *Infect Dis Clin North Am.* 2007;21(2):557-576, viii.
15. Kocher GJ, Hokschi B, Caversaccio M, Wiegand J, Schmid RA. Diffuse descending necrotizing mediastinitis: surgical therapy and outcome in a single-centre series. *Eur J Cardiothorac Surg.* 2012;42(4):e66-e72.
16. Freeman RK, Vallieres E, Verrier ED, Karmy-Jones R, Wood DE. Descending necrotizing mediastinitis: an analysis of the effects of serial surgical debridement on patient mortality. *J Thorac Cardiovasc Surg.* 2000;119(2):260-267.

17. Arza MP, Romolo H, Bunga AS, Ariyanto AS, Wuryantoro, Wardoyo S, *et al.* Descending necrotizing mediastinitis: management and controversies. *Cardiovascular and Thoracic Open*. 2016;2:1-5.
18. Wheatley MJ, Stirling MC, Kirsh MM, Gago O, Orringer MB. Descending necrotizing mediastinitis: transcervical drainage is not enough. *Ann Thorac Surg*. 1990;49(5):780-784.
19. Marty-Ané CH, Berthet JP, Alric P, Pegis JD, Rouviere P, Mary H. Management of descending necrotizing mediastinitis: an aggressive treatment for an aggressive disease. *Ann Thorac Surg*. 1999;68(1):212-217.
20. Corsten MJ, Shamji FM, Odell PF, Frederico JA, Laframboise GG, Reid KR, *et al.* Optimal treatment of descending necrotising mediastinitis. *Thorax*. 1997;52(8):702-708.
21. Singhal P, Kejriwal N, Lin Z, Tsutsui R, Ullal R. Optimal surgical management of descending necrotising mediastinitis: our experience and review of literature. *Heart Lung Circ*. 2008;17(2):124-128.
22. Ris HB, Banic A, Furrer M, Caversaccio M, Cerny A, Zbaren P. Descending necrotizing mediastinitis: surgical treatment via clamshell approach. *Ann Thorac Surg*. 1996;62(6):1650-1654.
23. Casanova J, Bastos P, Barreiros F, Gomes MR. Descending necrotizing mediastinitis—successful treatment using a radical approach. *Eur J Cardiothorac Surg*. 1997;12(3):494-496.
24. Karkas A, Chahine K, Schmerber S, Brichon PY, Righino CA. Optimal treatment of cervical necrotizing fasciitis associated with descending necrotizing mediastinitis. *Br J Surg*. 2010;97(4):609-615.
25. Roberts JR, Smythe WR, Weber RW, Lanutti M, Rosengard BR, Kaiser LR. Thoracoscopic management of descending necrotizing mediastinitis. *Chest*. 1997;112(3):850-854.
26. Isowa N, Yamada T, Kijima T, Hasegawa K, Chihara K. Successful thoracoscopic debridement of descending necrotizing mediastinitis. *Ann Thorac Surg*. 2004;77(5):1834-1837.
27. Min HK, Choi YS, Shim YM, Sohn YI, Kim J. Descending necrotizing mediastinitis: a minimally invasive approach using video-assisted thoracoscopic surgery. *Ann Thorac Surg*. 2004;77(1):306-310.
28. Son HS, Cho JH, Park SM, Sun K, Kim KT, Lee SH. Management of descending necrotizing mediastinitis using minimally invasive videoassisted thoracoscopic surgery. *Surg Laparosc Endosc Percutan Tech*. 2006;16(6):379-382.
29. Shimizu K, Otani Y, Nakano T, Takayasu Y, Yasuoka Y, Morishita Y. Successful video-assisted mediastinoscopic drainage of descending necrotizing mediastinitis. *Ann Thorac Surg*. 2006;81(6):2279-2281. <https://doi.org/10.1016/j.athoracsur.2005.07.096>

**Conflicto de intereses:** los autores declaran no tener conflicto de intereses.