



Síndrome de hiper-IgE y úlcera eosinofílica en mucosa oral

Hyper IgE syndrome and eosinophilic ulcer

Ilan Vinitzky-Brener,* Carlos Alberto Carrasco-Rueda,* Mariana Ángeles-Gálvez,* Alejandro Alejandro-García*

* Instituto Nacional de Enfermedades Respiratorias Ismael Cosío Villegas.

RESUMEN. El síndrome de hiper-IgE (SHIE) es una inmunodeficiencia primaria y trastorno poco frecuente, se caracteriza por un elevado nivel de IgE sérica, con manifestaciones cutáneas (eccema, abscesos o infecciones) e infecciones pulmonares recurrentes. Dicho trastorno se presenta en dos patrones genéticos: autosómica dominante (AD-SHIE) y autosómica recesiva (AR-SHIE). La úlcera eosinofílica (UE) de la mucosa oral se describe como una lesión benigna, autolimitada con alta predilección por la mucosa ventral de la lengua. Su diagnóstico se establece a partir del estudio histopatológico. Presentamos el caso de paciente masculino de 10 años de edad, diagnosticado con síndrome de hiper-IgE, con presencia de úlcera eosinofílica en la mucosa oral de dos meses de evolución.

Palabras clave: Síndrome hiperinmunoglobulina E, úlcera eosinofílica, mucosa oral.

ABSTRACT. Hyper-IgE syndrome is a rare disorder characterized by elevated serum IgE, with skin manifestations (abscessed, eczema and infections) and recurrent pulmonary infections. This disorder occurs in two genetic patterns: Autosomal dominant (AD-HIES) and Autosomal recessive (AR-HIES). Eosinophilic ulcer of the oral mucosa is described as a benign, self-limited lesion with high predilection for the ventral mucosa of the tongue. Its diagnosis is established by histopathological study. We report the case of a 10-year-old male patient diagnosed with Hyper IgE Syndrome, with presence of Eosinophilic Ulcer in the oral mucosa, with approximately two months of evolution.

Keywords: Hyper IgE syndrome, eosinophilic ulcer, oral mucosa.

INTRODUCCIÓN

El síndrome de hiper-IgE (SHIE) es un trastorno multisistémico con características inmunológicas y no inmunológicas; la triada clínica que lo caracteriza son: elevaciones extremas de IgE sérica (mayor a 2,000 UI/mL), manifestaciones cutáneas (eccema, abscesos o infecciones estafilocócicas) e infecciones pulmonares recurrentes. Los abscesos cutáneos estafilocócicos pueden estar sin signos de inflamación (fríos), pero normalmente llenos de pus; el eccema puede presentarse como una erupción del recién nacido y por lo general es provocado por

Staphylococcus aureus, también se pueden manifestar candidiasis; las neumonías se complican debido a las anomalías parenquimatosas del pulmón (bronquiectasias y neumatoceles).^{1,2}

El SHIE fue descrito por primera vez en 1966 por Davis SE, *et al.*³ como «síndrome de Job» informando que dos niñas mostraban eccema grave, infecciones pulmonares y abscesos fríos relacionados con *Staphylococcus aureus*. En 1972 el síndrome fue redefinido por Buckley HR, *et al.*,⁴ reportando dos casos que además presentaban problemas infecciosos similares y fenotipo facial distintivo junto con niveles séricos extremadamente elevados de IgE.

El SHIE es poco común, con una incidencia anual de 1:1'000,000 sin diferencia de género y raza. Es una enfermedad genética, la cual puede presentar dos patrones:

1. Autosómica dominante (AD-SHIE).
2. Autosómica recesiva (AR-SHIE).^{5,6}

La fisiopatología del síndrome se desconoce aún; no obstante, se ha descrito la etiología de la forma autosómica dominante (AD-SHIE) que consiste en un error en los dominios de unión de ADN y SH2 fundamental para la

Correspondencia:

Dr. Ilan Vinitzky-Brener

Instituto Nacional de Enfermedades Respiratorias Ismael Cosío Villegas, Ciudad de México.

Correo electrónico: ilanvinitzky@hotmail.com

Recibido: 04-VIII-2021; aceptado: 10-XII-2021.

Citar como: Vinitzky-Brener I, Carrasco-Rueda CA, Ángeles-Gálvez M, Alejandro-García A. Síndrome de hiper-IgE y úlcera eosinofílica en mucosa oral. *Neumol Cir Torax.* 2022; 81 (1): 61-64. <https://dx.doi.org/10.35366/105534>

diferenciación de las células Th17, cuya función implica la eliminación de hongos y bacterias extracelulares mediante la producción de citosinas (IL-17, IL-22). La forma autosómica recesiva (AR-SHIE) probablemente se deba a una mutación presente en el gen TYK2, la cual surge mediante la inmunodeficiencia de células B y T.^{1,6}

El diagnóstico deberá determinarse con base en las manifestaciones clínicas y de laboratorio, principalmente mediante la identificación de un defecto genético (mutación del gen STAT3); además, el diagnóstico se puede establecer a través de los criterios de Grimbacher (sistema de puntuación por los Institutos de Salud de EUA en pacientes con historia familiar de SHIE). Una puntuación ≤ 30 tiene sensibilidad de 87.5% y especificidad de 80.6%, si se obtienen menos de 20 puntos: Dx poco probable; de 20-40 puntos: Dx dudoso; y > 40 puntos: Dx probable. El diagnóstico diferencial incluye la aspergilosis broncopulmonar alérgica, la enfermedad granulomatosa crónica, el linfoma de células T y la dermatitis atópica.^{7,8} En la mayoría de los pacientes con SHIE se presentan una serie de manifestaciones orales, entre ellas se encuentran anomalías en el proceso de exfoliación de la dentición temporal, en 64% aproximadamente. Dicha alteración trae como consecuencia la erupción ectópica de los dientes permanentes y el desarrollo de una maloclusión. En más de 75% de las personas con esta patología se han identificado lesiones de la mucosa oral y la encía que afectan principalmente al dorso de la lengua, el paladar, la mucosa labial y bucal.² Las lesiones en paladar suelen ser de aspecto fibroso; las anomalías en la lengua aparecen en forma de surcos superficiales; las lesiones que se desarrollan a nivel de la mucosa consisten en fisuras superficiales y estrías, parches o placas cubiertas por una capa de queratina. Todas ellas de carácter asintomático.²

La úlcera eosinofílica de la mucosa oral (UE), también conocida como granuloma ulcerativo traumático con eosinofilia estromal (acrónimo en inglés TUGSE),⁹ se describe como una lesión ulcerativa de carácter clínico-evolutivo benigno, autorresolutivo, poco frecuente, compuesto histológicamente por abundantes eosinófilos entre las células del infiltrado inflamatorio hallado en la dermis. Su incidencia es ligeramente más frecuente en mujeres.^{10,11}

Clínicamente se presenta como una úlcera de 1 a 2 cm de diámetro con bordes indurados, asintomática o extremadamente dolorosa.¹² Histológicamente se muestra la zona ulcerada de la mucosa, cubierta por exudado fibrinoide con detritus celulares. En la base de la úlcera hay tejido de granulación y los bordes epiteliales hiperplásicos; la submucosa se encuentra ocupada por un infiltrado difuso compuesto por abundantes eosinófilos, linfocitos, plasmocitos e histiocitos.^{13,14}

El objetivo del presente artículo es presentar el caso de un paciente diagnosticado con síndrome de hiper-IgE y úlcera eosinofílica en la mucosa oral, ya que consideramos relevante para los médicos neumólogos estar al tanto de las probables manifestaciones orales de esta condición, así como para los odontólogos es de suma importancia conocer sobre el síndrome de hiper-IgE y las repercusiones del mismo en el aparato estomatognático.

PRESENTACIÓN DEL CASO

Se presenta el caso de paciente masculino de 10 años, con los diagnósticos de SHIE, neumonía adquirida de la comunidad (NAC) y exacerbación infecciosa de bronquiectasias. El familiar refiere que el paciente estuvo ingresado dos meses

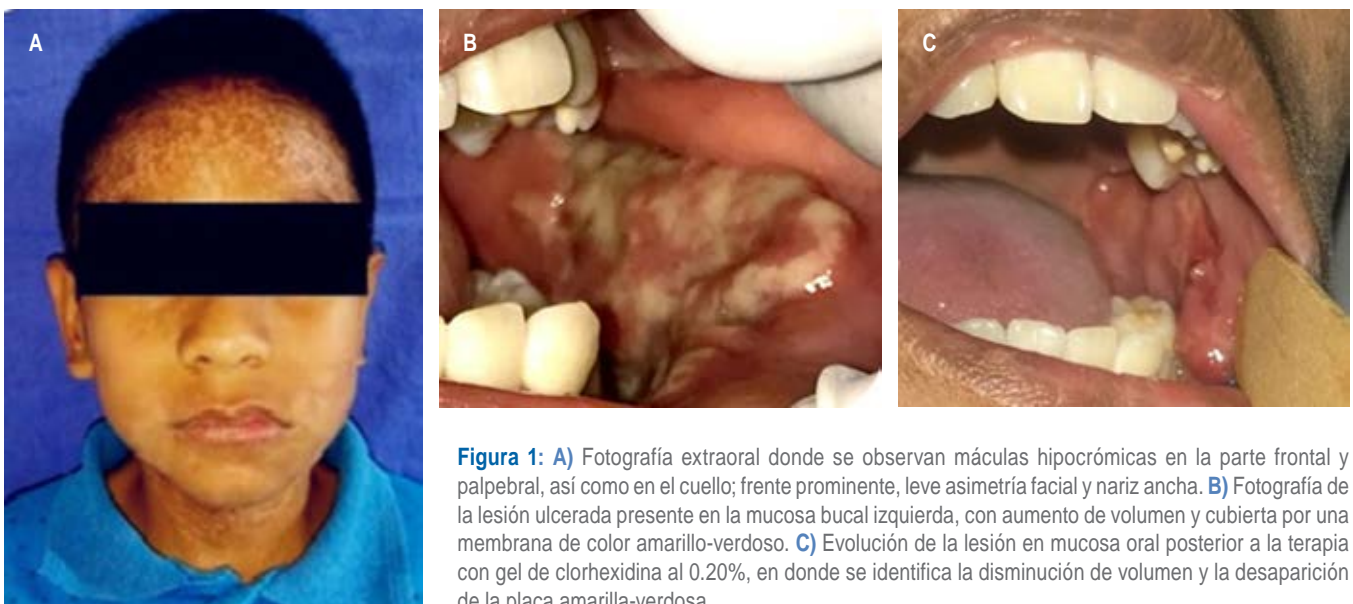


Figura 1: A) Fotografía extraoral donde se observan máculas hipocrómicas en la parte frontal y palpebral, así como en el cuello; frente prominente, leve asimetría facial y nariz ancha. B) Fotografía de la lesión ulcerada presente en la mucosa bucal izquierda, con aumento de volumen y cubierta por una membrana de color amarillo-verdoso. C) Evolución de la lesión en mucosa oral posterior a la terapia con gel de clorhexidina al 0.20%, en donde se identifica la disminución de volumen y la desaparición de la placa amarilla-verdosa.

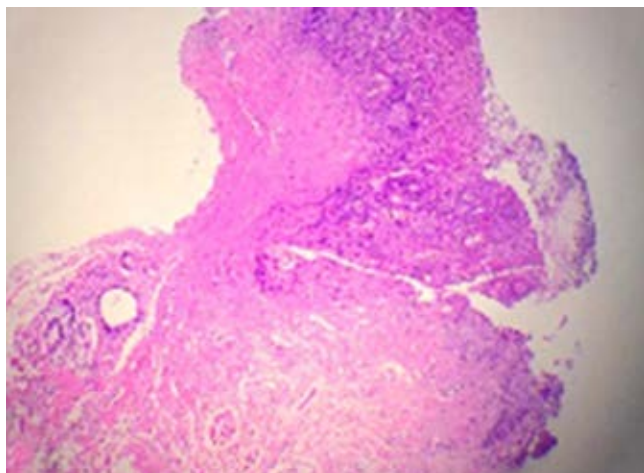


Figura 2: Imagen microscópica con ampliación 10x, con tinción de hematoxilina-eosina; se identifica epitelio escamoso estratificado paraqueratinizado con edema intra- e intercelular, fibrina e infiltrado inflamatorio mixto severo difuso, eosinófilos, neoformación vascular y proliferación endotelial en un tejido conectivo fibroso denso bien vascularizado.

previos en Hospital Pediátrico por neumonía y aparición de «una lesión en la boca»; posteriormente es hospitalizado en el Instituto Nacional de Enfermedades Respiratorias (INER) por aparición de tos productiva con expectoración de color verde, viscosa, cantidad regular, no cianotizante, rubicundizante, cefalea a nivel frontal, precedida de náuseas y mareo durante tres días. En la valoración inicial muestra un Glasgow de 15, temperatura de 38.1 °C, FR: 38 rpm, FC: 154 ppm, TA: 110/60 mmHg, saturación de O₂ de 83% al aire ambiente y nivel sérico de IgE de 4,570 UI/mL, deshidratación general, refiriendo dolor a nivel abdominal. Se integra diagnóstico clínico-radiológico de neumonía, por lo cual se inicia tratamiento con ceftriaxona y fluconazol de manera empírica por eosinofilia en sangre periférica.

En la exploración facial presenta labios y mucosas deshidratadas, pabellones auriculares asimétricos, máculas hipocrómicas en la zona frontal y palpebral de la cara, así como en el cuello y los brazos y pupilas isocóricas. También manifiesta el fenotipo facial típico del síndrome: nariz ancha, frente prominente, asimetría facial y retención de algunos dientes primarios. (Figura 1A).

A la exploración intraoral se identifica la presencia de dentición mixta, múltiples lesiones cariosas, mordida abierta posterior y gingivitis generalizada. En mucosa bucal izquierda se identifica un aumento de volumen ulcerado que se extiende de la mucosa labial al carrillo, de consistencia indurada, cubierto por una membrana de color amarillo-verdoso y base sésil, por lo cual se realiza abordaje por parte del departamento de cirugía maxilofacial (Figura 1B). Se decide realizar toma de biopsia incisional, obteniendo

como resultado: úlcera eosinofílica (Figura 2). Se indica el uso de clorhexidina en gel al 0.20%. A los siete días de tratamiento se observó una notable mejoría y disminución en el tamaño y molestia de la lesión (Figura 1C).

DISCUSIÓN

Diversos autores han publicado sobre las implicaciones orales en el SHIE, entre las que se incluyen anomalías en el cambio de dentición, alteraciones en el crecimiento facial y la alta susceptibilidad a contraer infecciones orales; sin embargo, no se encontraron casos reportados en la literatura que relacione la UE como manifestación de la mucosa bucal en pacientes con SHIE. En el presente caso, el paciente coincide con las principales características clínicas e inmunológicas del síndrome, ya que los rasgos físicos eran toscos, frente prominente, nariz ancha y retenciones dentales, tiene antecedentes de eccema, enfermedades respiratorias recurrentes (neumonía y bronquiectasias), dermatitis atópica, herpes oral, gingivitis generalizada, úlceras en la mucosa bucal y presencia de verrugas planas vulgares; por otra parte, fue de suma importancia realizar la toma de biopsia debido a la apariencia de la lesión para descartar la posibilidad de la existencia de alguna neoplasia maligna.

Grimbacher B, et al.¹⁴ sospechaban que el proceso de rizólisis tardía de la dentición primaria podía ser una manifestación del mismo defecto que resulta en una respuesta inflamatoria ineficaz. Bencini AC, et al.¹³ describen que la UE consiste en un proceso inflamatorio benigno, caracterizado por una ulceración única de bordes netos y las causas que la producen en mucosa oral son múltiples: trauma químico, físico y térmico; agentes infecciosos (bacterias, virus, hongos, parásitos, etcétera); reacciones alérgicas, enfermedades sistémicas; desórdenes linfoproliferativos. En el caso de nuestro paciente, consideramos que el desarrollo de este tipo de lesión no neoplásica está directamente relacionada con la gran susceptibilidad a infecciones virales, bacterianas, fúngicas, entre otras, como resultado del error en los dominios de unión de ADN y SH2 en el gen STAT3 se presenta respuesta inflamatoria defectuosa contra patógenos.

Se decidió realizar tratamiento conservador mediante la aplicación de gel de clorhexidina al 0.20%, además de la colocación e indicación de uso de guarda oclusal; se obtuvieron resultados favorables, sin necesidad de requerir alguna otra alternativa terapéutica, tal como lo indican Ficarra G, et al.,¹⁵ quienes proponen el uso de antibióticos, criocirugía, cirugía, el uso de corticoides o cirugía combinada con corticoterapia intralesional.

Es de gran importancia el diagnóstico certero de esta patología, debido a sus múltiples manifestaciones y su similitud clínica con otras entidades que responden a tratamiento y evolución diferentes. Desde el enfoque estomatológico es sumamente relevante el papel del odontólogo en el diag-

nóstico y tratamiento de estas lesiones. El neumólogo debe estar familiarizado con las implicaciones orales que pueden presentar los pacientes con SHIE y canalizarlo de manera oportuna al odontólogo para valoración y tratamiento.

REFERENCIAS

1. Engelhardt KR, Grimbacher B. The many faces of the hyper-ige syndrome. *Primary Immunodeficiency Disorders*. 2014;241-254.
2. Freeman AF, Olivier KN. Hyper-IgE syndromes and the lung. *Clin Chest Med*. 2016; 37(3):557-567. 10.1016/j.ccm.2016.04.016
3. Davis SD, Schaller J, Wedgwood RJ. Job's syndrome. Recurrent, "cold", staphylococcal abscesses. *Lancet*. 1966;1(7445):1013-1015. 10.1016/s0140-6736(66)90119-x
4. Buckley HR, Wray BB, Belmaker ZE. Extreme hyperimmunoglobulinemia E and undue susceptibility to infection. *Pediatrics*. 1972;49(1):59-70.
5. Esposito L, Poletti L, Maspero C, Porro A, Pietrogrande MC, Pavesi P, et al. Hyper-IgE syndrome: dental implications. *Oral Surg Oral Med Oral Pathol Oral Radiol*. 2012;114(2):147-153. 10.1016/j.oooo.2012.04.005
6. De los Ríos AJJ, Cabanillas BLY, Huamani-Condori XP. Síndrome de hiperinmunoglobulinemia e reporte de un caso. *Revista Médica Basadrina*. 2016;10(1):34-44.
7. Hernández MVJ, Carvajal CE, Herrera MM. Síndrome de Job o enfermedad alérgica con hiperproducción de IgE: a propósito de un paciente. *Medicent Electrón*. 2016;20(2):137-141.
8. Freeman AF, Domingo DL, Holland SM. Hyper IgE (Job's) syndrome: a primary immune deficiency with oral manifestations. *Oral Dis*. 2009;15(1):2-7. 10.1111/j.1601-0825.2008.01463.x
9. Vera SB, Delhom VJ, Baquero RHMC, Vera SF. Úlcera eosinofílica lingual: un reto diagnóstico de patogénesis controvertida. *Rev Esp Cirug Oral y Maxilofac*. 2013;35(3):128-132.
10. Rodríguez DE, Álvarez CC, Blanco BS, Galache OC, Requena CC. Dermatitis eosinofílicas (I). *Actas Dermosifiliogr*. 2003;94(2):65-79.
11. Guzmán A, Mendoza G. Dientes natales y enfermedad de Riga-Fede. *Dermatol Pediatr Lat*. 2005;3(2):152-157.
12. Borst J, Ma L. Oral ulcerations in a patient with autosomal dominant hyper-IgE syndrome (AD-HIES). *BMJ Case Rep*. 2020;13(11):e236705. 10.1136/bcr-2020-236705
13. Bencini AC, Bencini CA, Strada V, Florencia Soldavini M, Bruno GM, Cordeu MF, et al. Úlcera eosinofílica de la mucosa oral. *Rev Esp Cirug Oral y Maxilofac*. 2009;31(4):257-263.
14. Grimbacher B, Holland SM, Gallin JI, Greenberg F, Hill SC, Malech HL, et al. Hyper IgE syndrome with recurrent infections - an autosomal dominant multisystem disorder. *N Engl J Med* 1999;340(9):692-702. 10.1056/NEJM199903043400904
15. Ficarra G, Prignano F, Romagnoli P. Traumatic eosinophilic granuloma of the oral mucosa: a CD30+(Ki-1) lymphoproliferative disorder? *Oral Oncol*. 1997;33(5):375-379. 10.1016/s1368-8375(97)00014-6

Conflicto de intereses: Los autores declaran no tener conflicto de intereses.