

Tumor fibroso solitario de la pleura. Descripción clínico quirúrgica de 10 casos

Edelberto Fuentes-Valdés,✉ Miguel A Martín-González

Universidad de Ciencias Médicas de La Habana. Hospital Clínico Quirúrgico Hermanos Ameijeiras.
Trabajo recibido: 26-VIII-2014; aceptado: 02-IX-2014

RESUMEN. Objetivo: Describir las características clínicas y los resultados del tratamiento quirúrgico en pacientes con tumores fibrosos solitarios (TFS) de pleura. **Pacientes y métodos:** Estudio retrospectivo, descriptivo, sobre una base de datos prospectiva de 10 pacientes con TFS tratados entre enero de 1995 y diciembre de 2013. Las variables estudiadas fueron: edad, sexo, tamaño del tumor, pleura de origen, técnica quirúrgica, diagnóstico definitivo, complicaciones y supervivencia. **Resultados:** Seis pacientes pertenecían al sexo femenino y 4 al masculino. La edad fluctuó entre 34 y 71 años (mediana, 62 años). Seis lesiones asentaban en hemitórax izquierdo y 8 tuvieron origen en pleura visceral. El tamaño fluctuó entre 5 y 29 cm (mediana, 11 cm). Ocho tumores fueron benignos; maligno, 1; y 1 presentó potencial para recidiva local. Dos pacientes sufrieron complicaciones: traqueobronquitis y enfermedad pulmonar obstructiva crónica descompensada, 1; e infección de la herida con dehiscencia de planos musculares, 1. La mediana del tiempo de seguimiento fue 48.5 meses (6-143). No hubo muertes postoperatorias. **Conclusiones:** El TFS es una neoplasia poco frecuente que presenta un comportamiento biológico de difícil predicción. Con la resección quirúrgica del tumor se alcanzan cifras aceptables de complicaciones y mortalidad y altas cifras de supervivencia, aún en casos de recurrencia local.

Palabras clave: Tumores fibrosos solitarios, mesotelioma, células submesoteliales, complicaciones, tiempo de supervivencia.

ABSTRACT. Objective: To describe clinical features and surgical treatment results in patients with solitary fibrous tumor (SFT) of the pleura. **Patients and methods:** Retrospective, descriptive study, with data obtained from a prospective data base of 10 patients with SFT treated between January 1995 and December 2013. We studied demographic (age, sex), and tumor characteristics (size, pleura of origin, surgical technique employed, diagnostic, surgical morbidity and survival). **Results:** Six patients were females and 4 males. Age ranged between 34 and 71 years old (median, 62 years). Six tumors affected left hemithorax and 8 originated in the visceral pleural. Tumor size ranged between 5 and 29 cm (median, 11 cm). There were 8 benign tumors, 1 malignant and 1 with potentiality for local recurrence. Two patients developed complications: one tracheobronchitis and respiratory failure and one wound infection and dehiscence. Patients were followed between 6 and 143 months (median, 48.5 months). There were not postoperative deaths. **Conclusions:** Solitary fibrous tumor of the pleura is a rare neoplasm, which has a biological behavior of difficult prediction. With surgical resection it is possible to reach acceptable complications and mortality rates, and satisfactory survival rates, even in cases of local recurrence.

Key words: Solitary fibrous tumor, mesotelioma, sub-mesotelial cells, morbidity, survival time.

INTRODUCCIÓN

El tumor fibroso solitario (TFS) es una neoplasia rara, que se origina en diferentes membranas serosas: pleura, peritoneo, pericardio, además del mediastino, órbitas, senos paranasales, tiroides, nasofaringe, meninges e intrapulmonar, entre otras localizaciones.^{1,2}

Se le conoce con un número importante de nombres que hacen alusión a un supuesto origen mesotelial. El desarrollo de técnicas de diagnóstico especiales, como estudios inmunohistoquímicos, positivos para CD 34 y vimentina y negativos para citoqueratinas, desmina y proteína S-100,^{3,4} permitieron determinar el origen en células submesoteliales, con características fibro-

blásticas y mesenquimatosas. Así, no se recomienda el uso de nombres que hagan referencia a un origen mesotelial, porque la ausencia a una nomenclatura precisa se añadiría a la incertidumbre en relación con su comportamiento clínico.²

A menudo, el TFS es asintomático, aunque se puede presentar con síntomas locales como tos, dolor torácico y disnea. El derrame pleural no es frecuente. En algunos pacientes se producen manifestaciones paraneoplásicas como hipoglicemia (asociada a la producción de factor de crecimiento semejante a insulina) y dedos en palillo de tambor, artralgia y osteoartropatía pulmonar hipertrófica, probablemente como consecuencia de la producción por el tumor de factor de crecimiento de hepatocitos o de

ácido hialurónico.⁵ Clínicamente, las variedades benigna y maligna del tumor fibroso solitario son indistinguibles, si se exceptúan el mayor tamaño de los tumores malignos y su propensión a producir hemoptisis.

En 1989 England *et al.*,⁶ describieron los criterios de malignidad de los TFS de pleura: alta celularidad, marcado pleomorfismo celular, actividad mitótica mayor de 4 mitosis por 10 campos de gran aumento, invasión vascular, atipia celular y necrosis (figura 1). La presencia de un solo criterio de England obliga a considerar el carácter maligno de la lesión. También se citan el origen en la pleura parietal, el tamaño mayor de 10 cm y los tumores sésiles. La ausencia de necrosis, de atipia celular y de mitosis ayuda a excluir el carácter maligno es estos tumores.⁷

El propósito de este artículo es describir las características clínicas y los resultados obtenidos con el tratamiento quirúrgico en 10 pacientes tratados por TFS de pleura.

PACIENTES Y MÉTODOS

Este estudio, retrospectivo, sobre una base de datos prospectiva, comprendió 10 pacientes que presentaban TFS de pleura, tratados entre enero de 1995 y diciembre de 2013 en el Hospital Clínico Quirúrgico Hermanos Ameijeiras.

Las variables estudiadas fueron: edad, sexo, tamaño del tumor, pleura de origen (visceral o parietal), técnica quirúrgica empleada, diagnóstico definitivo, complicaciones postoperatorias y supervivencia.

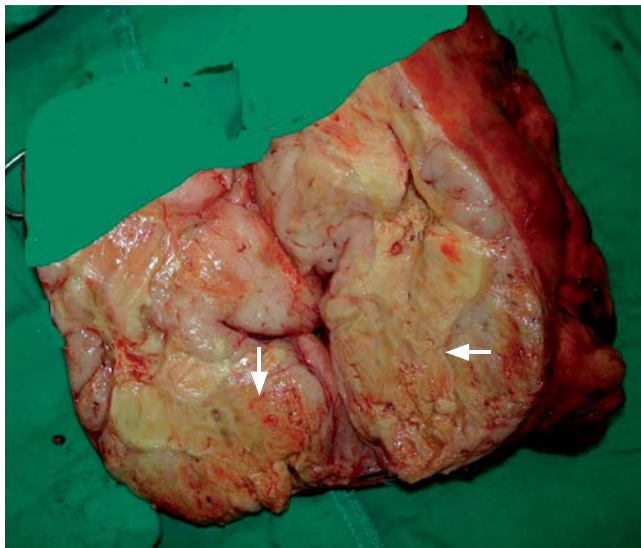


Figura 1. Fotografía de un TFSM. Las flechas indican extensas áreas de necrosis.

Descripción de la muestra

Tres enfermos estaban asintomáticos y el tumor se descubrió al realizarles estudios radiográficos por otras causas. Los síntomas en los restantes pacientes fueron dolor, disnea, molestias torácicas inespecíficas y, en un paciente, dolores óseos asociados a osteoartropatía pulmonar hipertrófica. Ninguno de ellos tenía antecedentes de exposición a asbestos.

El diagnóstico preoperatorio, de acuerdo a los resultados de la TAC (figura 2), fue: tumor pleural, 4 pacientes; tumor torácico, 1; timoma, 1; tumor mediastinal, 2 y tumor pulmonar, 2.

La CAAF (citología aspirativa con aguja fina) preoperatoria no se realizó en 3 pacientes y no fue útil en otros 2. En los 5 restantes, el diagnóstico citopatológico fue tumor fusocelular, 2; TFS de bajo grado, 1; tumor maligno epitelial, 1; y adenocarcinoma pulmonar, 1.

Seis tumores se localizaban en el hemitórax izquierdo y 4 en el derecho. La vía de acceso correspondió a toracotomía (n = 9) y esternotomía media en una paciente con diagnóstico preoperatorio de tumor mediastinal. Macroscópicamente, todos los tumores estaban encapsulados, de consistencia firme y coloración blanquecina con áreas oscuras y presentaban venas superficiales prominentes.

Para determinar el carácter benigno o maligno se tuvieron en cuenta los criterios de England.⁶ Los resultados histopatológicos fueron confirmados mediante inmunohistoquímica (positiva para vimentina y CD 34, y negativa para citoqueratina y proteína S 100). Otros

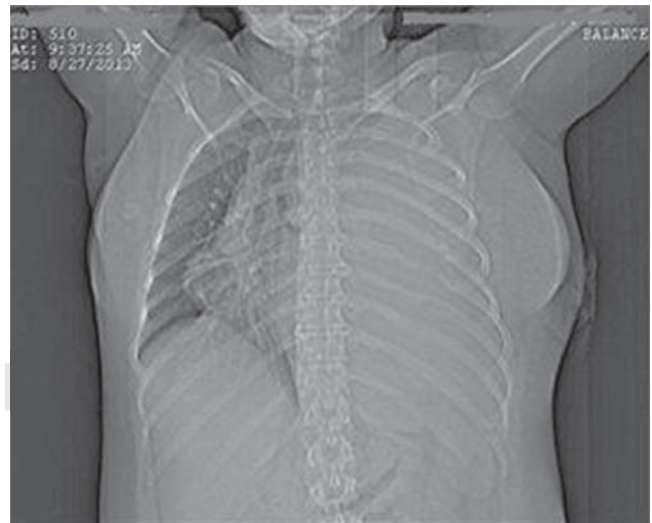


Figura 2. Tomografía axial computarizada (topograma) que demuestra una masa tumoral gigante que ocupa todo el hemitórax izquierdo y desplaza al mediastino hacia la derecha.

Tabla 1. Descripción de los pacientes.

Edad	Sexo	Pleura		Téc. Quir.	Tamaño (cm)	DD	Complicaciones		Superv. (meses)
		Vis.	Par.				Sí	No	
34	M	X		Exéresis	15	TFSB		X	143
58	F	X		Exéresis	21.6	TFSB		X	73
71	M	X		Exéresis	11	TFSB	X		61
63	F	X		Exéresis	5	TFSB		X	52
49	M		X	Exéresis	10	TFSB	X		57
67	F	X		Exéresis	8	TFSB		X	37
62	F		X	Exéresis y LID	16	TFSM		X	36
62	M	X		Exéresis y LSI	6.6	TFSB		X	14
65	F	X		Exéresis	8	TFSB		X	5
36	F	X		Exéresis	29	TFSBG		X	7

Téc. Quir. = Técnica quirúrgica; DD = Diagnóstico definitivo; Superv. = Supervivencia; Vis. = Visceral; Par. = Parietal; M = Masculino; F = Femenino; LID = Lóbulo inferior derecho; LSI = Lobectomía superior izquierda; TFSB = Tumor fibroso solitario benigno; TFMS = Tumor fibroso solitario maligno; TFSBG = Tumor fibroso solitario de bajo grado.

marcadores utilizados fueron: EMA, actina, pancitoqueratina, calretinina y mesotelina. Los valores de Ki 67 fluctuaron entre 0% y 30%. El valor máximo correspondió al paciente con tumor maligno.

Análisis estadístico

La mayoría de las variables numéricas continuas tuvieron una distribución asimétrica, motivo por el cual se describen mediante la mediana. Para el resto de las variables se utilizó el número absoluto correspondiente, debido al tamaño reducido de la muestra.

La investigación fue aprobada por el Consejo Científico y el Comité de Bioética del centro. Se mantuvo la confidencialidad de los datos. No se obtuvo el consentimiento informado por su carácter retrospectivo.

No hubo conflicto de intereses entre los autores.

RESULTADOS

La edad fluctuó entre 34 y 71 años (mediana, 62 años). Seis enfermos tenían más de 60 años. Hubo predominio del sexo femenino (tabla 1). La pleura visceral estuvo afectada en 8 pacientes. El tumor de mayor tamaño tenía 29 cm en su diámetro mayor y el de menor 5 (mediana 11 cm). En 8 enfermos el origen estaba en la pleura visceral. Los 2 tumores localizados en pleura parietal eran sésiles, mientras que los 8 originados en la pleura visceral tenían un pedículo de longitud variable.

La técnica quirúrgica principal fue la resección del tumor, y lobectomía pulmonar en 2 pacientes.

De los 2 tumores de pleura parietal, uno tenía diagnóstico citopatológico de neoplasia epitelial maligna. Se practicó lobectomía pulmonar inferior derecha en bloque con el tumor, el cual parecía infiltrar el pulmón

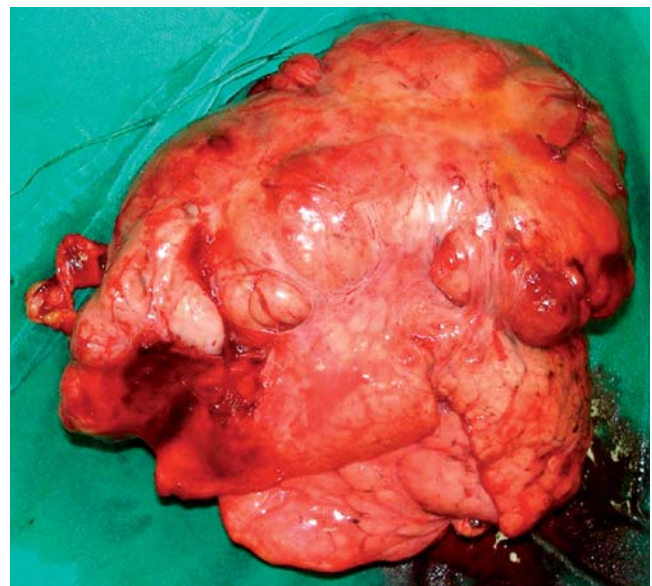

Figura 3. TFSM. Fotografía de la pieza quirúrgica que muestra la adherencia entre el tumor y el lóbulo inferior del pulmón derecho.

(figura 3). Además, se resecaron la pleura parietal y los músculos intercostales vecinos. La biopsia definitiva demostró necrosis, alta celularidad, pleomorfismo celular y expresión de Ki 67 de 30%, resultados estos que definieron el carácter maligno de la lesión. El segundo enfermo fue intervenido en otro centro, donde le realizaron resección parcial del tumor. En nuestro centro fue intervenido en dos ocasiones y, ante la imposibilidad de obtener la resección completa, se indicó tratamiento con radioterapia. A pesar del comportamiento agresivo, el estudio histológico no mostró rasgos de malignidad.

En estos dos pacientes, la ausencia de relación previa con asbestos, la expresión de marcadores mesenquimatosos (CD 34, vimentina) y la negatividad para citoqueratina, actina y proteína S 100 permitieron excluir el mesotelioma difuso sarcomatoide, el cual presenta una alta expresión de estos últimos marcadores y constituye el principal diagnóstico diferencial con el TFS.

Dos pacientes presentaron complicaciones postoperatorias: infección y dehiscencia de la herida de toracotomía (n = 1) y traqueobronquitis aguda y descompensación de su enfermedad pulmonar obstructiva crónica (EPOC) (n = 1), por lo que requirió ingreso en la unidad de cuidados intensivos.

La mayoría de los pacientes (8) tenían lesiones benignas. La paciente con un tumor fibroso solitario maligno (TFSM) presentó metástasis pulmonares a los 36 meses. No hubo muertes postoperatorias. Un paciente falleció durante el seguimiento por descompensación de la EPOC que padecía.

El seguimiento postoperatorio se realizó en todos los pacientes entre 6 y 143 meses (mediana, 48.5 meses). Al cierre del estudio se había perdido contacto con 3 enfermos que fueron seguidos durante 143 meses, 60 meses y 44 meses. Esta última correspondió a la paciente con el TFSM. Los restantes se mantenían vivos.

DISCUSIÓN

El TFSB (tumor fibroso solitario benigno), aunque poco frecuente, es la más común de las neoplasias mesenquimatosas benignas de la pleura (12% a 30%). Para 2009 se habían publicado algo más de 900 casos en la literatura médica en idioma inglés.⁸ Se presentan desde la niñez hasta la octava década de la vida, con mayor frecuencia en individuos adultos, en la quinta o sexta décadas;⁹ discretamente inferior a los datos obtenidos por los autores (mediana, 58.3 años). Mientras algunos señalan que no existe predilección por el sexo,¹⁰ otros encontraron una mayor frecuencia para el sexo femenino,² en coincidencia con nuestros resultados. Entre sus características se destaca la ausencia de relación con la exposición a asbestos.¹⁰ Predominan en la pleura visceral¹¹ a la que los une un pedículo de longitud variable. Comúnmente, los tumores originados en pleura parietal son sésiles y tienen mayor probabilidad de malignidad.

El tratamiento quirúrgico se puede realizar mediante acceso convencional o por cirugía torácica videoasistida (CTVA).³ La resección completa es el tratamiento de elección para lograr la curación de los pacientes afectados por TFS, tanto benigno como maligno. Incluso, se reconoce que la hipoglicemia y la osteoartropatía pulmonar hipertrófica casi siempre resuelven completamente tras la resección,⁸ como ocurrió en la paciente

que presentaba dolores óseos secundarios a la lesión perióstica.

En caso de TFSM de pleura parietal, la resección debe incluir, además de la pleura parietal; los músculos intercostales vecinos o, incluso, todos los componentes parietales, de acuerdo a la magnitud de la invasión. En 2 pacientes también se realizó una lobectomía pulmonar. En el primero porque el tumor, con diagnóstico citológico de tumor epitelial maligno, parecía infiltrar el lóbulo inferior derecho; y el segundo, porque el tumor formaba cuerpo con el lóbulo superior izquierdo y el estudio citopatológico informó que se trataba de un tumor pulmonar maligno. La biopsia por parafina y la evaluación inmunohistoquímica demostraron que se trataba de un TFSB. Es conocida la propensión de los TFMS a infiltrar estructuras adyacentes como pared costal, mediastino, cisuras y parénquima pulmonar.⁴

La resección completa de TFS gigantes de pleura (> 18 cm) es considerada un reto para el cirujano, por la pobre exposición, el riego sanguíneo significativo y adherencias fuertes, entre otras características.¹² En estos enfermos se recomienda realizar arteriografía y embolización para reducir el riesgo de hemorragia y contribuir a una resección radical con mayor seguridad.¹² Dos de los pacientes de esta serie tenían tumores de 21.6 cm y 29 cm y, aunque no se realizó embolización, no hubo que lamentar complicaciones intraoperatorias.

Aunque se reconoce que las complicaciones quirúrgicas no son frecuentes,¹³ se han descrito casos de edema pulmonar por descompresión tras la resección de un TFS gigante.¹² Los dos enfermos de nuestra serie tenían factores que se asociaron a la aparición de complicaciones: EPOC avanzada, uno; y en el otro, la infección de la herida se produjo en la tercera intervención.

Los TFSB tienen excelente pronóstico con pocas probabilidades de recurrencia. Sin embargo, los malignos tienen alto potencial de recidiva local y producen metástasis a distancia; pero no se diseminan en la pleura.¹⁴ Así, la tasa de recidiva postquirúrgica es excelente (2% a 8%) en casos de TFSB. En los tumores malignos pedunculados puede ascender hasta un 14%, mientras que su frecuencia aumenta drásticamente en tumores sésiles (68%), lo que refleja, una vez más, la importancia de la extirpación completa.¹³

La radioterapia y la quimioterapia tienen valor limitado en el tratamiento curativo de los TFS de pleura, aunque pueden ser útiles, como tratamiento adyuvante, en casos de resección incompleta o imposible, sobre todo para tumores histológicamente malignos y para las recurrencias,¹⁵ como ocurrió en uno de nuestros pacientes.

La supervivencia para los TFS de pleura varía desde un 75% hasta un 100%.¹⁶ La mayoría de las recidivas aparecen en los primeros 24 meses después de la re-

sección; pero pueden ocurrir, incluso, después de más de 15 o 20 años.¹⁷ De ahí la importancia del seguimiento a largo plazo.¹⁸ Por otro lado, un tumor previamente benigno puede sufrir transformación maligna en caso de recurrencia.¹⁹ En esta situación una nueva resección es el tratamiento de elección, cuando es posible.²⁰

Al momento de confeccionar este informe se había perdido contacto con 3 enfermos, después de un seguimiento mínimo de 44 meses, correspondiente al paciente con un tumor maligno. Los restantes se mantenían vivos sin evidencias de recidiva.

En resumen, el TFS es una neoplasia poco frecuente que presenta un comportamiento biológico de difícil predicción, porque tanto la variante benigna como la maligna pueden recidivar. Con la resección quirúrgica del tumor se alcanzan cifras aceptables de complicaciones y mortalidad y altas cifras de supervivencia, aún en casos de recurrencia local.

REFERENCIAS

- Bar I, Papiashvilli M, Zukerman B, Stav D, Sandbank J. *Large solitary fibrous tumour of the pleura: analysis of six cases*. Heart Lung Circ 2007;16(4):282-284.
- Harrison-Phipps KM, Nichols FC, Schleck CD, et al. *Solitary fibrous tumors of the pleura: results of surgical treatment and long-term prognosis*. J Thorac Cardiovasc Surg 2009;138(1):19-25. doi: 10.1016/j.jtcvs.2009.01.026.
- Galbis Caravajal JM, Sales Badía JG, Navarro Hervás M, Mafé Madueño JJ, Cordero Rodríguez P, Rodríguez Paniagua JM. *Tumores fibrosos de localización pleural: valoración clínicoquirúrgica*. Arch Bronconeumol 2004;40(9):419-421.
- Granville L, Laga AC, Allen TC, et al. *Review and update of uncommon primary pleural tumors: a practical approach to diagnosis*. Arch Pathol Lab Med 2005;129(11):1428-1443.
- Cardillo G, Facciolo F, Cavazzana AO, Capece G, Gasparri R, Martelli M. *Localized (solitary) fibrous tumors of the pleura: an analysis of 55 patients*. Ann Thorac Surg 2000;70(6):1808-1812.
- England DM, Hochholzer L, McCarthy MJ. *Localized benign and malignant fibrous tumors of the pleura. A clinicopathologic review of 223 cases*. Am J Surg Pathol 1989;13(8):640-658.
- Brozzetti S, D'Andrea N, Limiti MR, Pisanelli MC, De Angelis R, Cavallaro A. *Clinical behavior of solitary fibrous tumors of the pleura. An immunohistochemical study*. Anticancer Res 2000;20(6C):4701-4706.
- de Perrot M, Fischer S, Bründler MA, Sekine Y, Keshavjee S. *Solitary fibrous tumors of the pleura*. Ann Thorac Surg 2002;74(1):285-293.
- Kalebi AY, Hale MJ, Wong ML, Hoffman T, Murray J. *Surgically cured hypoglycemia secondary to pleural solitary fibrous tumour: case report and update review on the Doege-Potter syndrome*. J Cardiothoracic Surgery 2009;4(1):45-52. doi: 10.1186/1749-8090-4-45.
- Guinee DG, Allen TC. *Primary pleural neoplasia: entities other than diffuse malignant mesothelioma*. Arch Pathol Lab Med 2008;132(7):1149-1170. doi: 10.1043/1543-2165(2008)132[1149:PPNEOT]2.0.CO;2.
- Chang ED, Lee EH, Won YS, Kim JM, Suh KS, Kim BK. *Malignant solitary fibrous tumor of the pleura causing recurrent hypoglycemia; immunohistochemical stain of insuline-like growth factor I receptor in three cases*. J Korean Med Sci 2001;16(2):220-223.
- Guo J, Chu X, Sun YE, Zhang L, Zhou N. *Giant solitary fibrous tumor of the pleura: an analysis of five patients*. World J Surg 2010;34(11):2553-2557. doi: 10.1007/s00268-010-0715-x.
- Schiroso L, Lantuejoul S, Cavazza A, et al. *Pleuro-pulmonary solitary fibrous tumors: a clinicopathologic, immunohistochemical, and molecular study of 88 cases confirming the prognostic value of de Perrot staging system and p53 expression, and evaluating the role of c-kit, BRAF, PDGFRs [alpha/beta], c-met, and EGFR*. Am J Surg Pathol 2008;32(11):1627-1642. doi: 10.1097/PAS.0b013e31817a8a89.
- Churg A. *Localized pleural tumors*. In: Cagle PT, editor. *Diagnostic pulmonary pathology*. New York, NY: Marcel Dekker; 2000.p.719-734.
- Veronesi G, Spaggiari L, Mazzarol G, De Pas M, Leo F, Solli P, Pastorino U. *Huge malignant localized fibrous tumor of the pleura*. J Cardiovasc Surg (Torino) 2000;41(5):781-784.
- Carretta A, Bandiera A, Melloni G, et al. *Solitary fibrous tumour of the pleura: immunohistochemical analysis and evaluation of prognostic factors after surgical treatment*. J Surg Oncol 2006;94(1):40-44.
- Kohler M, Clarenbach CF, Kestenholz P, et al. *Diagnosis, treatment and long-term outcome of solitary fibrous tumours of the pleura*. Eur J Cardiothorac Surg 2007;32(3):403-408.
- Mohamed H, Mandal AK. *Natural history of multifocal solitary fibrous tumors of the pleura*. J Nat Med Assoc 2004;96(5):659-664.
- Santos RS, Haddad R, Lima CE, et al. *Patterns of recurrence and long-term survival after curative resection of localized fibrous tumors of the pleura*. Clin Lung Cancer 2005;7(3):197-201.
- Furukawa N, Hansky B, Niedermeyer J, Gummert J, Renner A. *A silent gigantic solitary fibrous tumor of the pleura: case report*. J Cardiothorac Surg 2011;6:122. doi: 10.1186/1749-8090-6-122.

✉ Correspondencia:

Dr. Edelberto Fuentes Valdés, Profesor titular de cirugía. Consultante. Universidad de Ciencias Médicas de La Habana.
Calle 76 Núm. 31 Apto. B-1. Villa Panamericana, Habana del Este.
Correo electrónico: efuentes@infomed.sld.cu

Los autores declaran no tener conflicto de intereses