



## Respuesta al tratamiento inmunomodulador como criterio diagnóstico de cirrosis por hepatitis autoinmunitaria en una adulta colombiana

### Response to immunomodulator treatment as diagnostic criterion of cirrhosis due to autoimmune hepatitis in a Colombian adult.

Laura Camila Cáceres-Delgado,<sup>1</sup> Jesús Andrés Ortiz-Henao,<sup>1</sup> Mayut Delgado-Galeano,<sup>2</sup> Jaime Alberto Gómez-Ayala<sup>1</sup>

#### Resumen

La hepatitis autoinmunitaria es una enfermedad inflamatoria progresiva que daña directamente los hepatocitos, a largo plazo y sin tratamiento oportuno lleva a cirrosis. En todo el mundo se estiman 11.6-35.9 casos/100,000 habitantes, por tanto, en la práctica médica es poco considerada entre los diagnósticos de hepatitis crónica; entre otras causas, debido a que los criterios diagnósticos simplificados para esta enfermedad son complejos, pues se centran en medios diagnósticos costosos y en países de bajos y medianos ingresos, se dificulta el acceso, la oportunidad del diagnóstico y el tratamiento, además, es importante considerar la sensibilidad de éstos. Se comunica el caso clínico de una paciente adulta con características clínicas de cirrosis por hepatitis autoinmunitaria, en quien la utilización de los métodos diagnósticos recomendados no favoreció el diagnóstico de enfermedad autoinmunitaria. El caso comunicado es atípico, destaca la mejoría clínica con el tratamiento inmunomodulador como criterio diagnóstico único de los criterios clásicos de 1999 para establecer el diagnóstico de hepatitis autoinmunitaria por la elevada sensibilidad de la respuesta al tratamiento evidenciada a las 48 horas. Es importante considerar el inicio del tratamiento inmunomodulador contra la hepatitis autoinmunitaria una vez descartadas las principales causas de hepatopatía crónica, a pesar de no cumplir los criterios diagnósticos, con lo que se frenó el avance de la enfermedad y el desenlace fatal en el paciente.

**PALABRAS CLAVE:** Hepatitis autoinmunitaria; cirrosis hepática; anticuerpos antinucleares.

#### Abstract

Autoimmune hepatitis is a progressive inflammatory disease that directly attacks the hepatocytes, in the long term and without timely treatment leads to cirrhosis. Worldwide, it is estimated between 11.6-35.9 cases/100,000 inhabitants, therefore, in medical practice it is low considered in the diagnosis of chronic hepatitis; because the simplified diagnostic criteria for this disease are complex, insofar as they focus on costly diagnostic means, and in low- and middle-income countries, it makes difficult the access, the opportunity for diagnosis and treatment. In addition, it is important to consider the sensitivity of these diagnostic means. This paper reports the clinical case of an adult woman with clinical features of cirrhosis due to autoimmune hepatitis, in which the use of recommended diagnostic methods did not directly favor the diagnosis of autoimmune disease. This clinical case is atypical, highlighting the clinical improvement with immunosuppressive treatment, considered a single diagnostic criterion of the classical criteria of 1999 to determine the diagnosis of autoimmune hepatitis, due to the high sensitivity of the response to the treatment evidenced at 48 hours. It is important to consider the initiation of immunosuppressive treatment of hepatitis autoinmunitaria, once the main causes of chronic liver disease have been ruled out, despite not meeting the diagnostic criteria, thus slowing the progression of the disease and a fatal outcome in the patient.

**KEYWORDS:** Autoimmune hepatitis; Liver cirrhosis; Antibodies; Antinuclear.

<sup>1</sup> Facultad de Salud. Escuela de Medicina, Universidad Autónoma de Bucaramanga (UNAB), Departamento de Medicina Interna, Bucaramanga, Colombia.

<sup>2</sup> Facultad de Salud, Universidad Industrial de Santander, Bucaramanga, Colombia.

**Recibido:** 16 de julio 2018

**Aceptado:** 14 de febrero 2019

#### Correspondencia

Laura Camila Cáceres Delgado  
lcaceres674@unab.edu.co

#### Este artículo debe citarse como

Cáceres-Delgado LC, Ortiz-Henao JA, Delgado-Galeano M, Gómez-Ayala JA. Respuesta al tratamiento inmunomodulador como criterio diagnóstico de cirrosis por hepatitis autoinmunitaria en una adulta colombiana. Med Int Méx. 2019 mayo-junio;35(3):460-470. <https://doi.org/10.24245/mim.v35i3.2381>



## ANTECEDENTES

La hepatitis autoinmunitaria es una enfermedad inflamatoria progresiva que a diferencia de la colangitis biliar primaria (CBP) y la colangitis esclerosante primaria (CEP), daña directamente los hepatocitos. Aunque su causa no es clara, la evidencia sugiere una estrecha asociación con factores genéticos y ambientales.<sup>1</sup> Se ha encontrado que el grupo serológico DQ2 es un factor de riesgo de hepatitis autoinmunitaria en la población latinoamericana, mientras que el DR5 y DQ3 son factores protectores en esta población. Las similitudes fisicoquímicas y las diferencias de los aminoácidos son las que aclaran su influencia en la aparición de la enfermedad.<sup>2</sup> Puede manifestarse a cualquier edad, pero su incidencia aumenta alrededor de los 40 años, principalmente en población femenina con relación 4:1.<sup>1</sup> En el mundo, se ha reportado prevalencia de 11.6 a 35.9 casos/100,000 habitantes,<sup>1</sup> y en Latinoamérica la información aún es controvertida; mientras se ha estimado que en la Ciudad de México la prevalencia durante 2008-2013 fue de 8.5%,<sup>3</sup> en Pereira, Colombia, se ha encontrado hasta 14%; sin embargo, en la práctica médica esta enfermedad es poco considerada entre los posibles diagnósticos de hepatitis crónica.<sup>1,4</sup> A continuación, se describe el caso de una paciente con diagnóstico de hepatitis autoinmunitaria, que aporta a los criterios diagnósticos de esta enfermedad y contribuye en la toma de decisión de los clínicos para el tratamiento oportuno de la misma.

## CASO CLÍNICO

Paciente femenina de 60 años de edad, caucásica, ama de casa (con alta sospecha de hepatitis autoinmunitaria y otras enfermedades autoinmunitarias por los antecedentes de hepatitis crónica e hipotiroidismo subclínico). Antecedentes negativos de transfusiones sanguíneas, medicamentos hepatotóxicos, consumo o expo-

sición a sustancias tóxicas. Consultó al servicio de urgencias en mayo de 2017 por padecer tres días ictericia, asociada con dolor en el epigastrio de predominio posprandial, náuseas, pérdida de peso (no cuantificada) desde hacía dos semanas. Fue hospitalizada con el diagnóstico presuntivo de ictericia obstructiva secundaria a colestasis intrahepática, con hallazgos en la biopsia hepática anterior de necroinflamación y lesión hepática con fibrosis incipiente. La ecografía abdominal mostró limitada evaluación de la vía biliar, por lo que se realizó colangiopancreatografía por resonancia magnética, que descartó el diagnóstico de ictericia obstructiva secundaria a colestasis intrahepática. Los estudios complementarios para evaluar la función hepática, necroinflamación, colestasis, perfil inmunitario e infeccioso para virus hepatotropos fueron negativos y las concentraciones de C3 y C4 negativas (C3: 69.3 mg/dL, C4: 12.8 mg/dL).

El día 10 de hospitalización, persistía con hallazgos de necroinflamación (ALT 657.3 UI/L y AST 774.8 UI/L), tiempo de protrombina 13 segundos con INR 1.19 segundos y sin hallazgos físicos sugerentes de encefalopatía hepática, colestasis (bilirrubina total 7.76 mg/dL, bilirrubina directa 6.75 mg/dL y bilirrubina indirecta 1.01 mg/dL). El perfil inmunitario reportó valores normales (anticuerpos Sm: 9.6 UE/mL, AntiLA (SSB): 54.3 UE/mL, anticuerpos antinucleares (ANAS) negativos, anticuerpos antimitocondriales (AMA) negativos, anticuerpos microsomales hígado-riñón (LKM1) menor de 1:10, C3: 69.3 mg/dL y C4: 12.8 mg/dL. La gamma-glutamyl transpeptidasa (GGT) 375 UI/L y los anticuerpos microsomales 1749 UI/mL se encontraban elevados. El día 12 se descartó obstrucción biliar mediante la ultrasonografía biliopancreática y el perfil de autoinmunidad anti-La y C3 positivos y ANAS y AMA negativos. Finalmente, desaparecieron los síntomas, se dio de alta a pesar de transaminasas y fosfatasa alcalina elevadas, con recomendaciones para reclamar resultados de laboratorio y patología y control

con especialistas. Durante la hospitalización tuvo restricción de la vía oral, recibió líquidos intravenosos (LEV) basales, inhibidor de bomba de protones y levotiroxina (**Cuadro 1**).

Treinta y dos días después del egreso, la paciente reingresó al servicio de urgencias por ictericia concomitante con dolor abdominal, pérdida de fuerza muscular, artralgias, edema en los miembros inferiores) y xerostomía de 15 días de evolución. La biopsia reportó hepatitis crónica activa severa con extensa necrosis lobular, colestasis y posible evolución a cirrosis, la impresión diagnóstica considerada fue hepatitis autoinmunitaria con colangitis progresando a cirrosis y posible síndrome de Sjögren secundario. Se hospitalizó nuevamente e inició tratamiento contra la cirrosis, desparasitación (desparasitación profiláctica por riesgo de absceso hepático amebiano porque si la paciente era portadora cuando se bajaran las defensas con el medicamento inmunosupresor, este microorganismo y otros podrían proliferar

y afectar a la paciente, porque una vez dado el medicamento no tendrá un sistema inmunitario adecuado para protegerla en esas circunstancias) y tratamiento inmunomodulador con prednisona 50 mg y azatioprina 150 mg diariamente, a pesar de ANAS y ASMAS negativos y se solicitaron exámenes complementarios (**Figura 1**) Además, el doppler venoso evidenció trombosis venosa profunda, tiempos de coagulación prolongados (INR: 1.26) e hipoalbuminemia; el departamento de cirugía vascular recomendó manejo con medias de compresión elástica. Simultáneamente empezó el descenso progresivo de las pruebas de función hepática.

Para el día 5 intrahospitalario los reactantes de fase aguda fueron negativos y la paciente refirió dolor en las articulaciones acromioclavicular y glenohumeral bilateral, tratado con analgésicos. Dos días después, el perfil inmunológico y el factor reumatoide fueron negativos, las bilirrubinas y la creatina-fosfocinasa ascendieron, relacionándos-

**Cuadro 1.** Tratamiento y plan de salida

	Tratamiento	Plan de salida
Primera hospitalización	Levotiroxina 100 mg VO/día (suspendido durante ultrasonografía) Espironolactona 25 mg VO/día Omeprazol 20 mg VO/día Propranolol 20 mg VO/día Albendazol 400 mg VO/día por 3 días Tinidazol 2 g VO dosis única	La paciente debía continuar con el tratamiento farmacológico. Con recomendaciones para solicitar resultados de laboratorio y control con especialistas
Segunda hospitalización	Restricción líquida ASA 100 mg VO/día Levotiroxina 100 mg VO/día Espironolactona 25 mg VO/día Omeprazol 20 mg VO/día Propranolol 20 mg VO/cada 12 horas Enoxaparina suspendido Albendazol suspendido Tinidazol suspendido Furosemida 80 mg VO/día Ursacol 900 mg VO/día Prednisona 50 mg VO/día Azatioprina 150 mg VO/día Calcio + vitamina D 600 mg por 200 unidades cada día	La paciente debía continuar con el tratamiento farmacológico y solicitar el reporte ambulatorio de bilirrubinas, CH, CPK, electrolitos, IgG 1, 2, 3 y 4. Cita de control por medicina interna, reumatología y gastroenterología

ASA: ácido acetilsalicílico; VO: vía oral; CH: cuadro hemático; CPK: creatinin fosfocinasa; IgG: inmunoglobulina G.

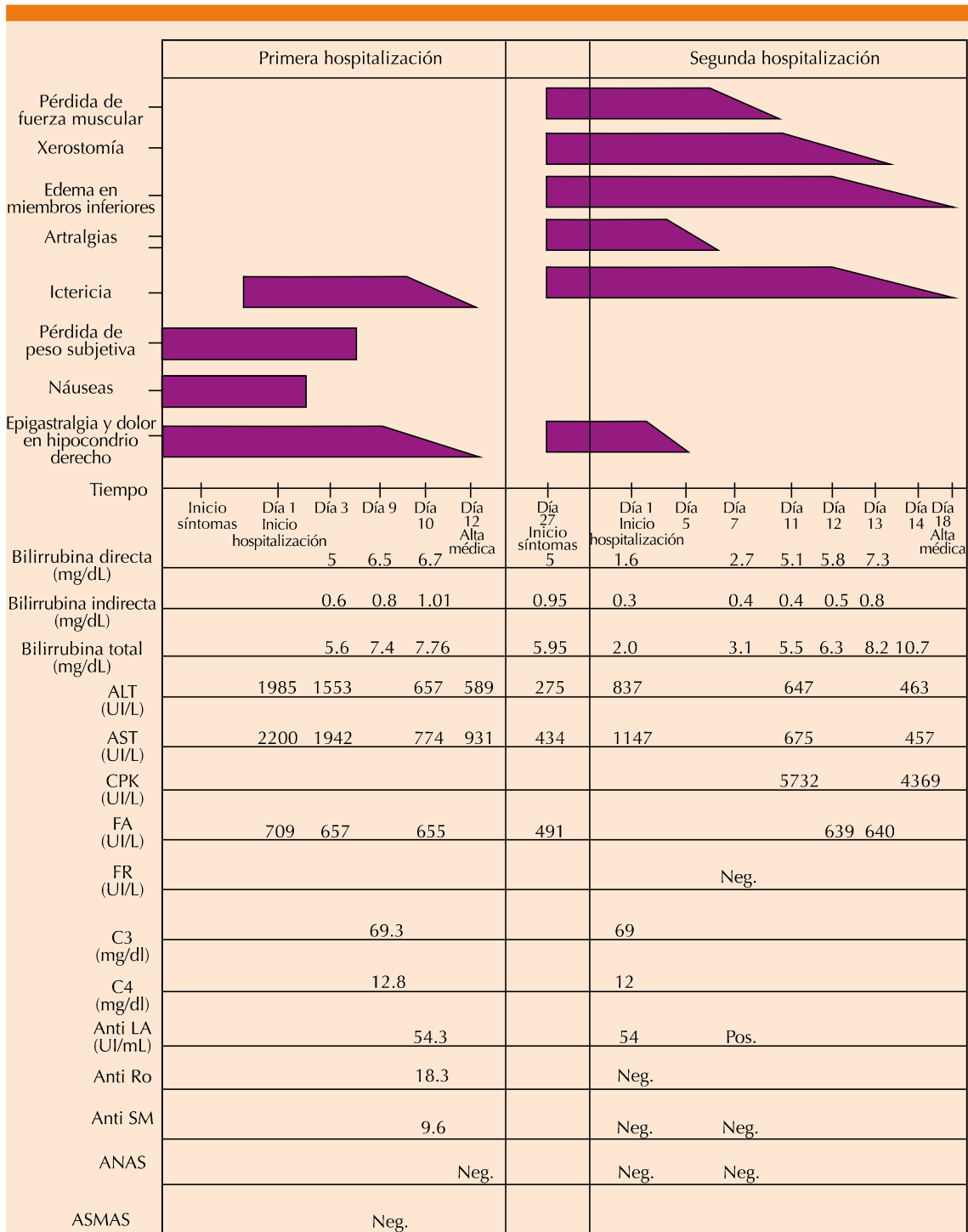


Figura 1. Signos, síntomas y exámenes de laboratorio.

la con los síntomas musculares y concluyendo miopatía aguda asociada con cirrosis, tratada inmediatamente. La existencia de anti-La positivo, C3 bajo y xerostomía establecieron el diagnóstico de síndrome de Sjögren y se solicitó repetir el perfil inmunológico en tres meses, posteriormente descendió la creatina-fosfoquinasa.

La ecografía abdominal, tomada el día de ingreso, evidenció esteatosis hepática leve e irregularidad de los contornos hepáticos, además se reportaron concentraciones elevadas de gamma-glutamil transpeptidasa en electroforesis de proteínas y crioglobulinas negativas.

Ante la persistencia de edema secundario a hipoalbuminemia al día 14 intrahospitalario, se administró albúmina endovenosa y tratamiento diurético (a partir del consenso respecto al tratamiento de la ascitis y el síndrome hepatorenal en la cirrosis hepática),<sup>5</sup> mejorando tres días después, por lo que se dejó tratamiento diurético oral. La hiperbilirrubinemia persistente fue tratada con ursacol (sin tener en cuenta síndrome de sobreposición con colangitis biliar primaria por AMA negativo), sin mejoría evidente (**Cuadro 2**).

La paciente tuvo mejoría clínica evidente, por tanto, el día 18 se dio de alta con tratamiento médico y orden para recoger el resultado de la IgG por subclases. Durante la hospitalización los azoados fueron normales, las transaminasas descendieron, pero sin llegar a valores normales y las glucometrías también estaban en valores normales (**Cuadro 1**). Por último, la paciente falleció a los dos meses de su egreso, con exámenes de ANAS positivos y anticuerpos microsomales 410.6 UI/mL.

## DISCUSIÓN

Debido a que la hepatitis autoinmunitaria no manifiesta signos o síntomas patognomónicos para su diagnóstico y no existe ningún marcador

diagnóstico específico que pueda aplicarse a todos los pacientes (existen criterios diagnósticos establecidos y revisados por un grupo de expertos que excluyen otras posibles causas de enfermedad hepática mediante una serie de parámetros clínicos, serológicos, histológicos y genéticos definidos a continuación), lo que la hace una afección infrecuente y posiblemente subdiagnosticada.<sup>6,7</sup>

El diagnóstico habitual de esta enfermedad se establece cuando se encuentran concentraciones elevadas de aminotransferasa, aumento de IgG, ANAS o ASMA positivos para el diagnóstico de hepatitis autoinmune tipo 1, o anticuerpos anti-microsomales de hígado/riñón tipo 1 (LKM1) para el diagnóstico de hepatitis autoinmunitaria tipo 2.<sup>1</sup> A menudo el diagnóstico puede ser difícil, porque estos criterios aparecen también en hepatopatías de otros orígenes y porque el acceso a estos marcadores diagnósticos es costoso y en algunos casos es difícil. En este sentido, un grupo de expertos en 1993 propuso una tabla de criterios diagnósticos con puntuación positiva y negativa, con sensibilidad de 97-100%, pero especificidad de 45 a 90%, que fue modificada nuevamente por el Grupo Internacional de Hepatitis Autoinmune en 1999.<sup>8</sup> En la nueva versión se propuso un sistema de puntuación que incluye datos clínicos, bioquímicos, serológicos e histológicos, y en menor medida la respuesta al tratamiento. Este sistema de evaluación para el diagnóstico de hepatitis autoinmunitaria consta de 13 ítems; se considera que el diagnóstico es definitivo en los pacientes no tratados si la puntuación es mayor de 15 puntos y probable si el puntaje se encuentra entre 12 y 17 puntos. Para los pacientes que reciben tratamiento inmunosupresor, hay certeza diagnóstica si la puntuación es mayor de 17 y probable con puntaje entre 12 y 17 puntos. Estos criterios diagnósticos originales o denominados clásicos se han considerado demasiado complejos y poco aplicables en la práctica clínica diaria.<sup>7,8</sup>

**Cuadro 2.** Exámenes complementarios (continúa en la siguiente página)

	Fecha	Examen	Valores de referencia	Resultado	
Primera hospitalización	Día 1	Anticuerpos beta 2-glicoproteína	Negativo		
		IgA	< 21 U	5.16 U/mL	
		IgM	< 21 U	1.80 U/mL	
		IgG	< 21 U	0.15 U/mL	
		Anticuerpos LKM-1	Negativo		
			Anticuerpos microsomaes tipo 1 de hígado y riñón	< 1:10	<1:10
			Cuadro hemático	Normal	
			Hematócrito	35-47%	38%
			Hemoglobina	12.3-15.3 g/dL	13.1 g/dL
	Día 4		AgHBs (antígeno de superficie de hepatitis B)	No reactivo: < 1.0	0.22
			Antígeno épsilon hepatitis B	No reactivo: < 1.0	0.103
			Anticuerpo contra el antígeno de superficie hepatitis B	Negativo: < 8 U/mL	< 3 U/mL
			Anticuerpos IgM hepatitis A	Negativo: < 0.40	0
			Anticuerpos anti-HVC (anti-hepatitis C)	No reactivo: < 1.0	0.09
	Día 8		LDH (lactato deshidrogenasa)	Normal: 135-214 UI/L	553 UI/L
Día 10		Cuadro hemático	Normal		
		Hematócrito	35-47%	38%	
		Hemoglobina	12.3-15.3 g/dL	13.1 g/dL	
		Plaquetas	150,000-440,000	145,000	
		Leucocitos	4400-11,300/mm <sup>3</sup>	6960/mm <sup>3</sup>	
		Tiempo de protrombina INR	Normal: 9.7-13.5 segundos 1.0-1.3	14.4 segundos 1.35	
		Tiempo parcial de tromboplastina	Normal	29.1 segundos	
Día 12		Control diario	22.5-30.5 segundos	28.0 segundos	
		Coombs directo	Negativo	Negativo	
		Haptoglobulina	Normal: 30-200 mg/dL	< 10 mg/dL	
		Proteínas totales	Normal: 6.4-8.3 g/dL	6 g/dL	
A partir de la primera hospitalización	Día 27	Anticuerpos IgM Epstein-Barr	Negativo: < 0.11	0	
		GGT (gamma-glutamil transpeptidasa)	Normal: 6-42 UI/L	375 UI/L	

**Cuadro 2.** Exámenes complementarios (continuación)

	Fecha	Examen	Valores de referencia	Resultado	
Segunda hospitalización	Día 1	Colesterol total	< 200 mg/dL	92 mg/dL	
		Colesterol HDL	> 65 mg/dL	17 mg/dL	
		Triglicéridos	< 150 mg/dL	79.1 mg/dL	
		Anticuerpos antifosfolipídicos IgM, IgG	Normal: negativo	Negativo	
	Día 5	Anticuerpos microsomales	Normal: < 34 UI/mL	410.6 UI/mL	
	Día 18	Inmunoglobulina G			
		IgG1	3.15-8.55 g/L	5.39 g/L	
		IgG2	0.64-4.95 g/L	1.82 g/L	
		IgG3	0.23-1.09 g/L	0.22 g/L	
		IgG4	0.11-1.57 g/L	0.11 g/L	
	Electroforesis de proteínas	6.6-8.7 g/dL	5 g/dL		
A partir de la segunda hospitalización	Día 48	Globulinas	2.8-3.4 g/dL	3.18 g/dL	
		Relación albúmina/globulina	-	0.73	

Hennes y su grupo,<sup>7</sup> en 2008, desarrollaron un nuevo sistema de puntuación simplificado que incluyó la existencia o no de autoanticuerpos, el valor de las inmunoglobulinas, la ausencia de hepatitis viral y la histología. Estos nuevos criterios simplificados, en teoría, son más fáciles de aplicar en la práctica clínica habitual. Con base en las curvas ROC, se escogieron dos puntos de corte:  $\geq 6$  y  $\geq 7$ . Si la puntuación es de 6, el diagnóstico se considera probable, con sensibilidad de 88% y especificidad de 97%. En los pacientes con puntuación de 7, se consideró el diagnóstico definitivo, con sensibilidad de 81% y especificidad de 99%.<sup>7,9</sup> Desafortunadamente en este sistema simplificado no se consideró la sensibilidad a la terapia inmunosupresora al descartar las hepatopatías más frecuentes y los anticuerpos negativos,<sup>10</sup> que era considerado en los criterios clásicos para el diagnóstico de hepatitis autoinmunitaria.

Además, se ha descrito que ninguno de los autoanticuerpos es específico para hepatitis autoinmunitaria, porque los ANAS pueden fluctuar durante el transcurso de la enfermedad, mientras que los LKM1 aparecen sólo en 20% de los casos y los ASMA se encuentran hasta en 75% de los pacientes adultos.<sup>10,11</sup> En este sentido, los tres anticuerpos están limitados por su insatisfactoria sensibilidad y falta de consistencia.<sup>6</sup> Además, el diagnóstico de la hepatitis autoinmunitaria es aún más infrecuente o menos sospechado por los clínicos, cuando el hallazgo clave que evidencia el diagnóstico es la mejoría clínica con el tratamiento inmunosupresor (porque de todos los signos no es ni el más frecuente, ni el de mayor valor en la escala clínica de 1999),<sup>6</sup> como ocurrió en el caso comunicado, porque cuando se diagnostica de manera correcta, es extremadamente sensible a la terapia inmunosupresora.<sup>6,10,11</sup>



Una de las limitaciones del sistema que usa los criterios diagnósticos simplificados es que, hasta la fecha, sólo se ha validado retrospectivamente. Existen cuatro estudios retrospectivos en los que la sensibilidad del sistema simplificado para el diagnóstico de hepatitis autoinmunitaria probable ( $\geq 6$  puntos) se encontró entre 65 y 95% y la especificidad entre 90 y 98%. Para los casos clasificados como hepatitis autoinmunitaria definitiva ( $\geq 7$  puntos), la sensibilidad fue de 15 a 87%, lo que permite deducir que los rangos tan amplios en la sensibilidad no permiten estimar los casos realmente enfermos.<sup>12-16</sup>

Un caso reportado en Colombia en 2013, en el que una mujer adulta joven tuvo insuficiencia hepática aguda por hepatitis autoinmunitaria, en tratamiento simultáneo con interferón por infección crónica por virus de la hepatitis C, tuvo puntuación según los criterios mencionados de probable diagnóstico de hepatitis autoinmunitaria tipo I, al tener ANAS y ASMA positivos, pero esto sólo se encontró momentos antes de la insuficiencia hepática aguda,<sup>9</sup> en cuyo caso los criterios favorecieron el diagnóstico antes de morir, pero no favorecieron el tratamiento oportuno de la enfermedad.

Asimismo, en 2010 una mujer de 53 años de edad, con cirrosis micronodular en biopsia hepática, tuvo varios episodios de sangrado digestivo. Al examen físico evidenció características propias de hepatopatía crónica. Los exámenes de laboratorio de la caracterización hepática estaban alterados, estudio inmunológico positivo para ANAS, AMA y ASMA sólo cuando la paciente ya tenía insuficiencia hepática. Fue tratada con prednisona a dosis de 30 mg/día, luego se reemplazó por azatioprina 50 mg/día y 20 meses después se incluyó a la paciente en la lista de espera para trasplante de hígado; finalmente se le realizó trasplante ortotópico de hígado.<sup>17</sup> En este caso, aunque recibió tratamiento inmunomodulador, éste fue tardío porque la

paciente ya tenía daño y estos medicamentos lograron frenar el daño hepático dando lugar a la espera para el trasplante.

De acuerdo con lo anterior, no considerar la hepatitis autoinmunitaria opción diagnóstica hasta la positividad de los exámenes de laboratorio representa una limitación para el diagnóstico y para el inicio temprano y oportuno del tratamiento de la hepatitis autoinmunitaria en fases iniciales.<sup>6,10</sup> Esto supone un importante reto para los clínicos porque es necesario investigar para encontrar criterios clínicos altamente sensibles que orienten el ejercicio de la medicina.<sup>6,18</sup>

Asimismo, la hepatitis autoinmunitaria debe diferenciarse de otras causas de hepatitis crónica. En el diagnóstico diferencial, debe descartarse la ingesta de alcohol y de medicamentos hepatotóxicos, porque estos pacientes pueden tener características clínicas e histológicas de hepatitis crónica difíciles de distinguir de la hepatitis autoinmunitaria, también deben descartarse otras hepatopatías no autoinmunitarias (víricas, tóxicas, la enfermedad de Wilson, el déficit de alfa-1-antitripsina, hemocromatosis) y considerar las autoinmunitarias, preferentemente las colestásicas (colangitis biliar primaria y colangitis esclerosante primaria), cuyo daño es directamente en los colangiocitos de los conductos biliares.<sup>18,19</sup> La colangitis biliar primaria se manifiesta en mujeres mayores con colestasis crónica, elevación de la fosfatasa alcalina, lesión de los conductos biliares de pequeño tamaño y anticuerpos antimitocondriales positivos. En cambio, la colangitis esclerosante primaria afecta preferentemente a hombres, se asocia con rectocolitis ulcerosa y hay lesión de los conductos biliares de mayor tamaño intra y extrahepáticos.<sup>18,19</sup>

Rara vez puede haber sobreposición entre la hepatitis autoinmunitaria y la hepatitis concomitante con lupus eritematoso sistémico, en



este caso la determinación de ADN, que suele ser negativa en el primer caso y positiva en el lupus eritematoso sistémico activo, ayudaría a diferenciar la enfermedad. Algunos de los hallazgos en la hepatitis autoinmunitaria pueden verse en hepatitis víricas agudas o crónicas, hepatitis tóxicas y otros trastornos hepáticos, lo que dificulta la distinción entre estas afecciones.<sup>18,19</sup> En la paciente de este caso se descartó el consumo de alcohol y de medicamentos hepatotóxicos, no hubo evidencia ecográfica de daño en la vía biliar, tampoco tuvo perfil viral, anticuerpos ni factor reumatoide positivo.

La historia natural de la hepatitis autoinmunitaria conduce hacia la cirrosis y la insuficiencia hepatocelular.<sup>1,19</sup> La hepatitis autoinmunitaria grave tiene mortalidad espontánea superior a 90% a 10 años. Sin embargo, el tratamiento inmunosupresor provoca la remisión de la enfermedad en 75% de los casos,<sup>2,20</sup> disminuye la mortalidad y mejora el pronóstico a corto y largo plazos.<sup>21,22</sup>

La evidencia demuestra que el tratamiento con prednisona sola o junto con azatioprina aumenta la supervivencia en 80 y 63% a dos y diez años, respectivamente.<sup>23</sup> La hepatitis autoinmunitaria es un diferencial importante en pacientes ancianos con cirrosis porque son más propensos a ser cirróticos y asintomáticos en la manifestación. La administración de glucocorticoides debe considerarse fácilmente en pacientes de edad avanzada porque la evidencia actual sugiere que responden bien a la terapia, con menos recaída después del retiro del tratamiento.<sup>6</sup> Se ha evidenciado que la existencia de anticuerpos contra el antígeno soluble hepático (anti-SLA) aumenta 3.1 veces el riesgo de muerte hepática en pacientes con hepatitis autoinmunitaria. Se relaciona con riesgo casi dos veces mayor de recaída después de la abstinencia del fármaco, por lo que los pacientes seropositivos anti-SLA deben mantenerse in-

definidamente con medicamentos ajustados individualmente para mejorar su pronóstico.<sup>24</sup>

El caso comunicado en este artículo es atípico porque destaca la importancia de la mejoría clínica con el tratamiento inmunomodulador como criterio para determinar el diagnóstico de hepatitis autoinmunitaria subclínica (porque 33% de los pacientes manifiestan cirrosis aun sin cumplir los criterios para el diagnóstico de hepatitis autoinmunitaria, pero muy pocos se diagnostican, como en este caso, luego de la adecuada respuesta clínica al manejo inmunosupresor),<sup>6-10</sup> teniendo en cuenta la elevada sensibilidad de la respuesta al tratamiento,<sup>6</sup> pues a las 48 horas de recibir el tratamiento inmunomodulador la paciente mostró mejoría clínica rápida y sólo a los dos meses siguientes los autoanticuerpos fueron positivos. Al considerar los criterios simplificados desde su llegada a urgencias, la paciente obtendría únicamente cuatro puntos otorgados por la ausencia de hepatitis viral y las concentraciones de IgG, porque la respuesta adecuada al tratamiento no se considera entre estos criterios, descartándose la hepatitis autoinmunitaria como opción con este sistema de criterios, pues no cumple para hepatitis autoinmunitaria probable.<sup>7</sup> A pesar de no cumplir con los criterios, a la paciente se le administró el tratamiento inmunomodulador con lo que mostró mejoría significativa, es posible que este hallazgo se relacione con la elevada sensibilidad (85%)<sup>10</sup> de la respuesta al tratamiento, a diferencia de la existencia de los anticuerpos positivos. La bibliografía científica disponible no describe en qué fases de la historia natural de la enfermedad se aprecia su positividad. En este sentido, puede inferirse que sin el tratamiento inmunomodulador oportuno y durante la espera de los anticuerpos positivos, la paciente iniciaría con insuficiencia hepática fulminante, en lista de espera para trasplante hepático, o moriría,<sup>6,10</sup> como en los casos mencionados anteriormente.



## CONCLUSIONES

La historia natural de la hepatitis autoinmunitaria muestra continua lesión hepática, inflamación persistente y proliferación celular, que llevan a cirrosis, insuficiencia hepática o muerte y generan mayor morbilidad en estos pacientes, sin el adecuado tratamiento de la causa.<sup>1,19</sup> Por ende, es importante considerar la hepatitis autoinmunitaria oportunamente cuando se hayan descartado las causas más frecuentes de hepatitis crónica para frenar el transcurso de la historia natural de la enfermedad y mejorar la calidad de vida de estos pacientes.

Además, una vez descartadas las principales causas de hepatopatía crónica y ante la ausencia de criterios suficientes para diagnosticar hepatitis autoinmunitaria, en especial en estadios iniciales de la enfermedad, podría considerarse el inicio de tratamiento inmunomodulador contra hepatitis autoinmunitaria, debido a su sensibilidad y especificidad adecuadas para diagnosticar esta enfermedad,<sup>6,10</sup> buscando así evitar el avance de la enfermedad y el desenlace fatal en los pacientes, en lugar de esperar a que el caso sea más grave y la única alternativa terapéutica para ofrecer sea el trasplante hepático.<sup>1,6,18</sup>

La ausencia de adecuada sensibilidad a la terapia inmunosupresora entre los criterios diagnósticos actuales de hepatitis autoinmunitaria es una limitación para los médicos para establecer el diagnóstico de hepatitis autoinmunitaria y para el inicio temprano del tratamiento.<sup>6,10</sup> Esto supone un importante reto para los clínicos, por tanto, es fundamental hacer nuevos estudios que evalúen la verdadera utilidad clínica de los criterios diagnósticos actuales y favorezcan encontrar criterios clínicos altamente sensibles que orienten el ejercicio de la medicina<sup>6,18</sup> y, a partir de éstos, realizar un nuevo consenso que incluya criterios prácticos, sensibles y eficaces para la correcta práctica clínica, en especial en los pacientes de países de bajos y medianos ingresos.

## REFERENCIAS

1. Liberal R, Grant CR. Cirrhosis and autoimmune liver disease: Current understanding. 2016. Disponible en <http://www.wjgnet.com/esps/>
2. Czaja AJ, Carpenter HA. Progressive fibrosis during corticosteroid therapy of autoimmune hepatitis. *Hepatology* 2004;39:1631-8.
3. Giraldo Montoya Á, Barraza Amador M, Villa Velásquez H, Martínez J, García Castro G. Caracterización epidemiológica de pacientes con cirrosis en una consulta de gastroenterología en Pereira, Colombia, 2009-2012. *Rev Méd Risaralda* 2014;20(2):86-94.
4. Valdivia Correa B, Chablé Montero F, Uribe M, Méndez Sánchez N. Epidemiology of chronic autoimmune liver disease: A histopathological study in third-level hospital in Mexico City. *Rev Invest Med Sur Mex* 2016;23(1):43-48.
5. Ginès P, Cabrerab J, Guevaraa M, Morillasc R, Ruiz del Árbold L, Solàe R et al. Documento de consenso sobre el tratamiento de la ascitis, la hiponatremia dilucional y el síndrome hepatorenal en la cirrosis hepática. *Gastroenterol Hepatol* 2004;(9):535-544.
6. Zhang W, Zhao F, Chen J, Chen W. Meta-Analysis: Diagnostic Accuracy of Antinuclear Antibodies, Smooth Muscle Antibodies and Antibodies to a Soluble Liver Antigen/Liver Pancreas in Autoimmune Hepatitis. *PLoS ONE* 2014;9(3):e92267.
7. Hennes EM, Zeniya M, Czaja AJ, Pares A, Dalekos GN, Krawitt EL, et al. Simplified diagnostic criteria for autoimmune hepatitis. *Hepatology* 2008; 48:169-76.
8. Czaja AJ. Performance parameters of the diagnostic scoring systems for autoimmune hepatitis. *Hepatology* 2008;48:1540-8.
9. Correa Gaviria S, Restrepo Gutiérrez J, Osorio Sandoval G, Espinoza Herrera Y. Reporte de un caso de falla hepática aguda por hepatitis autoinmune en una paciente en tratamiento con interferón pegilado para infección crónica por el virus de la hepatitis C. *Revista Colombiana de Gastroenterología, Endoscopia digestiva, Coloproctología y Hepatología* 2013.
10. Trivedi P, Hirschfield G. Treatment of autoimmune liver disease: current and future therapeutic options. *Ther Adv Chronic Dis* 2013;4(3): 119-141. DOI: 10.1177/2040622313478646
11. Auto-anticuerpos en las enfermedades hepáticas Dr. Aldo J. Montaña Loza, Dr. Paul Angulo. 7 de febrero de 2007. Aceptado para publicación: 12 de febrero de 2007 Disponible en: <http://www.medigraphic.com/pdfs/gastro/ge-2007/ge071m.pdf>
12. Krawitt, E. (1996). Autoimmune hepatitis. *N Engl J Med* 334(14):897-903. Doi: 10.1056/NEJM199604043341406
13. Choi G, Peters MG. Autoimmune hepatitis: effect of age on severity of disease and use of new scoring system. 2008

- American Association for the Study of Liver Diseases. San Francisco, CA; October 31-November 4, 2008.
14. Yeoman AD, Westbrook RH, Al-Chalabi T, Portmann BC, Heneghan MA. Validation and utility of the new simplified international autoimmune hepatitis group (IAIHG) criteria: an assessment of sensitivity and specificity. 2008 American Association for the Study of Liver Diseases. San Francisco, CA; October 31-November 4, 2008.
  15. Muratori P, Granito A, Pappas G, Muratory L. Validation of simplified diagnostic criteria for autoimmune hepatitis in Italian patients. *Hepatology* 2009;49:1782-83.
  16. Morillas R, Sala M, Planas R. Criterios clásicos frente a simplificados en el diagnóstico de la hepatitis autoinmune. *GH CONTINUADA*. 2010;(5):243-246.
  17. Espinoza Herrera Y, Correa Arango G, Restrepo Gutiérrez J, Hoyos Duque S. Reporte de dos casos de síndrome de sobreposición entre hepatitis autoinmune y cirrosis biliar primaria. *Rev Col Gastroenterol* 2010;25(4).
  18. Morillas R, Bargalló A. Hepatitis autoinmune. *Seminarios de la Fundación Española de Reumatología* 2018;9(3):166-173.
  19. Orts Costa J, Zúñiga Cabrera A, Alarcón Torres I. Hepatitis autoinmune. *An Med Interna (Madrid)* 2004;21.
  20. Czaja AJ, Carpenter HA. Decreased fibrosis during corticosteroid therapy of autoimmune hepatitis. *Hepatology* 2004;40:644-50.
  21. Soloway RD, Summerskill WHJ, Baggenstoss AH, Geall MG, Gitnick GL, Elveback LR, et al. Clinical, biochemical and histological remission of severe chronic active liver disease: a controlled study of treatments and early prognosis. *Gastroenterology* 1972;63:820-33.
  22. Cook GC, Mulligna R, Sherlock S. Controlled prospective trial of corticosteroid therapy in active chronic hepatitis. *QJM* 1971;40:159-85.
  23. Murray-Lyon IM, Stern RB, Williams R. Controlled trial of prednisone and azathioprine in active chronic hepatitis. *Lancet* 1973;1:735-7
  24. Chen Z, Shao J, Shen Y, Zhang J, Hua Y, Wang L, et al. Prognostic implications of antibodies to soluble liver antigen in autoimmune hepatitis. *Medicine* 2015;94(23):e953.

#### AVISO PARA LOS AUTORES

*Medicina Interna de México* tiene una nueva plataforma de gestión para envío de artículos. En: [www.revisionporpares.com/index.php/MIM/login](http://www.revisionporpares.com/index.php/MIM/login) podrá inscribirse en nuestra base de datos administrada por el sistema *Open Journal Systems* (OJS) que ofrece las siguientes ventajas para los autores:

- Subir sus artículos directamente al sistema.
- Conocer, en cualquier momento, el estado de los artículos enviados, es decir, si ya fueron asignados a un revisor, aceptados con o sin cambios, o rechazados.
- Participar en el proceso editorial corrigiendo y modificando sus artículos hasta su aceptación final.