



## Síndrome DRESS

### DRESS syndrome.

Mónica Paulina Silva-Tirado

#### Resumen

El síndrome DRESS es una reacción de hipersensibilidad a fármacos severa e idiosincrásica, caracterizada por exantema, fiebre, adenopatías, alteraciones hematológicas y afectación de varios órganos. La heterogeneidad de la manifestación clínica representa un desafío diagnóstico para el médico clínico, se requiere alto índice de sospecha y descartar un amplio espectro de diagnósticos diferenciales. Las reacciones cutáneas asociadas con fármacos pueden ser cuadros potencialmente mortales, el diagnóstico oportuno puede modificar el pronóstico del paciente. Describimos el cuadro clínico y tratamiento de un paciente de 15 años con insuficiencia renal crónica que fue hospitalizado por lesiones morbiliformes generalizadas concomitantes con fiebre, linfadenopatías, esplenomegalia y eosinofilia. Descartar procesos infecciosos, autoinmunitarios y neoplásicos fue posible con estudios complementarios; el antecedente de ingestión reciente de alopurinol y los datos clínicos y de laboratorio permitieron establecer el diagnóstico definitivo de síndrome DRESS. El paciente recibió corticosteroides tópicos y sistémicos, las manifestaciones clínicas revirtieron a partir de la segunda semana de hospitalización. Se insiste en la importancia de la identificación de factores de riesgo asociados con la aparición de este síndrome.

**PALABRAS CLAVE:** Síndrome DRESS; síndrome de hipersensibilidad a fármacos; efectos colaterales y reacciones adversas a fármacos; alopurinol.

#### Abstract

DRESS syndrome is a severe and idiosyncratic reaction of hypersensitivity to drugs, characterized by rash, fever, lymphadenopathy, hematological alterations and systemic compromise, the heterogeneity of the clinical presentation represents a diagnostic challenge for the clinician, a high clinical suspicion is required and the need to rule out a wide spectrum of differential diagnoses. Cutaneous reactions associated with drugs can be potentially fatal, early diagnosis can modify the patient's prognosis. We describe the clinical case and treatment of a 15-year-old male patient with chronic renal failure who was hospitalized for generalized morbilliform lesions associated with fever, lymphadenopathy, splenomegaly and eosinophilia. Complementary studies ruled out infectious, autoimmune and neoplastic processes; the antecedent of recent intake of allopurinol together with clinical and laboratory data allowed to establish a definitive diagnosis of DRESS syndrome. Patient received topical and systemic corticosteroids, clinical manifestations reverted from the second week of hospitalization. We emphasize the importance of identifying risk factors associated with the development of this syndrome.

**KEYWORDS:** DRESS syndrome; Drug Hypersensitivity Syndrome; Drug-related Side Effects and Adverse Reactions; Allopurinol.

Internista. Docente de la Universidad Técnica de Ambato. Tratante del Servicio de Medicina Interna, Hospital General IESS Ambato, Tungurahua, Ecuador.

**Recibido:** 26 de mayo 2018

**Aceptado:** 28 de septiembre 2018

#### Correspondencia

Mónica P Silva Tirado  
monicapsilva@uta.edu.ec

#### Este artículo debe citarse como

Silva-Tirado MP. Síndrome DRESS. Med Int Méx. 2019 marzo-abril;35(2):325-331.

<https://doi.org/10.24245/mim.v35i2.2267>

**ANTECEDENTES**

El síndrome DRESS es una respuesta de hipersensibilidad inducida por un fármaco, se manifiesta con erupciones cutáneas, hipereosinofilia y afectación multiorgánica.<sup>1,2</sup> Se caracteriza por un periodo de latencia prolongado de dos semanas a tres meses,<sup>3</sup> en su patogenia se han descrito factores genéticos, inmunológicos y defectos enzimáticos.<sup>4-6</sup> Las manifestaciones clínicas son fiebre, erupciones cutáneas, el exantema morbiliforme maculopapular es la manifestación más común, es usual encontrar eosinofilia, linfocitos atípicos, linfadenopatías,<sup>3,4</sup> el órgano más afectado es el hígado, seguido de alteraciones renales, pulmonares, cardíacas y neurológicas.<sup>4,6,7</sup> El diagnóstico de síndrome DRESS es desafiante debido a su similitud clínica con otras reacciones cutáneas, la heterogeneidad de sus manifestaciones y un prolongado periodo de latencia.<sup>1,5</sup> El Registro Europeo de Reacciones Adversas Cutáneas Severas (RegiSCAR) y el Comité Japonés de Investigación en Reacción Adversa Cutánea Severa (J-SCAR) establecen el diagnóstico de síndrome DRESS con base en datos clínicos y de laboratorio (**Cuadros 1 y 2**).<sup>1,3,7</sup> Los fármacos relacionados con síndrome DRESS son los anticonvulsivos, antimicrobianos, antivirales, antipiréticos, dapsona, sulfasalazina y alopurinol.<sup>1,6</sup> El alopurinol es un medicamento ampliamente prescrito en la práctica clínica, múltiples estudios han demostrado que la edad avanzada, la insuficiencia renal previa, mayor dosis al inicio del tratamiento y la administración concomitante de diuréticos tiazídicos son factores de riesgo potenciales de síndrome DRESS.<sup>2,8</sup> El tratamiento incluye el cese inmediato del agente causal, la administración de corticosteroides es cuestionable.<sup>9</sup>

**CASO CLÍNICO**

Paciente masculino de 15 años de edad, insuficiente renal crónico desde hacía cuatro años, en hemodiálisis trisemanal, su tratamiento habitual

**Cuadro 1.** RegiSCAR. Índice diagnóstico de síndrome DRESS

Manifestación clínica/laboratorio	No	Sí	Se desconoce
Fiebre > 38.5°C	-1	0	-1
Linfadenopatías > 2 sitios > 1 cm	0	1	0
Linfocitos atípicos	0	1	0
Eosinofilia	0	0	0
700-1499 mm <sup>3</sup> o 10-19.9%		1	
1500 mm <sup>3</sup> o > 20%		2	
Exantema cutáneo			
> 50% de superficie corporal total		1	
Exantema sugerente de síndrome DRESS	-1	1	0
Biopsia sugerente de síndrome DRESS	-1	0	0
Alteraciones orgánicas	0		0
Hígado	0	2	0
Riñón	0	1	0
Músculo/corazón	0	1	0
Páncreas	0	1	0
Otros órganos	0	1	0
Alivio del exantema > 15 días	-1	0	-1
Evaluación de otras potenciales causas			
Anticuerpos antinucleares			
Hemocultivos			
Serología HAV/HBV/HCV			
Si ninguno es positivo y más de tres investigaciones biológicas son negativas		1	

HAV: hepatitis A; HBV: hepatitis B; HCV: hepatitis C.  
 \* Luego de excluir otras causas: un órgano = 1; > 2 órganos = 2.  
 Puntaje: < 2 = no; 2-3 = posible; 4-5 = probable; > 5 = definitivo.  
 Fuente: referencia 7.

era calcio 1 g/día, calcitriol 0.5 µg/día, ácido fólico 1 mg/día, en las últimas cuatro semanas recibió alopurinol 150 mg/día (ácido úrico: 8,1 mg/dL), cinco días antes de su hospitalización, tuvo diarrea sin moco ni sangre durante dos días, ésta se alivió con medidas generales, el cuadro se acompañó de lesiones dérmicas

**Cuadro 2.** Criterios diagnósticos J-SCAR de síndrome DRESS

Exantema maculopapular > 3 semanas luego del inicio del fármaco sospechoso
Persistencia de los síntomas luego de discontinuar el fármaco sospechoso
Fiebre > 38°C
Alteraciones hepáticas (ALT > 100 UI) o daño orgánico
Anomalías en leucocitos (> 1)
Leucocitos > 11 x 10 <sup>9</sup> /L
Linfocitos atípicos > 5%
Eosinofilia > 1.5 x 10 <sup>9</sup> /L
Adenopatías
Reactivación VH6

Puntuación: < 5 = considerar otra causa; 5 = DRESS atípico; 7 = síndrome DRESS.

Fuente: Referencia 3.

pruriginosas en el tronco y el abdomen que se extendieron a las extremidades, además, tuvo alzas térmicas cuantificadas de hasta 39°C. Al examen físico se evidenciaron lesiones morbiliformes que no afectaban la cara y las mucosas, de más de 50% de la superficie corporal total, adenopatías inguinales bilaterales no dolorosas, a su ingreso tenía leucocitos de 5400/mm<sup>3</sup>, linfocitos 28.4%, eosinófilos 13.7% (739 mm<sup>3</sup>), VSG: 7.40 mm, PCR: 9.23 mg/dL; glucosa: 90 mg/dL, AST: 61 mg/dL, ALT: 75 mg/dL, fosfatasa alcalina: 476 mg/dL, bilirrubina total: 0.33 mg/dL, TTP: 34,3 seg, albúmina: 3.3 mg/dL, calcio: 9.2 mg/dL, fósforo: 2.4 mg/dL, PTH 112 pg/mL, ácido úrico: 6,2 mg/dL, azoados elevados; aglutinaciones febriles: negativas. CMV IgG: 500 UI/mL (positivo), IgM: 0.18 UI/mL (negativo), toxoplasma IgM 0.19 UI/mL (negativo), rubeola: IgG 133 UI/mL (positivo), IgM 0.20 (negativo), C3: 126 (N), C4: 32 (N), látex: 5 UI/mL; hepatitis C: negativo, anti-HBS: 295 UI/mL (positivo), HBSAg: 0.29 UI/mL (negativo), HIV 1 + 2: 0-19 (negativo). EMO normal, coprológico: hifas ++ PMN: 6/campo; coprocultivo y hemocultivo negativos. Radiografía de tórax: normal. ECO abdominal: esplenomegalia, enfermedad renal parenquimatosa bilateral. Electrocardiograma: trazado normal, ecocardiograma: normal; eco inguinal: ganglios de morfología conservada de

2, 3, 1.7 y 1 cm del lado izquierdo, 1, 6; 0.7 y 0.6 cm de ingle derecha. Biopsia de piel y anexos: espongiosis, vesícula subepidérmica, leve infiltrado linfocitario perivascular superficial, congestión vascular y focos de hemorragia. La puntuación regiSCAR y J-SCAR fue de 6 y 5 puntos, respectivamente, que corresponde a síndrome DRESS definitivo y DRESS atípico. Durante la hospitalización recibió paracetamol 1 g IV en picos febriles, tratamiento tópico con mometasona 0.1% BID, prednisona 20 mg VO QD, loratadina 10 mg/día; las lesiones revirtieron a partir de la segunda semana de hospitalización, tuvo descamación fina de la piel de forma céfalocaudal con desaparición del exantema y alivio completo de los síntomas en seis semanas, las pruebas de laboratorio e imágenes de seguimiento realizadas un mes después fueron normales, el paciente tuvo evolución favorable, sin nuevas recaídas a los seis meses de seguimiento.

## DISCUSIÓN

El síndrome DRESS es una respuesta de hipersensibilidad retardada tipo IV, inducida por fármacos,<sup>2</sup> caracterizada por erupciones cutáneas, afectación multiorgánica e hipereosinofilia.<sup>1,2</sup> La mortalidad estimada es de 10%, en gran parte debido a la disfunción de múltiples órganos.<sup>2</sup> La patogenia no se conoce con exactitud, intervienen factores genéticos, inmunológicos y alteraciones en las vías de detoxificación de los fármacos;<sup>2,4,5</sup> genéticamente se encontró que HLA-B \* 5801 es un marcador de DRESS en la población china Ham;<sup>5</sup> se ha propuesto que las infecciones virales desencadenan alteraciones inmunitarias,<sup>4,10</sup> la reactivación del virus herpes 6 (HHV-6) o del virus Epstein-Barr (EBV) detona la reactivación secuencial de otros virus del herpes, como HHV-7 y CMV.<sup>9</sup> Asimismo, los defectos enzimáticos producen la acumulación de metabolitos que modifican las proteínas celulares y desencadenan toxicidad celular directa o una respuesta autoinmunitaria.<sup>4,6</sup>

En el síndrome DRESS el periodo de latencia entre la exposición al fármaco y la aparición del cuadro clínico es más prolongado (dos semanas a tres meses) que otros tipos de hipersensibilidad retardada,<sup>3</sup> típicamente los signos y síntomas aparecen al menos tres semanas después del inicio del fármaco,<sup>6</sup> cronológicamente nuestro paciente tuvo las lesiones dermatológicas a la semana 4 de iniciado un nuevo fármaco. Algunos pacientes experimentan síntomas prodrómicos, como fiebre, prurito, disfagia, dolor o linfadenopatías.<sup>6</sup>

Entre las manifestaciones clínicas, la fiebre y las erupciones cutáneas son las más comunes, la temperatura varía entre 38 y 40°C, lo que obliga a descartar un proceso de infección, la fiebre puede ser persistente incluso después de la interrupción del agente causal.<sup>4</sup> La reacción cutánea más frecuente (95%) es el exantema morbiliforme maculopapular,<sup>3,5</sup> el eritema que inicia en la cara y el tronco superior se vuelve confluyente y generalizado,<sup>4,5</sup> el edema facial es distintivo de la enfermedad (76%), la boca y los labios son comúnmente afectados,<sup>6</sup> a diferencia del paciente del caso comunicado, en el que las lesiones dermatológicas no afectaron la cara y las mucosas. La erupción puede volverse purpúrica en las piernas y rara vez afecta las palmas y las plantas, no afecta el cuero cabelludo, la descamación puede ocurrir con el alivio del cuadro.<sup>5</sup>

En el examen físico nuestro paciente tuvo adenopatías inguinales bilaterales que ecográficamente fueron de características inflamatorias. Las linfadenopatías puede encontrarse hasta en 70% de los casos con síndrome DRESS.<sup>4,6</sup> La mayor parte de los pacientes padecen eosinofilia  $> 700 \text{ mm}^3$ , linfocitos atípicos, linfoblastos, trombocitopenia,<sup>3</sup> los eosinófilos y los linfocitos atípicos pueden infiltrar tejidos periféricos,<sup>6</sup> el número de linfocitos B puede estar disminuido, en fases tempranas se ha encontrado hipoglobulinemia, reducción de IgG, IgA e IgM.<sup>4,6</sup> Las manifesta-

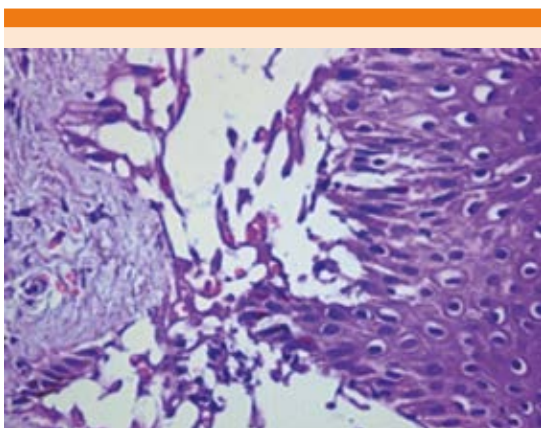
ciones dermatológicas junto con la eosinofilia orientaron el diagnóstico de este caso.

La afectación hepática se observa en 75 a 94% de los pacientes, se caracteriza por transaminitis, hepatomegalia, hepatitis o insuficiencia hepática franca, las lesiones de tipo colestásico son las más frecuentes, las infecciones por virus del herpes se detecta incluso en 60%.<sup>3,4,6,7</sup> El daño renal (40%) generalmente es leve y reversible; sin embargo, se han reportado casos de nefritis intersticial severa, necrosis tubular aguda o vasculitis que pueden conducir a insuficiencia renal crónica, los factores de riesgo de afectación renal incluyen edad avanzada y enfermedades renales o cardiovasculares subyacentes.<sup>6</sup> La afectación pulmonar ocurre en una tercera parte de los casos; se manifiesta con alteración de la función pulmonar, neumonitis intersticial, pleuritis, síndrome de dificultad respiratoria aguda, neumotórax y neumomediastino.<sup>4,6</sup> Las alteraciones cardíacas incluyen disfunción del ventrículo izquierdo, miocarditis por hipersensibilidad y cambios electrocardiográficos.<sup>6</sup> Las manifestaciones neurológicas son cefalea, convulsiones, coma y deterioro de la función motora, parálisis de los nervios craneales, meningitis o encefalitis.<sup>4,6</sup> Otros órganos afectados son el páncreas, el tubo gastrointestinal, el bazo y la tiroides.<sup>3,6</sup> El alivio del exantema y de la afectación visceral ocurre gradualmente una vez suspendido el fármaco, en promedio, en 6 a 9 semanas.<sup>3</sup> En este caso reportamos esplenomegalia, afectación no descrita comúnmente, las lesiones dermatológica y visceral de nuestro paciente se curaron por completo en seis semanas.

El diagnóstico diferencial del síndrome DRESS incluye las enfermedades del tejido conectivo, hipereosinofilia idiopática, hepatitis viral, linfomas, síndrome de Sézary, mononucleosis infecciosa y síndrome antirretroviral.<sup>3,6,7</sup> En cuadros clínicos sospechosos, los estudios deben incluir hemograma, VSG, PCR, pruebas hepáticas, he-

mocultivo, serología para virus de la hepatitis A, B y C, VVH-6, virus de Epstein-Barr y citomegalovirus, PCR o IgM de micoplasma, radiografía de tórax, biopsia cutánea, que aunque no es patognomónica, puede orientar el diagnóstico.<sup>3</sup> La dermatitis interfase es la manifestación histopatológica más común, es un patrón similar a eritema multiforme, un patrón de dermatitis liquenoide,<sup>6</sup> o ambos. En términos microscópicos, existen infiltrados linfocíticos perivasculares superficiales y algunos eritrocitos extravasados o eosinofilia.<sup>2-4</sup> Los queratinocitos apoptóticos observados en la dermatitis de interfaz están correlacionados con la gravedad de la lesión hepática, lesión renal y de la enfermedad general.<sup>6</sup> En nuestro paciente se reportaron lesiones compatibles con eritema multiforme (**Figura 1**).

El diagnóstico de síndrome DRESS puede establecerse con base en hallazgos clínicos y de laboratorio, actualmente existen dos sistemas de puntuación disponibles: el Registro Europeo de Reacciones Adversas Cutáneas Severas (RegiSCAR) y el Comité Japonés de Investigación sobre Reacción Adversa Cutánea Severa (J-SCAR).<sup>1</sup> Con base en los sistemas de puntuación menciona-



**Figura 1.** Espongiosis, vesículas subepidérmicas, leve infiltrado linfohistiocitario perivascular superficial, congestión vascular y focos de hemorragia.

dos, la reacción en este caso se calificó como definitiva (puntaje = 6) de acuerdo con RegiSCAR y DRESS atípico (puntaje = 5) según J-SCAR, el herpes virus humano no fue investigado por la accesibilidad limitada de esta prueba en nuestro medio.

Los fármacos relacionados con más frecuencia con el síndrome DRESS son alopurinol, carbamazepina, fenitoína, lamotrigina, entre otros.<sup>5,7,9,10</sup> De todos los medicamentos que recibía el paciente, el único desencadenante potencial documentado en la bibliografía es alopurinol, éste es un inhibidor de la síntesis del ácido úrico, a través de su forma activa el oxipurinol, es excretado por vía renal y metabolizado en el hígado;<sup>8,9,11,12</sup> indicado en artritis gotosa, nefropatía por uratos, nefrolitiasis y profilaxis en nefropatía por uratos.<sup>2</sup> La hiperuricemia es un factor de riesgo independiente de hipertensión arterial, enfermedad cardiovascular, renal y síndrome metabólico, por lo que parecería lógica la administración de alopurinol como profilaxis en hiperuricemia asintomática en los pacientes con factores de riesgo cardiovascular o renal,<sup>9</sup> lo que podría justificar la prescripción de alopurinol en nuestro caso. Los efectos secundarios de alopurinol se manifiestan en 1 a 5%, incluyen intolerancia gastrointestinal, fiebre, vasculitis, formas leves de hipersensibilidad con lesiones maculopapulares, hasta reacciones cutáneas graves, como el síndrome de Stevens-Johnson, necrólisis epidérmica tóxica y síndrome DRESS.<sup>8,9,12</sup> El alopurinol es la segunda causa de síndrome DRESS en Europa, Israel y Taiwán, se relaciona con formas severas y con mayor tasa de mortalidad que otros fármacos.<sup>2,8</sup> Esta afectación es más frecuente en pacientes con insuficiencia renal preexistente,<sup>6,9</sup> el aclaramiento renal de oxipurinol es directamente proporcional al aclaramiento de creatinina,<sup>11</sup> la vida media de oxipurinol es de 14 a 26 horas,<sup>12</sup> en comparación con 1.2 horas del alopurinol;



no existe depuración renal de oxipurinol con aclaramiento menor de 10 mL/minuto, lo que puede prolongar su vida media hasta 125 horas.<sup>12,13</sup> Hande y su grupo proponen dosificar el alopurinol con base en aclaramiento de creatinina (**Cuadro 3**).<sup>11,12</sup> Stamp y colaboradores<sup>8</sup> sugieren una dosis inicial de 1.5 mg/unidad de eGFR (tasa de filtración glomerular estimada) con aumento mensual de la dosis para disminuir el riesgo de hipersensibilidad en nuevos usuarios. Se recomienda una dosis inicial máxima de 100 mg/día y menos de 50 mg/día en pacientes con insuficiencia renal estadio 4 o enfermedad renal crónica;<sup>8</sup> nuestro paciente recibió una dosis inicial que está dentro de los estándares recomendados. El 80% de los casos de hipersensibilidad a alopurinol ocurren en pacientes con hiperuricemia asintomática y la mayoría de ellos recibieron dosis excesivas.<sup>2,5</sup>

La tasa de mortalidad del síndrome DRESS es aproximadamente de 10%.<sup>8</sup> Se describe predisposición genética de 100% entre síndrome DRESS inducido por alopurinol y HLAB \* 5801 en la población china Han.<sup>14</sup> Otros factores de riesgo de hipersensibilidad es la administración concomitante de diuréticos tiazídicos, inicio reciente de alopurinol, hipertensión arterial,

diabetes, insuficiencia cardiaca, edad avanzada, insuficiencia hepática y polifarmacia;<sup>2,5,8,9</sup> en nuestro caso los factores de riesgo fueron inicio reciente de alopurinol sumado a insuficiencia renal crónica.

No hay un tratamiento específico contra la hipersensibilidad por alopurinol, las medidas incluyen el cese del fármaco, cuidado de la piel y el mantenimiento de líquidos y electrolitos;<sup>1,3,9</sup> la controversia respecto a la administración de corticoesteroides continúa, probablemente sean benéficos en el caso del síndrome DRESS inducido por alopurinol;<sup>3,8,9</sup> los corticoesteroides sistémicos se relacionan con complicaciones mayores, como reactivaciones virales, sepsis y mortalidad; sin embargo, en los casos severos con daño renal, pulmonar o ambos se han descrito beneficios, se requieren más estudios,<sup>3</sup> se sugiere dosificar la prednisona de 0.5-1 mg/kg/día con disminución de la dosis en tres a seis meses.<sup>1,6</sup> Los estudios han informado resultados contradictorios con la administración de inmunoglobulina IV, en relación con la mortalidad, avance del desprendimiento epidérmico y tiempo más rápido para la reepitelización.<sup>9</sup> La administración profiláctica de antibióticos es innecesaria porque puede confundir o exacerbar el cuadro clínico como resultado de reactividad cruzada entre los fármacos.<sup>9</sup> En adición, se propone la administración de ganciclovir en pacientes con signos de gravedad y confirmación de reactivación viral de HHV-6.<sup>4</sup> En nuestro caso se iniciaron corticoesteroides tópicos y vía oral, junto con medidas generales de apoyo. El paciente mostró mejoría progresiva después de dos semanas, con alivio completo del cuadro a la semana 6.

**Cuadro 3.** Reajuste de dosis de alopurinol

Aclaramiento de creatinina (mL/min)	Dosis
0	100 mg c/3 días
10	100 mg c/2 días
20	100 mg/QD
40	150 mg/QD
60	200 mg/QD
80	250 mg/QD
100	300 mg/QD
120	350 mg/QD
140	400 mg/QD

Fuente: referencia 12.

## CONCLUSIÓN

El síndrome DRESS es una reacción adversa de tipo retardada, asociada con cierto tipo de fármacos, caracterizado por eosinofilia y síntomas



sistémicos; es importante la presunción diagnóstica y la relación causal con los fármacos porque las manifestaciones son potencialmente reversibles. El alopurinol es comúnmente prescrito en la práctica clínica, la valoración adecuada de indicaciones y el reajuste de dosis en pacientes con factores de riesgo disminuye los efectos secundarios de este fármaco.

### Agradecimiento

Dra. Andrea Santillán, dermatóloga del Hospital General IESS Ambato, Dra. Glenda García, patóloga, Hospital General IESS Ambato.

### REFERENCIAS

1. Lee J, Lee S, Hahm J, Ha J, Kim C, Kim S. Clinical features of drug reaction with eosinophilia and systemic symptoms (DRESS) syndrome: a study of 25 patients in Korea. *Int J Dermatol* 2017;56(9):944-951.
2. Agu CC, Basheer H. DRESS syndrome associated with allopurinol. *Int J Case Rep Images* 2014;5(2):145-149.
3. Silva M, Ortiz E, Rojas M, Muñoz D. DRESS síndrome in paediatrics. Clinical case. *Rev Chil Pediatr* 2017;88(1):158-163.
4. Waseem D, Muzamil L, Najeebullah S, Imtiyaz D, Gayoom K, Farhat A, et al. Dress syndrome: A review and update. *Skin Diseases & Skin Care* 2016;1(1:8).
5. Hassan S, Wetz R, Zoueïn E. Allopurinol causing drug rash with eosinophilia and systemic symptoms syndrome: a challenging diagnosis. *Int J Gen Med* 2011;4:789-792.
6. Cho Y, Yang Ch, Chu Ch. Drug reaction with eosinophilia and systemic symptoms (DRESS): An interplay among drugs, viruses, and immune system. *Int J Mol Sci* 2017;18:1243; doi:10.3390/ijms18061243
7. Cacoub P, Musette P, Descamps V, Meyer O, Speirs Ch, Finzi L, et al. The DRESS syndrome: A literature review. *Am J Med* 2011;124(7):588-596.
8. Stamp L, Day R, Yun J. Allopurinol hypersensitivity: investigating the cause and minimizing the risk. *Nat Rev Rheumatol* Advance online publication 29 September 2015; doi:10.1038/nrrheum.2015.132
9. Ramasamy S, Korb-Wells C, Kannagara D, Smtih M, Wang N, Roberts D, et al. Allopurinol hypersensitivity: a systematic review of all published cases, 1950-2012. *Drug Saf* 2013;36:953-980.
10. Ruiz J, Méndez S, Domínguez J. Drug reaction with eosinophilia and systemic symptoms (DRESS) and its relation with autoimmunity in a reference center in Mexico. *An Bras Dermatol* 2017;92(1):30-3.
11. Saksita N, Tassaneeyakula W, Nakkama N, Konyoungi P, Khunarkornsirii U, Chumworathayib P, Sukasemj Ch, et al. Risk factors of allopurinol-induced severe cutaneous adverse reactions in a Thai population. *Pharmacogenet Genomics* 2017.
12. Hande K, Noone R, Stone W. Severe allopurinol toxicity. Description and guidelines for prevention in patients with renal insufficiency. *Am J Med* 1984;76:47-56.
13. Shalon R, Rimbroth S. Case report. Allopurinol-induced recurrent DRESS syndrome: Pathophysiology and treatment. *Renal Failure* 2008;30:327-329.
14. Kardau SH, Sekula P, Valeyrie- Allanore L, Liss Y, Chu CY, et al. Drug reaction with eosinophilia and systemic symptoms (DRESS): an original multisystem adverse drug reaction. Results from the prospective RegiSCAR study. *Br J Dermatol* 2013;169:1071-1080.