



Artritis reumatoide en una paciente con acromegalia

Rheumatoid arthritis in a female patient with acromegaly.

Ulises Mercado

Resumen

Se comunica el caso de una paciente de 46 años de edad con antecedente de artritis de articulaciones metacarpofalángicas, interfalángicas proximales, carpos y codos de seis meses de duración. Tres años antes sufría cefalea y se le detectó diabetes mellitus. El examen físico mostró artritis de articulaciones de manos, carpos y codos. En vista de cambios sugerentes de acromegalia en la cara y las extremidades se solicitaron más estudios. Debido a las concentraciones elevadas de hormona del crecimiento e IGF-1, la imagen de resonancia magnética del cráneo, existencia de poliartritis, actividad de enfermedad de 28 articulaciones (DAS28) de 7.3, factor reumatoide e hiperglucemia, se establecieron los diagnósticos de tumor de hipófisis con acromegalia, artritis reumatoide activa y diabetes mellitus. A la paciente se le practicó cirugía trans-esfenoidal del tumor de hipófisis, que resultó en normalización de las concentraciones de hormona del crecimiento, IGF-1, glucosa y cefalea. Su artritis entró en remisión con metotrexato oral.

PALABRAS CLAVE: Artritis reumatoide; acromegalia; factor de crecimiento insulínico tipo 1.

Abstract

This paper reports the case of a 46-year-old woman with a 6-month history of duration of arthritis of metacarpophalangeal, proximal interphalangeal, carpal and elbow joints of 6 months duration. Three years before she reported headache and diabetes mellitus. Due to changes suggestive of acromegaly on the face and extremities more studies were requested. In view of the elevated levels of GH, IGF-1, positive rheumatoid factor, arthritis, hyperglycemia, and the presence of a pituitary adenoma, the patient was diagnosed with acromegaly, rheumatoid arthritis and diabetes mellitus. The patient underwent trans-sphenoidal resection, which resulted in normalization of hyperglycemia, headache, eradication of the tumor mass, GH and IGF-1 levels and remission of her rheumatoid arthritis with oral methotrexate.

KEYWORDS: Rheumatoid arthritis; Acromegaly; Insulin-like growth factor-1.

Hospital General Mexicali ISESALUD y
Facultad de Medicina, campus Mexicali,
Baja California, México.

Recibido: 17 de mayo 2018

Aceptado: 4 de agosto 2018

Correspondencia

Ulises Mercado
Abimer2013@gmail.com

Este artículo debe citarse como

Mercado U. Artritis reumatoide en una
paciente con acromegalia. Med Int
Méx. 2019 marzo-abril;35(2):321-324.
<https://doi.org/10.24245/mim.v35i2.2237>

ANTECEDENTES

La artritis reumatoide es una enfermedad articular inflamatoria crónica caracterizada por sinovitis simétrica, destrucción de cartílago y hueso y existencia de autoanticuerpos patogénicos. La acromegalia es una endocrinopatía crónica que se distingue por hipersecreción de hormona de crecimiento y su principal mediador es el factor de crecimiento insulínico tipo 1 (IGF-1). La artropatía por acromegalia es axial y periférica en 50% de los casos. El exceso de hormona de crecimiento y de factor de crecimiento insulínico tipo 1 causa proliferación de condrocitos articulares y fibroblastos y ligamentos periarticulares, estimulando el crecimiento de las partes distales y cambios degenerativos. En etapa tardía, frecuentemente los pacientes muestran características de osteoartritis. La artritis reumatoide es una rara complicación clínica en pacientes con acromegalia.¹⁻⁶

CASO CLÍNICO

Paciente femenina de 46 años de edad que acudió con poliartritis simétrica de seis meses de duración. Tres años antes la paciente recibió hipoglucemiante oral y analgésicos por padecer diabetes mellitus y cefalea. El examen físico mostró artritis de articulaciones metacarpofalángicas, interfalángicas proximales, carpos y codos. El cálculo de DAS28 (número de articulaciones con dolor, número de articulaciones inflamadas, evaluación global del paciente y del médico de 0-10 y nivel de PCR) fue de 7.3, que indica actividad severa. El laboratorio reportó positividad del factor reumatoide en tres ocasiones: 1:320, 1:640 y 128 UI/mL. La PCR fue de 24 mg/dL, el anticuerpo contra péptido cíclico citrulinado fue 1.0 U/mL (< 5.0 U/mL) y la glucemia fue de 230 mg/dL. Las radiografías de manos no mostraron erosiones. Debido a cambios sugerentes de acromegalia en la cara y las extremidades se solicitaron otros

estudios. La imagen de resonancia magnética reveló un tumor de la glándula pituitaria de 15 mm (**Figuras 1 y 2**). La medición en el suero del factor de crecimiento como insulina tipo 1 (IGF-1) y hormona del crecimiento fueron 1323 ng/dL y 5.8 ng/mL, respectivamente. La TSH fue de 0.88 μ UI/mL (0.34-5.0), T4 6.7 μ g/dL (6-12) y de prolactina 10.7 ng/mL (2.7-19.6). El estudio neurológico no reveló hemianopsia bitemporal. A la paciente se le practicó cirugía trans-esfenoidal, que resultó en alivio de la cefalea, hiperglucemia, normalización de las concentraciones de hormona del crecimiento (0.19 ng/mL) e IGF-1 (269 ng/mL). La artritis reumatoide entró en remisión con tratamiento con metotrexato semanal por vía oral.

DISCUSIÓN

Las complicaciones más graves de acromegalia son diabetes mellitus tipo 2, hipertensión arterial y artropatía.⁵ La hormona del crecimiento también tiene otras acciones que no son mediadas por IGF-1, como efectos anti-insulina, lipólisis y natriuréticos.⁶ La artropatía por acromegalia no es inflamatoria. La ocurrencia de artritis reumatoide y acromegalia en el mismo paciente

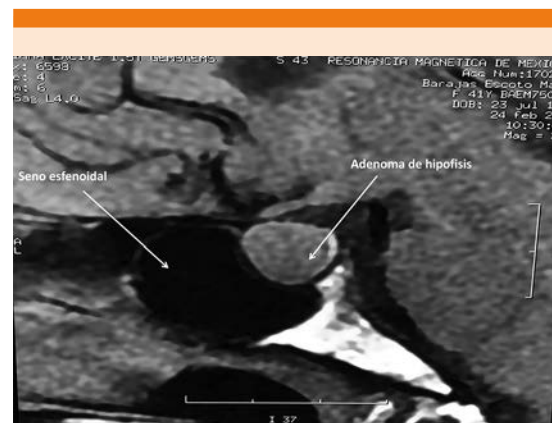

Figura 1. Imagen de resonancia magnética potenciada en T1, corte sagital sobre la silla turca.

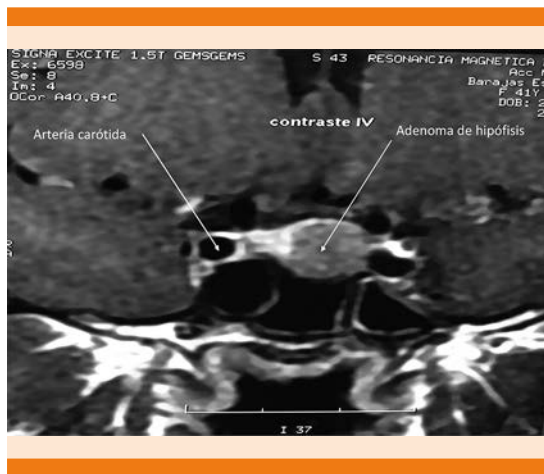


Figura 2. Imagen de resonancia magnética potenciada en T1 con gadolinio IV, corte coronal a nivel de la hipófisis.

rara vez se ha documentado. Algunos casos de artritis reumatoide seropositivos y seronegativos se han publicado después de la cirugía trans-esfenoidal.^{7,8} Esta paciente tenía artritis reumatoide temprana, con afección predominantemente de las articulaciones pequeñas, elevación de PCR y títulos altos de factor reumatoide, reuniendo los nuevos criterios de clasificación para el diagnóstico de artritis reumatoide.⁹ Estos criterios consisten en cuatro variables con un sistema de puntuación: sinovitis de al menos una articulación pequeña (el puntaje aumenta con mayor número de articulaciones pequeñas afectadas (0-5), factor reumatoide o anti-péptido cíclico citrulinado (0-3), concentraciones altas de PCR o VSG (0-1) y duración de síntomas de seis semanas o más (0-1). Se requieren seis o más puntos para establecer el diagnóstico. Esta paciente había sufrido durante seis meses los síntomas (un punto), tenía 24 articulaciones inflamadas (cinco puntos), factor reumatoide elevado (tres puntos), PCR elevada (un punto). Los nuevos criterios no incluyen erosiones articulares y la duración de la artritis es de seis meses. Por tanto, se cumplen criterios clínicos y serológicos y actividad de la enfermedad. En ausencia de anti-PCC, el FR tiene

el mismo peso, porque ambos forman parte de los nuevos criterios.

Debido a la concentración elevada de IGF-1 y la existencia de un tumor de la hipófisis documentado por resonancia magnética se confirmó la sospecha de acromegalia coexistiendo con artritis reumatoide activa. Después de la cirugía la hormona del crecimiento y el IFG marcadamente disminuyeron sin deficiencia de otras hormonas de la hipófisis. La glucemia se normalizó (99 mg/dL) y desapareció la cefalea y la artritis reumatoide entró en remisión con metotrexato y AINEs. El título más reciente de factor reumatoide fue de 1:640.

CONCLUSIÓN

La artropatía por acromegalia es una manifestación frecuente en pacientes con acromegalia, característicamente no es inflamatoria. La artritis reumatoide rara vez coexiste en pacientes con acromegalia debido a que puede confundirse con osteoartritis consecuencia de la estimulación del crecimiento de los condrocitos. Es importante establecer el diagnóstico de artritis reumatoide debido a la destrucción articular del cartílago y hueso y a discapacidad física. El pronóstico es bueno porque la enfermedad se detectó en los primeros seis meses, se inició tratamiento modificador de la enfermedad y se logró la remisión.

REFERENCIAS

1. Nachtigall LB. Acromegaly diagnosed in a young woman presenting with headache and arthritis. *Nat Clin Pract Endocrinol & Metab* 2006;2:582-87.
2. Aydin Y, Coskun H, Yacisi S, Kudas O, Gungor O. Rheumatoid arthritis masquerading as acromegaly recurrence: report of two cases. *Rheumatol Int* 2012;32:2913-5.
3. Ozcakar L, Akinci A, Bal S. A challenging case of rheumatoid arthritis in an acromegalic patient. *Rheumatol Int* 2003;23:146-8.
4. Cobankara V, Aprab P, Ozturk MA, Ertenly Y, Kiraz S, Calguneri M, et al. Rheumatoid arthritis in acromegalic patient: A case report. *Ann Rheum Dis* 2001;60 (Suppl 1):A1-A513.

5. Layton MW, Fudman EJ, Barkan A, Braunstein EM, Fox IH. Acromegalic arthropathy. Characteristics and response to therapy. *Arthritis Rheum* 1988;31:1022-1027.
6. Killinger Z, Payer J, Lazurova I, Imrich R, Homerova Z, Kuzma M, et al. Arthropathy in acromegaly. *Rheum Dis Clin N Am* 2010; 36:713720.
7. Miyoshi T, Otsuka F, Kawabata T, Inagaki K, Mukai T, Kawashima M et al. Manifestation of rheumatoid arthritis after transsphenoidal surgery in a patient with acromegaly. *Endocr J* 2006;53:621-5.
8. Ersoy R, Bestepe N, Faki S, Bilginer C, Ozdemir D, Erten S et al. Coexistence of acromegaly and rheumatoid arthritis: presentation of three cases. *Endocrine abstracts* 2017;49:EP843.
9. Aletaha D, Neogi T, Silman AJ, Funovits J, Felson DT, Bingham CO et al. 2010 rheumatoid arthritis classification criteria: An American College of Rheumatology/European League against rheumatism collaborative initiative. *Arthritis Rheum* 2010; 62:2569-81.

AVISO PARA LOS AUTORES

Medicina Interna de México tiene una nueva plataforma de gestión para envío de artículos. En: www.revisionporpares.com/index.php/MIM/login podrá inscribirse en nuestra base de datos administrada por el sistema *Open Journal Systems* (OJS) que ofrece las siguientes ventajas para los autores:

- Subir sus artículos directamente al sistema.
- Conocer, en cualquier momento, el estado de los artículos enviados, es decir, si ya fueron asignados a un revisor, aceptados con o sin cambios, o rechazados.
- Participar en el proceso editorial corrigiendo y modificando sus artículos hasta su aceptación final.