



Síndrome de Wilkie

García-Frade-Ruiz LF¹, Mundo-Gallardo LF², Solís-Ayala E¹

Resumen

El síndrome de Wilkie es una variante poco frecuente de obstrucción del intestino delgado en la tercera porción del duodeno por la arteria mesentérica superior. Es más frecuente en mujeres, adolescentes y adultos jóvenes; la mayoría de los casos ocurre después de pérdida ponderal importante. Los síntomas pueden incluir: intolerancia a la alimentación, con náuseas y vómitos, pérdida de peso, saciedad temprana, distensión abdominal y dolor epigástrico. Se requieren estudios de imagen específicos, como serie gastroduodenal con bario, ultrasonido Doppler y angiotomografía. El tratamiento consiste en dieta fraccionada o alimentación enteral y descompresión nasogástrica, si es necesario. En caso de mala respuesta, se recomienda tratamiento quirúrgico.

PALABRAS CLAVE: síndrome de arteria mesentérica superior, síndrome de Wilkie.

Med Int Méx. 2017 March;33(2):254-258.

Wilkie's syndrome.

García-Frade-Ruiz LF¹, Mundo-Gallardo LF², Solís-Ayala E¹

Abstract

Wilkie's syndrome is a rare presentation of small bowel obstruction in the third portion of the duodenum by the superior mesenteric artery. It is more common in women, teenagers and young adults. Most cases presented after a major weight loss. Symptoms may include: food intolerance, nausea and vomiting, weight loss, early satiety, bloating and epigastric pain. Barium meal, Doppler ultrasound and angiotomography are required for diagnostic evaluation. Treatment consists of enteral or split diet and nasogastric decompression if necessary. In case of poor response, surgical treatment is required.

KEYWORDS: superior mesenteric artery syndrome; Wilkie's syndrome

¹ Departamento de Medicina Interna.

² Departamento de Gastroenterología-Endoscopia. Hospital Ángeles Pedregal, Ciudad de México.

Recibido: 27 de junio 2017

Aceptado: septiembre 2016

Correspondencia

Dr. Luis Fernando García-Frade Ruiz
doctorfrade@gmail.com

Este artículo debe citarse como

García-Frade-Ruiz LF, Mundo-Gallardo LF, Solís-Ayala E. Síndrome de Wilkie. Med Int Méx. 2017 mar;33(2):254-258.



CASO CLÍNICO

Paciente femenina de 16 años de edad que acudió a consulta de primera vez con los siguientes antecedentes: heredofamiliares: abuela paterna con cáncer de mama, hipertensión arterial sistémica y accidente cerebrovascular, y abuelo paterno con diabetes mellitus. Antecedentes personales no patológicos: negó tabaquismo y alcoholismo; tenía como mascotas un perro y un pez; había viajado recientemente a Nueva York y Bahamas. No practicaba ejercicio. Antecedentes personales patológicos: padecía escoliosis dorsolumbar; nunca la habían operado, aunque estuvo hospitalizada en tres ocasiones por el padecimiento actual. Era alérgica al polen, al pelo de gato y al polvo. Antecedentes ginecológicos: desde su menarquía a los 15 años tuvo cuatro periodos menstruales, el último hacía dos meses. Padecimiento actual: inició su padecimiento tres años antes con vómito posprandial inmediato por lo menos una vez al día, acompañado de molestia permanente en el epigastrio y el cuadrante superior derecho, que solía agudizarse por las madrugadas y la despertaba. Debido a esto se le realizaron múltiples valoraciones médicas de varias especialidades, y estudios de laboratorio y gabinete en numerosas ocasiones; entre ellos: laboratorios básicos, perfiles hormonales completos, perfil inmunológico completo, anticuerpos antitransglutaminasa, radiografías de abdomen, serie esofagogastroduodenal, ultrasonidos de abdomen, tomografía computada de abdomen, dos endoscopias con toma de biopsia de mucosa gástrica y duodenal, pruebas de alergia alimenticia, electrocardiogramas, ecocardiograma transtorácico, etc., sin datos relevantes en ninguno de los estudios. Hasta ese momento se le había diagnosticado gastroparesia idiopática, esofagitis y migraña abdominal, y en los dos últimos meses se le recomendó evitar el consumo de gluten y acudir a valoración psiquiátrica. También se le prescribieron los siguientes fármacos: magaldrato con dime-ticona, cinitaprida, cleboprida con simeticona,

escitalopram y esomeprazol, que no aliviaron el cuadro clínico.

A la exploración física se observó paciente con peso de 54 kg, talla de 1.70 m, presión arterial de 105/60 mmHg, frecuencia cardiaca de 78 por minuto, 97% de saturación de oxígeno al medio ambiente, con discreta palidez de piel y mucosas, bien hidratada, con ruidos cardiacos rítmicos, campos pulmonares limpios bien ventilados; abdomen plano, blando, normoperistáltico, con molestia a la palpación media en el epigastrio y el cuadrante superior derecho, sin datos de rebote. Los miembros pélvicos no mostraban edema.

A su ingreso, se le realizaron estudios de laboratorio básicos y radiológicos que arrojaron los siguientes resultados: hemoglobina 11.8 g/dL, VCM 75 fL, HCM 23.5 pg, CMHC 23 g/dL, hierro sérico 18 µg/dL, saturación de hierro 4%, albúmina sérica 4.5 g/dL y el resto de la química sanguínea completa en rangos normales.

La telerradiografía de tórax reveló escoliosis levoconvexa. El ultrasonido de abdomen superior no indicó alteraciones.

El gammagrama vesicular reportó vía biliar permeable, con fracción de expulsión vesicular de 80%.

En la endoscopia de tubo digestivo superior se observó estómago con inflamación atrófica en antro y cuerpo distal; duodeno con inflamación difusa de la mucosa del bulbo y la segunda porción con disminución del grosor de los pliegues. La biopsia de la mucosa gástrica y duodenal mostró duodenitis crónica leve y gastritis crónica también leve, sin *Helicobacter pylori*.

Por lo anterior, se efectuó nueva serie esofagogastroduodenal que reportó lo siguiente: estómago con forma, volumen y posición normales, y

vaciamiento gástrico rápido por el píloro y el bulbo duodenal, que se apreciaban normales. En la segunda porción del duodeno se identificó peristaltismo de lucha con ondas intensas, y en la tercera porción se encontró un límite lineal en sentido vertical ligeramente desviado hacia el lado derecho; en la posición de pie, el paso hacia la cuarta porción fue mínimo, lo mismo que en decúbito dorsal (Figura 1). Posteriormente se apreció el paso hacia el ángulo duodenoyeyunal, que se aceleró al colocar a la paciente en decúbito lateral izquierdo.

Como complemento, se exploró la región epigástrica con ultrasonido Doppler y se percibió flujo sanguíneo aparentemente interrumpido en el trayecto de la aorta. La exploración desde el lado derecho demostró que la imagen obtenida inicialmente correspondía a una angulación de la aorta localizada entre el tronco celiaco

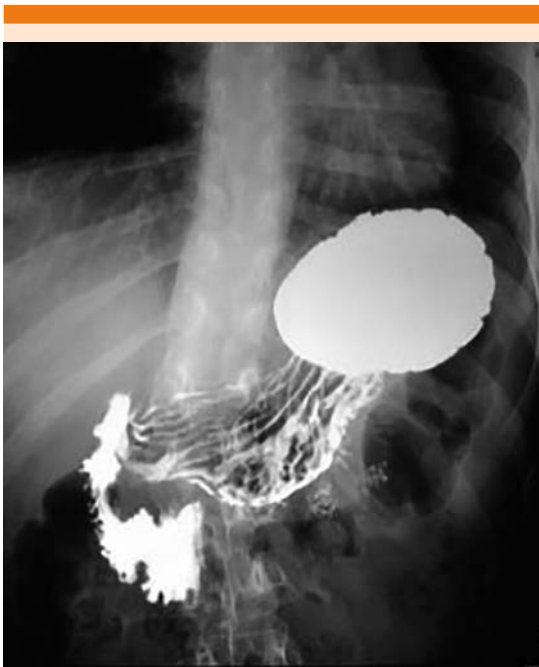


Figura 1. Serie esofagogastroduodenal que muestra un límite lineal en la tercera porción del duodeno.

y la arteria mesentérica. Tras lo cual se integró el diagnóstico de compresión extrínseca de la tercera porción del duodeno por la arteria mesentérica superior, acompañada de la angulación de la aorta abdominal hacia el lado derecho (síndrome de la arteria mesentérica superior).

El sitio de compresión coincidió con la angulación de la columna vertebral por escoliosis de convexidad derecha, aunque no se identificaron alteraciones vertebrales.

Posterior al estudio, se le pidió a la paciente que comiera en decúbito lateral izquierdo; no refirió molestias abdominales ni sufrió vómito posprandial.

Con el diagnóstico anterior se decidió realizar duodenoyeyunostomía latero-lateral por laparoscopia.

A dos meses de la cirugía, la paciente permanecía asintomática; con recuperación de su peso corporal, elevación de la hemoglobina y tuvo dos periodos menstruales.

DISCUSIÓN

El síndrome de Wilkie es una variante poco frecuente de obstrucción del intestino delgado en la tercera porción del duodeno por la arteria mesentérica superior. Se conoce también como síndrome de la arteria mesentérica superior, síndrome aortomesentérico, íleo duodenal crónico o compresión vascular duodenal, entre otros. Lo describió Rokitanski en 1842, y desde que Wilkie publicó la primera serie en 1927, se han reportado pocos casos en la bibliografía médica, debido a lo infrecuente y al dilema diagnóstico que constituye para cualquier clínico. La incidencia estimada del síndrome de la arteria mesentérica superior es de 0.013 a 0.3%.¹⁻³



Clínica

Es más frecuente en mujeres, adolescentes y adultos jóvenes, y la mayoría de los casos acude a consulta después de una pérdida ponderal importante; aunque en 2006, en una serie publicada de 22 pacientes, sólo 50% había perdido peso antes del diagnóstico. Las causas del síndrome de la arteria mesentérica superior pueden clasificarse en cinco grupos: 1) síndromes con pérdida de peso (SIDA, cáncer, caquexia cardíaca, quemaduras extensas, endocrinopatías, malabsorción intestinal, cirugía bariátrica); 2) trastornos de la alimentación (anorexia nerviosa, bulimia); 3) posoperatorio (cirugía ortopédica, cirugía de columna vertebral); 4) traumatismo severo (craneoencefálico, politraumatismo o de la columna vertebral); y 5) deformidades como escoliosis o hiperlordosis severas (*cast syndrome*).²

Los síntomas del síndrome de la arteria mesentérica superior son inespecíficos y pueden manifestarse como intolerancia a la alimentación, náuseas y vómitos, pérdida de peso, saciedad temprana, distensión abdominal y dolor epigástrico. El dolor se alivia en decúbito prono, decúbito lateral izquierdo o en posición genupectoral, maniobras que relajan la presión de la arteria mesentérica sobre el duodeno. Los pacientes pueden quejarse de reflujo y en el estudio endoscópico se observa esofagitis, gastritis o ambas asociadas con estasis.² Puede haber, además, dilatación gástrica masiva.³

Diagnóstico

El diagnóstico requiere estudios de imagen específicos. El estudio con bario muestra la interrupción del flujo en la tercera porción del duodeno, donde cruza la arteria mesentérica, con dilatación de la primera y segunda porciones del duodeno. El estudio con ultrasonido Doppler resulta útil para evidenciar la disminución en

el ángulo entre la aorta y la arteria mesentérica superior. Lo anterior puede confirmarse con angiografía o angiorresonancia magnética.^{4,5} El ángulo entre la aorta y la arteria mesentérica superior es cercano a los 45° (entre 38-56°); en el síndrome de la arteria mesentérica superior, disminuye entre 6 y 5°.⁶

Tratamiento

El tratamiento inicial consiste en adecuada alimentación enteral o parenteral, descompresión nasogástrica y cambios de postura posterior a la alimentación (prono o decúbito lateral izquierdo). De no obtenerse una adecuada respuesta con estas medidas, deberá optarse por el tratamiento quirúrgico.⁵

Los pacientes con síndrome de la arteria mesentérica superior agudo generalmente responden al tratamiento conservador; sin embargo, los cuadros crónicos suelen requerir intervención quirúrgica.⁷

Las intervenciones propuestas para el tratamiento incluyen: procedimiento de Strong, gastroyeyunostomía y duodenoyeyunostomía. El procedimiento de Strong consiste en la sección del ligamento de Treitz y la movilización del duodeno para liberarlo de la pinza aortomesentérica,⁷ por lo que se mantiene la integridad del tubo gastrointestinal; sin embargo, la tasa de fracaso es de 25%. La gastroyeyunostomía no alivia la compresión duodenal y en consecuencia pueden persistir los síntomas digestivos. La duodenoyeyunostomía es el procedimiento de elección, con tasa de éxito superior a 90%.²

Cualquier factor que estreche el ángulo aortomesentérico por debajo de 25° conlleva disminución de la distancia aortomesentérica de entre 2 y 8 mm (normal: 10 a 28 mm).⁸ Este parámetro es más importante que el mismo ángulo, ya que puede causar atrapamiento y

compresión del duodeno y, en consecuencia, síndrome de la arteria mesentérica superior, o de la vena renal izquierda, lo que origina síndrome del cascanueces.⁹

Una de las causas más frecuentes del padecimiento es la pérdida de peso, con la consiguiente disminución del tejido graso mesentérico,⁸ que provoca alteración en el ángulo aortomesentérico. Por ello la recomendación inicial en el manejo de estos pacientes consiste en restaurar la adecuada alimentación para ganar el tejido graso perdido y con ello esperar mejoría clínica. Sin embargo, en los casos de síndrome secundario a otras causas, como deformidades en la columna vertebral, y de curso crónico, como en esta paciente, la intervención quirúrgica parece ser una elección terapéutica razonable.

No obstante, antes de tomar la alternativa quirúrgica, se propone que los clínicos y médicos radiólogos incrementen la sospecha diagnóstica de este padecimiento, que en forma crónica está subdiagnosticado, sobre todo en adolescentes con cuadros de suboclusión intestinal alta, en los que la serie esofagogastroduodenal (hecha por un médico experimentado) parece ser indispensable como estudio inicial para normar la conducta diagnóstica y terapéutica a seguir.

Por lo anterior, se propone que el tratamiento se decida con base en tres importantes factores: causa del síndrome, estado general del paciente al momento del diagnóstico y tiempo transcurrido desde el inicio de los síntomas.

CONCLUSIÓN

El síndrome de la arteria mesentérica superior constituye un reto diagnóstico entre las enfermedades poco comunes y subdiagnosticadas, en las que las características fenotípicas, las causas y las tan variadas manifestaciones clínicas deben alertar acerca del diagnóstico; sin embargo, los estudios de imagen constituyen una herramienta fundamental para identificar el padecimiento.

REFERENCIAS

1. Rehman A, Saeed A, Shaukat T, et al. Wilkie's syndrome. *J Coll Physicians Surg Pak* 2011;21:43-45.
2. Fernández T, López M, Bardasco M, et al. Síndrome de Wilkie: a propósito de un caso. *Nutr Hosp* 2011;26:646-649.
3. Vulliamy P, Hariharan V, Gutmann J. Superior mesenteric artery syndrome and the "Nutcracker phenomenon". *BMJ* 2013. doi:10.1136/bcr-2013-008734.
4. Ichikawa T, Yamamuro H, Koizumi J, et al. Duodenal emphysema complicated with superior mesenteric artery syndrome in a patient with cerebral paralysis: A case report. *Tokai J Exp Clin Med* 2015;40:40-43.
5. Coşkun A, Uçar D, Carti E, et al. Wilkie's syndrome: A rare cause of vomiting and weight loss. *IJCRI* 2014;5:150-154.
6. Zachariah SK. Wilkie's syndrome: a rare cause of intestinal obstruction. *BMJ* 2014. doi:10.1136/bcr-2013-203059.
7. Etxebarria B, Díez I, Loureiro C, et al. Duodenoyeyunos-tomía laparoscópica como tratamiento del síndrome de la arteria mesentérica superior. *CIR ESP* 2014;92:127-141.
8. Meng-Chieh Wu, I-Chen Wu, Jeng-Yih Wu, et al. Superior mesenteric artery syndrome in a diabetic patient with acute weight loss. *World J Gastroenterol* 2009;15:6004-6006.
9. Castaño R, Chams A, Arango P, et al. Síndrome de la arteria mesentérica superior o síndrome de Wilkie. *Rev Col Gastroenterol* 2009;24:200-209.