



# Implante de marcapasos a través de la vena cava superior izquierda persistente por ausencia de vena cava superior derecha. Reporte de un caso

Pacemaker implantation through the persistent left superior vena cava due to the absence of the right superior vena cava. Report of a case

*Implante de marcapasso pela veia cava superior esquerda persistente devido à ausência da veia cava superior direita. Relato de um caso*

Luz Alejandra Guzmán Carrera,\* Mariana Irais Guzmán Carrera,† Adriana Maribel Muzquiz Vargas§

## RESUMEN

**Introducción:** la persistencia de la vena cava superior izquierda (PVCSI) tiene una prevalencia de 0.21% en la población general.

**Presentación del caso:** masculino de 67 años de edad diagnosticado con bloqueo auriculoventricular (AV) de tercer grado y que requirió colocación de marcapasos; sin embargo, debido a la ausencia de la vena cava superior derecha, corroborado por angiotomografía, se colocó marcapasos definitivo a través de la vena cava superior izquierda persistente.

**Conclusión:** la persistencia de la vena cava superior izquierda (PVCSI) es la anomalía venosa torácica más común. Puede causar una serie de síntomas clínicamente significativos, incluso en un corazón con anatomía normal. La colocación de marcapasos dificulta la fijación del electrodo debido al recorrido tortuoso que genera.

**Palabras clave:** persistencia de vena cava superior izquierda, marcapasos, bloqueo auriculoventricular de tercer grado.

## ABSTRACT

**Introduction:** the persistence of the left superior vena cava (PLSVC) has a prevalence of 0.21% in the general population.

**Case presentation:** 67-year-old male diagnosed with third-degree AV block, requiring pacemaker placement. However, due to the absence of a right superior vena cava, corroborated by CT angiography, a definitive pacemaker was placed through a persistent left superior vena cava.

**Conclusion:** the persistence of the left superior vena cava (PLSVC) is the most common thoracic venous anomaly. It can cause a number of clinically significant symptoms, even in a heart with normal anatomy. Pacemaker placement makes electrode fixation difficult due to tortuous travel.

**Keywords:** persistence of left superior vena cava, pacemaker, third-degree atrioventricular block.

## RESUMO

**Introdução:** a persistência da veia cava superior esquerda (PVCSI) tem uma prevalência de 0.21% na população geral.

**Apresentação do caso:** Homem de 67 anos com diagnóstico de bloqueio AV de terceiro grau, necessitando de colocação de marcapasso. No entanto, devido à ausência da veia cava superior direita, corroborada pela angiotomografia, colocou-se marcapasso definitivo através da veia cava superior esquerda persistente.

**Conclusão:** a persistência da veia cava superior esquerda (PVCSI) é a anomalia venosa torácica mais comum. Pode causar uma série de sintomas clinicamente significativos, mesmo em um coração com anatomia normal. A colocação do marcapasso dificulta a fixação do eletrodo devido ao trajeto tortuoso.

**Palavras-chave:** veia cava superior esquerda persistente, marcapassos, bloqueio atrioventricular de terceiro grau.

## INTRODUCCIÓN

La persistencia de la vena cava superior izquierda (PVCSI) tiene una prevalencia de 0.21%<sup>1</sup> en la población general. Y su estudio se limita sólo a candidatos con implante de marcapasos o a las autopsias.<sup>1</sup>

## PRESENTACIÓN DEL CASO

Masculino de 67 años de edad que ingresó al Servicio de Urgencias por síncope, cuenta con antecedentes cronicodegenerativos debido a diabetes mellitus tipo 2 con un diagnóstico de 30 años de antigüedad, hipertensión arterial sistémica de 20 años, enfermedad renal crónica sin tratamiento sustitutivo de la función renal y tabaquismo con un índice tabáquico de 4.5.

A su ingreso se realizó electrocardiograma de 12 derivaciones (*Figura 1*), en el cual se visualizó un bloqueo auriculoventricular (AV) de tercer grado, por lo que se inició protocolo para la colocación de un marcapasos temporal. Inicialmente éste se colocó por acceso yugular derecho ecoguiado (*Figura 2*); sin embargo, no se logró la captura de electrodos, por lo que se presentó a sala de hemodinamia.

En el Servicio de Hemodinamia, la evaluación fluoroscópica reveló que la guía tenía un trayecto anormal en la región paravertebral izquierda (*Figura 3*); por esta razón se realizó una angiografía (*Figuras 4 a 6*) que demostró la ausencia de la vena cava superior derecha, con una persistencia de la vena cava superior izquierda y un drenaje a aurícula derecha por medio del seno coronario.

Debido a los hallazgos, se realizó angiotomografía con reconstrucción del sistema venoso (*Figura 7*), lo que corroboró el diagnóstico de ausencia de la vena cava superior derecha.

Se envió a un centro de tercer nivel, donde le colocaron un marcapasos definitivo bicameral, a través de la vena cava superior izquierda persistente con modalidad DDD (*Figuras 8 y 9*); además de electrodo ventricular a septum medio con onda R 8.2, impedancia 517 y umbral 1.2; electrodo auricular a orejuela derecha con

\* Hospital General Regional No. 1 «Dr. Carlos Mac Gregor Sánchez Navarro». México.

† Centro Médico Nacional Siglo XXI «Dr. Bernardo Sepúlveda Gutiérrez». México.

§ Hospital General de México «Dr. Eduardo Liceaga». México.

Recibido: 20/10/2021. Aceptado: 11/08/2022.

**Citar como:** Guzmán CLA, Guzmán CMI, Muzquiz VAM. Implante de marcapasos a través de la vena cava superior izquierda persistente por ausencia de vena cava superior derecha. Reporte de un caso. Med Crit. 2023;37(1):52-55. <https://dx.doi.org/10.35366/109964>

onda P 0.5, impedancia 340 y umbral 1.8, conectado a generador St. Jude Endurity Core.

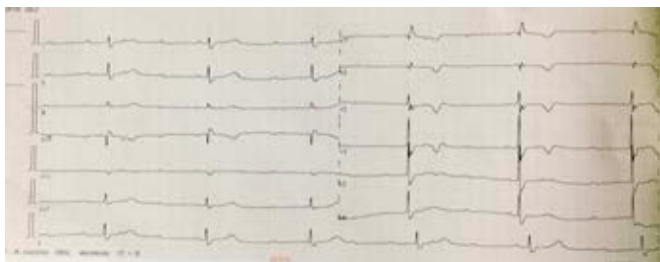
## DISCUSIÓN

Este fue el primer caso de PVCSI aislada y diagnosticada en nuestro centro, en 20 años de experiencia colocando dispositivos cardiacos.

La PVCSI es una anomalía vascular rara que inicia con la unión de las venas subclavia izquierda y yugular interna, asimismo pasa por el lado izquierdo del mediastino adyacente al arco aorta.<sup>1-3</sup> Drena principalmente hacia la aurícula derecha a través del seno coronario.<sup>1</sup> Dentro de las anomalías vasculares es la anomalía venosa torácica más común.

Se desconoce exactamente su prevalencia,<sup>1</sup> ya que en la mayoría de los casos su diagnóstico pasa desapercibido, debido a que los pacientes cursan asintomáticos, pero también hay pacientes que cursan con alguna patología cardiovascular.

El sistema venoso embrionario consta de tres venas pares: venas vitelinas, venas umbilicales y venas cardinales (venas cardinales anterior, posterior y común).<sup>2,3</sup> Las venas cardinales anteriores reciben sangre de la porción cefálica, y las posteriores del resto del cuerpo embrionario. La unión de éstas forma las venas cardinales comunes (conductos de Cuvier derecho e izquierdo). A su vez, la parte caudal de la vena cardinal común derecha y la porción proximal de la vena cardinal anterior derecha forman la vena cava superior.<sup>1,3,4</sup>



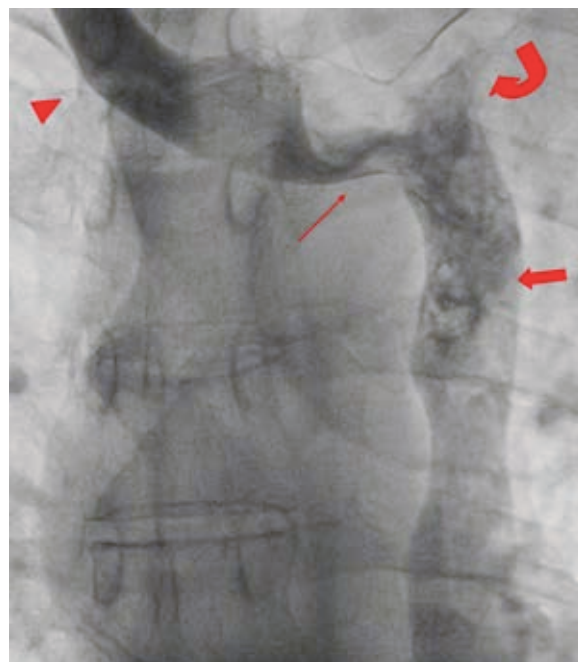
**Figura 1:** Electrocardiograma en reposo de 12 derivaciones, calibración estándar: muestra bloqueo auriculoventricular de tercer grado.

La vena cardinal común izquierda y la parte caudal de la vena cardinal superior izquierda retroceden, de lo contrario persistirían como vena cava superior izquierda.<sup>2,5</sup>

Dentro de las anomalías cardiacas que acompañan a la PVCSI se encuentran el ventrículo único, comunicación interauricular, tetralogía de Fallot, atresia mitral, atresia tricuspídea y coartación de la aorta.<sup>2,6</sup>

Cuando existe drenaje auricular derecho a través del seno coronario, éste se agranda y causa compresión del nodo auriculoventricular y el haz de His, esto predispone las arritmias cardiacas, como fibrilación auricular/ventricular o alteraciones de la conducción.<sup>4,7,8</sup>

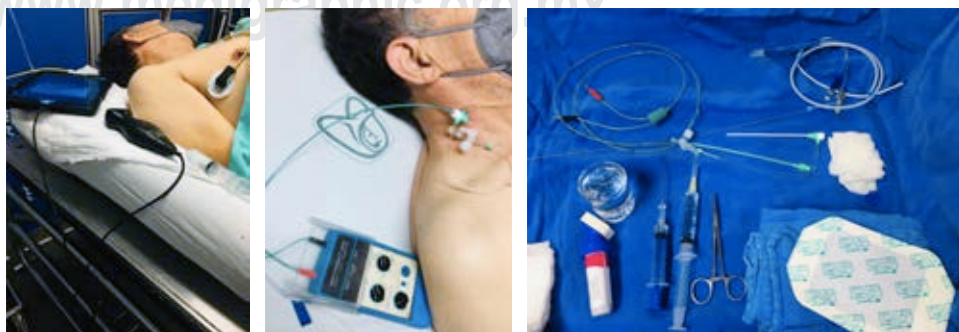Para hacer el diagnóstico definitivo, se debe tener en cuenta el sitio de origen, drenaje, dirección del flujo sanguíneo y anomalías cardiacas acompañantes.<sup>8</sup>



**Figura 3:** Fluoroscopia en venografía selectiva con sustracción digital, donde se observa aplicación del medio de contraste a través de la vena yugular derecha (cabeza de flecha) con paso del medio a través de vena braquiocefálica derecha (flecha delgada) a la cava superior izquierda (flecha gruesa). Se identifica vena braquiocefálica izquierda (flecha curva).

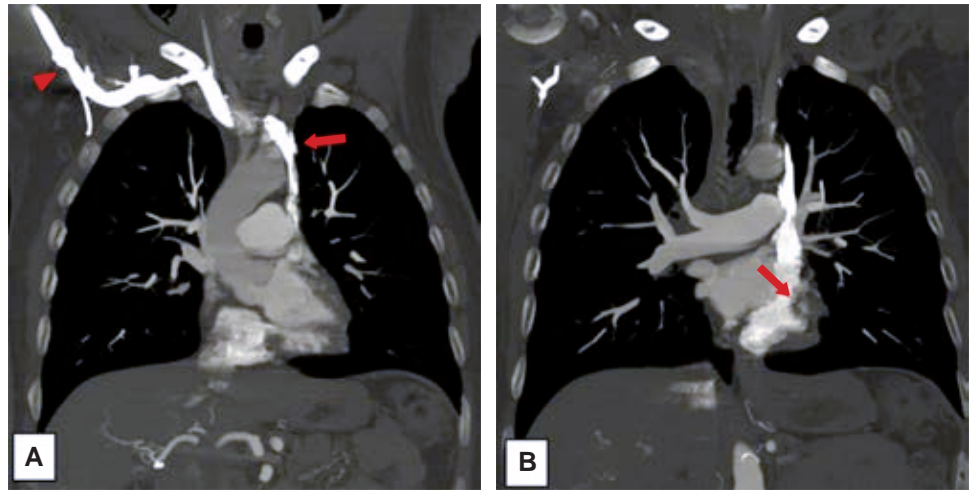
**Figura 2:**

Colocación de marcapasos temporal ecoguiado por vía yugular en el Servicio de Urgencias del Hospital General Regional No. 1.



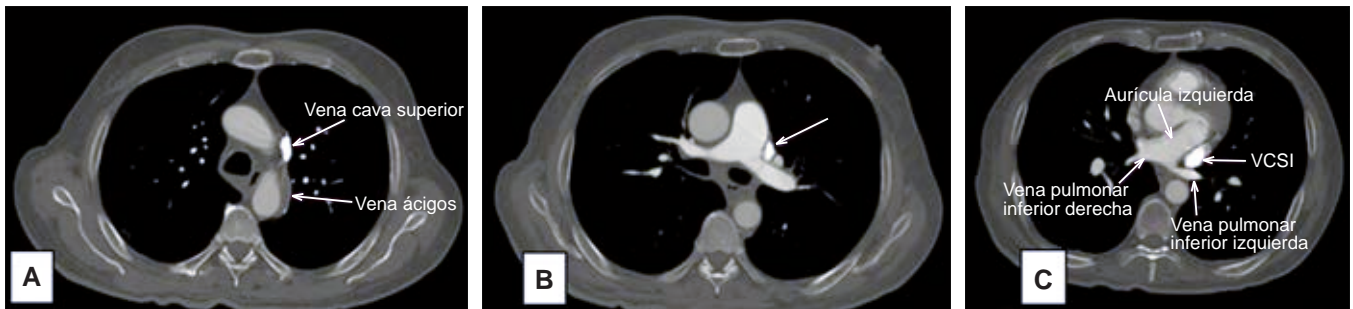
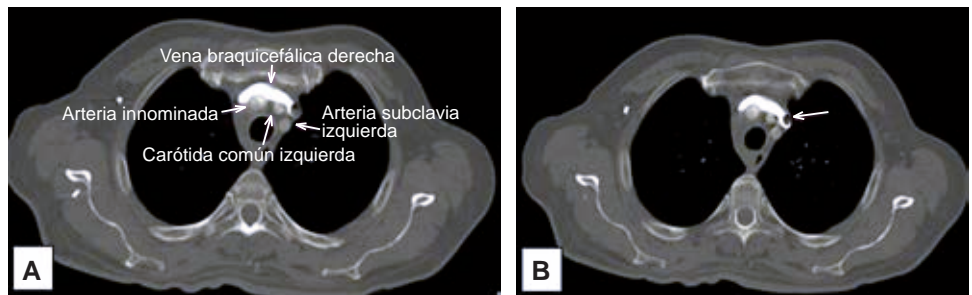
**Figura 4:**

Angiotomografía en reconstrucciones multiplanares coronales. **A)** Se observa paso del medio de contraste por cateterización en brazo derecho por vena subclavia ipsilateral (cabeza de flecha) con paso de medio de contraste, el cual cruza la línea media hasta situarse del lado izquierdo (flecha gruesa). **B)** Llegada de medio de contraste a través de cava izquierda a aurícula derecha (flecha delgada). Nótese la ausencia de vena cava derecha.



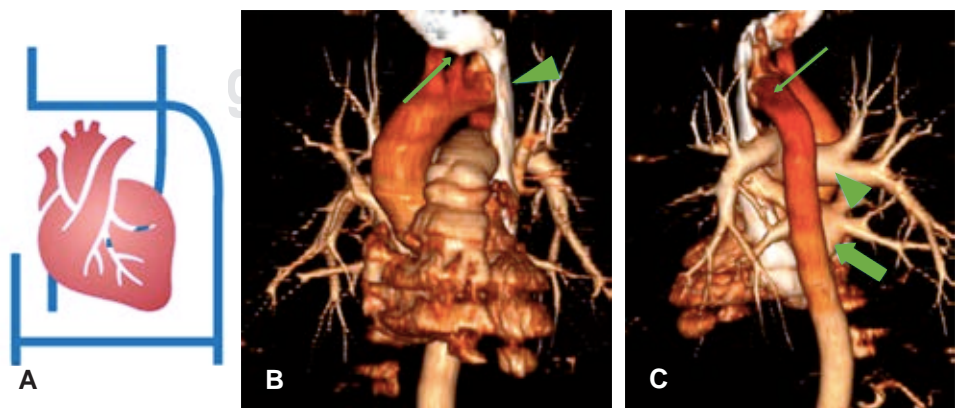
**Figura 5:**

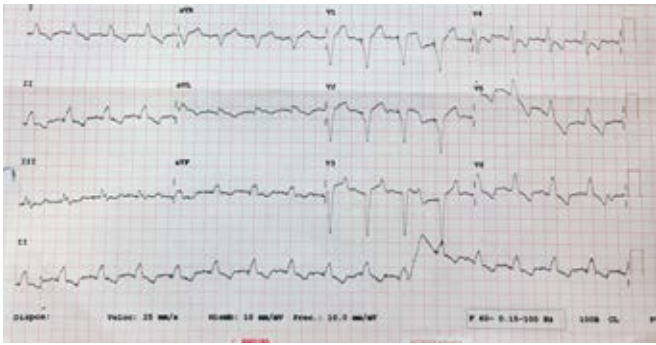
Angiotomografía en cortes axiales. **A)** Vena braquiocefálica derecha que cruza la línea media hacia la izquierda y pasa por delante de la arteria innominada, carótida común izquierda y arteria subclavia izquierda. **B)** Se observa unión de vena braquiocefálica izquierda con la derecha (flecha delgada) para formar la vena cava izquierda.



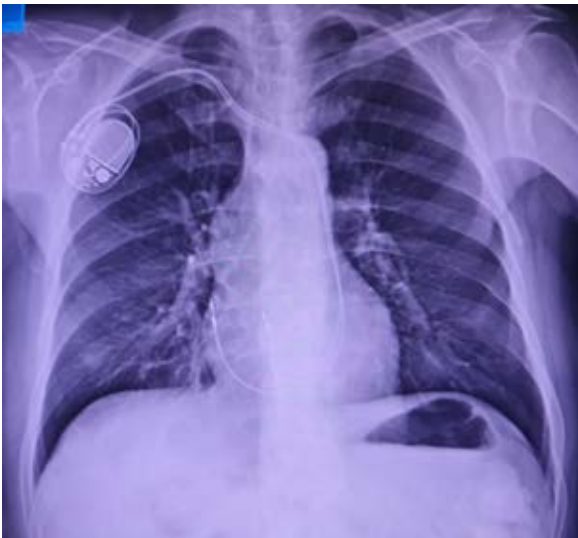**Figura 6:** Angiotomografía en cortes axiales. **A)** Vena cava superior izquierda (VCSI) en su trayecto descendente, que pasa lateral al cayado aórtico; se observa además drenaje de la vena ácigos hacia la VCSI. **B)** Al seguir su trayecto pasa lateral al tronco principal de la arteria pulmonar. **C)** Después pasa lateral a la aurícula derecha y anterior a la vena pulmonar inferior izquierda.

**Figura 7: A)** Representación esquemática del caso de paciente actual, que muestra vena cava izquierda persistente con involución de vena cava superior derecha. **B)** Reconstrucción 3D en plano coronal con una vista anterior, donde se muestra vena braquiocefálica derecha (flecha delgada) que drena a vena cava inferior (cabeza de flecha) y su llegada a aurícula. **C)** Se muestra vista posterior, donde se demuestran las relaciones de la vena cava izquierda con la arteria pulmonar (cabeza de flecha), aurícula izquierda (flecha) y cayado aórtico (flecha delgada).





**Figura 8:** Electrocardiograma de 12 derivaciones con calibración estándar, ritmo de marcapasos con espícula que precede a complejo QRS, adecuado censado y captura, onda P no valorable, PR no valorable, completo QRS 150 ms, onda T 90 ms, intervalo QT/QTc 516 ms, se conduce con bloqueo completo de rama izquierda del haz de His, sin datos de lesión o isquemia.



**Figura 9:** Radiografía de tórax posteroanterior, tejidos blandos y óseos sin alteraciones, parénquima pulmonar sin datos de infiltrados, con aumento de la trama vascular. Silueta cardiaca con índice cardiotorácico de 0.46. Se visualiza cable auricular hacia orejuela derecha y cable ventricular a septum medio. Ángulos cardiofrénicos y costofrénicos libres.

## CONCLUSIONES

La PVCSI es la anomalía venosa torácica más común, conocida por ser mayoritariamente asintomática. Sin embargo, contrario a la opinión usual, puede causar

una serie de síntomas clínicamente significativos, incluso en un corazón con anatomía normal.

Puede complicar la implantación del marcapasos al causar dificultades de fijación del electrodo, debido al recorrido tortuoso que tiene que efectuar. La inserción del implante de marcapasos temporal sin fluoroscopia puede causar angina, hipotensión y perforación del corazón. Además, puede haber constricción o atresia del ostium. En este caso, el cateterismo será un desafío y puede dar lugar a complicaciones graves, como arritmias peligrosas, choque cardiogénico y taponamiento, las cuales afortunadamente no presentó nuestro paciente.

## REFERENCIAS

1. Nagasawa H, Kuwabara N, Goto H, Omoya K, Yamamoto T, Terazawa A, et al. Incidence of persistent left superior vena cava in the normal population and in patients with congenital heart diseases detected using echocardiography. *Pediatr Cardiol.* 2018;39(3):484-490.
2. Martínez-Villar M, Gran F, Ferrer Q, Giralt G, Sabaté-Rotés A, Albert DC. Vena cava superior izquierda persistente con agenesia de la vena cava superior derecha. *Rev Esp Cardiol.* 2016;69(2):220-221.
3. Azizova A, Onder O, Arslan S, Ardali S, Hazirolan T. Persistent left superior vena cava: clinical importance and differential diagnoses. *Insights Imaging.* 2020;11(1):110.
4. Kemal HS, Günsel A, Cerit L, Kocaoglu M, Duygu H. Isolated persistent left superior vena cava, sick sinus syndrome, and challenging pacemaker implantation. *Case Rep Cardiol.* 2017;2017:9842524.
5. Steckiewicz R, Swieton EB, Czerniawska J, Scislo P, Stolarz P. Imaging topography and morphometry of persistent left superior caval vein and its variations, detected on cardiac implantable electronic device implantation. *Folia Morphol (Warsz).* 2017;76(1):58-65.
6. Demşa I, Crisu D, Haba CMS, Ursaru AM, Afrasanie VA, Costache II, et al. Persistent left superior vena cava with absent right superior vena cava and discrete subaortic stenosis diagnosed in a patient with sick sinus syndrome: a case report and brief review of the literature. *Diagnostics (Basel).* 2020;10(10):847.
7. Larsen A, Nilsen DW. Persistent left superior vena cava. Use of an innominate vein between left and right superior vena cava for the placement of a right ventricular lead during ICD/CRT implantation. *Eur Heart J.* 2005;26(20):2178.
8. Chen X, Yu Z, Bai J, Wang W, Qin S, Wang J, et al. Transvenous cardiac implantable electronic device implantation in patients with persistent left superior vena cava in a tertiary center. *J Interv Card Electrophysiol.* 2018;53(2):255-262.

Correspondencia:

**Dra. Luz Alejandra Guzmán Carrera**

**E-mail:** galejandra345@gmail.com